日消外会誌　22（12）：2837～2840，1989年

早期胃癌の術後再発症例の検討

岐阜市民病院外科
大下　裕夫　田中　千凱　伊藤　隆夫　深田　代造
立花　進　五島　秀行　樫塚登美男　安藤　智重

A CLINICAL STUDY ON POSTOPERATIVE RECURRENCE OF EARLY GASTRIC CANCER

Hiroo OSHITA, Sengai TANAKA, Takao ITO, Daizo FUKATA, Susumu TACHIBANA, Hideyuki GOSHIMA, Tomio KASHIZUKA and Tomoshige ANDO
Department of Surgery, Gifu City Hospital

索引用語：early gastric cancer, postoperative recurrence of early sm gastric cancer

はじめに

早期胃癌の予後は進行胃癌に比べて，きわめて良好であるが，手術時に高度なリンパ節転移，血行性転移，播種性転移などをきたしている非治癒切除例では，進行癌と同様に予後不良であることは容易に理解される．他方，治癒切除がなされた早期胃癌でも術後再発死亡例が報告されている[1)2)]．

当科でも，過去13年間に6例の治癒切除後再発例を経験したので，その再発に関する諸因子の検討を行った．

対象および方法

1974年1月から1986年12月までの13年間に当科で切除された胃癌は976例で，胃癌取扱い規約[3)]に準じた病理組織学的検索により，癌の深達度がm, smの早期胃癌は271例(27.8%)であった．これらから多発癌13例，重複癌13例，他病死18例，手術死4例，非治癒切除5例を除外した218例についてみると，深達度m(以下m癌と略す）125例（57.3%），深達度sm（以下sm癌と略す）93例（42.7%）であった．このうち術後再発が6例(2.8%)に認められたが，癌の深達度はすべてsm癌であり，sm癌治癒切除例の6.5%に相当した．早期胃癌治癒切除218例の遠隔成績は，5年生存率97.7%，10年生存率96.8%であるが，深達度別にみると，m癌の5年，10年生存率は100%，sm癌の5年，10年生存率はそれぞれ94.7%，92.6%であった．

本稿では，術後再発6例の臨床病理像を明らかにし，早期胃癌の術後再発に関する諸因子の検討を行った．

結　果

癌の占居部位と再発率との関係は，A領域10.6%，M領域2.4%であり，A領域の再発率が高かった．

癌の肉眼型ではIIa+IIc混合型の15.0%，陥凹型の5.0%に再発がみられたが，隆起型には再発はみられなかった．

癌の最大径と再発との関係をみると，4.0cm以下の再発率は4.3%であるのに対し，4.1cm以上では12.5%と高率であった．

原発巣の組織型と再発との関係は，papの再発率が50.0%と著しく高率であった．組織型を分化度から分化型（tub_1，pap），中分化型（tub_2），未分化型（por, sig）に分類すると，未分化型には再発が認められないのに対し，分化型では14.3%に再発が認められた．

脈管侵襲と再発との関係をみると，リンパ管侵襲陽性例の再発率は7.5%であったが，侵襲程度と再発率との関係ではly_0 3.8%，ly_1 5.8%，ly_2 23.0%であり，侵襲程度が進むにつれて再発率も上昇した．一方，静脈侵襲についてみると，侵襲陰性例の再発率は4.3%であるのに対し，陽性例では12.5%と高率であった．また，A領域のIIa+IIc混合型再発例はすべてly（+），v（+）であった．

当科でのsm癌のリンパ節転移率は22.6%であるが，リンパ節転移と再発との関係をみると，転移陰性例の再発率は4.2%であるのに対し，転移陽性例では14.3%と高率であった．また，第2群以遠のリンパ節

＜1989年6月7日受理＞別刷請求先：大下　裕夫
〒500　岐阜市鹿島町7－1　岐阜市民病院外科

転移例では3例中1例に再発が認められた．

リンパ節郭清度と再発との関係は，$R_{2\sim3}$の再発率が3.7%であるのに対し，R_1では25.0%と高率であった．

術後再発形式は血行性転移3例(転移臓器：肝2例，脳2例，肺1例)，腹膜再発1例，リンパ節再発1例，断端（残胃）再発1例であった．臨床病理学的因子と再発形式との関係をみると，A領域のIIa+IIc混合型再発例では，高度な脈管侵襲を伴っており，すべて血行性転移で再発した．癌の大きさや組織型と再発形式との間には明らかな相関はみられなかった．リンパ節郭清度と再発形式との関係をみると，R_1手術例の場合，ly（+）あるいはn（+）例ではリンパ節再発や腹膜再発をきたしているのに対し，R_2手術例では，高度なリンパ管侵襲やリンパ節転移がみられたものの，すべて静脈侵襲が陽性であり，血行性に再発した．

術後再発例の転帰は5例が死亡し，その生存期間は14～64か月間，平均32か月間であった．再発生存例は再発病巣（脳転移）に対して摘出術が行われ，胃切除術後30か月間生存している（**Table 1**）．

以下，血行性転移例とリンパ節再発例を供覧する．

症例5：67歳，男．血行性転移例．

術前に鳩卵大に腫大した大網リンパ節を触知した．CEAは7.8ng/mlと高値であった．1984年9月4日胃亜全摘術，R_2郭清を行った．A領域，IIa+IIc，3×2.5 cm，pap，medullary type，INFα，ly_2，v_1，n_1（③1/4，④1/4，転移率2/29），P_0，H_0，stage IIであった（**Fig. 1，2**）．術後化学療法（MMC, FT-E, UFT）を行った．CEAは一過性に低下して正常化したが再上昇し，1985年2月27日に肝転移，10月3日に脳転移を確認した（**Fig. 3**）．同年11月30日死亡した．

症例2：61歳，男．リンパ節再発例．

1979年8月1日胃亜全摘術，R_1郭清を行った．A領域，IIc，2.5×1.5cm，tub_1，intermediate type，INFβ，ly_2，v_0，n_0，P_0，H_0，stage Iであった（**Fig. 4，5**）．術後免疫化学療法（MMC，5-FU，PSK）を行った．1980年3月10日イレウスにて開腹したが，癌の再発はみられなかった．同年10月CEAが13.2ng/mlと上昇し，腹部腫瘤と左頸部リンパ節腫脹を認めた．同年12月15日試験開腹術を施行し，膵と一塊になった示指頭大～手拳大のリンパ節を多数認めた．1981年2月15日死亡した（**Table 2**）．

考　察

早期胃癌の再発死亡例はm癌では0.4～1.4%[2)4)5)]と非常に少ないが，sm癌では5.5～5.6%[2)4)5)]とかなり高率である．当科で経験された早期胃癌治癒切除例218例では，m癌の再発はなく，sm癌6例（早期胃癌の2.8%，sm癌の6.5%）に再発が認められた．以下，これらsm癌再発例の臨床病理学的特徴について考察した．

sm癌の占居部位や肉眼型と術後再発との関係は，諸家の報告と同様に[2)4)]，占居部位ではA領域，肉眼型ではIIa+IIc混合型に高い再発率が認められた．

早期胃癌の大きさと再発死亡率との関連性を指摘する報告は多く，細川ら[4)]は4cm以上と以下での再発率に差異を認めている．当科での検討でも，4.0cm以下では4.1%の再発率であるのに対し，4.1cm以上では14.3%と高率であり，両者間に明らかな差異を認めた．

原発巣の組織型と術後再発との関連については，分化型癌と未分化型癌の再発率に差はないとする報告も

Table 1　Relationship between clinicopathological factors and recurrent rate of sm gastric cancer

clinicopathological factor		whole cases	recurrent cases	recurrent rate(%)
location	A	47	5	10.6
	M	42	1	2.4
	C	4	0	0.0
gross type	elevated(I, IIa)	13	0	0.0
	flat	0	0	0.0
	depressed(IIc, III, IIc+III)	60	3	5.0
	mixed(IIa+IIc)	20	3	15.0
size	4.0cm>	69	3	4.3
	4.1cm<	24	3	12.5
histologic type	tub_1	29	2	6.9
	tub_2	28	1	3.6
	por	17	0	0.0
	sig	12	0	0.0
	pap	6	3	50.0
	muc	1	0	0.0
lymphatic invasion	ly(−)	26	1	3.8
	ly(+)	67	5	7.5
venous invasion	v(−)	69	3	4.3
	v(+)	24	3	12.5
lymphnode metastasis	n(−)	72	3	4.2
	n(+)	21	3	14.3
lymphnodes dissection	R_1	12	3	25.0
	$R_{2\sim3}$	81	3	3.7

Fig. 1　Gross appearance of the tumor (case 5). Cancer of IIa+IIc mixed type located on antrum.

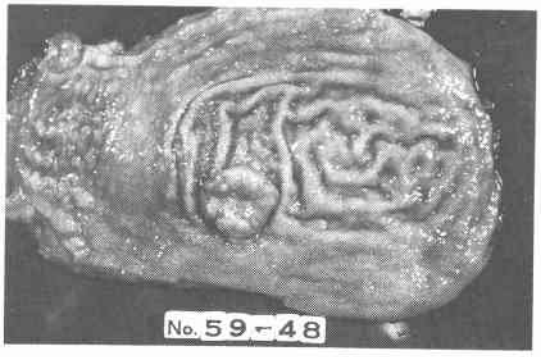

Fig. 2 Microscopic findings of the tumor (Case 5). papillary adenocarcinoma with invasion of submucosa

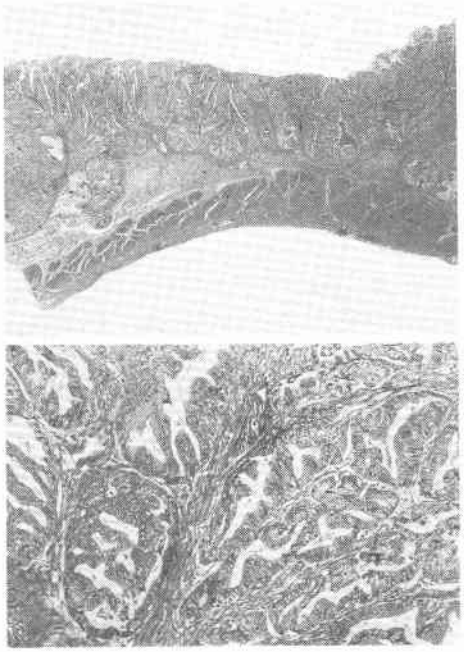

Fig. 3 CT-scan (Case 5): a) liver metastasis (rt-lobe), b) brain metastasis (rt-frontal lobe)

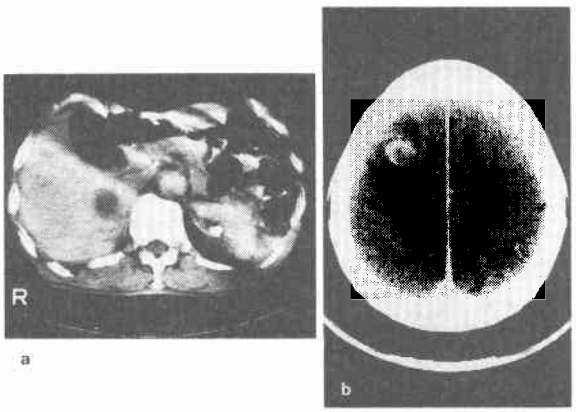

Table 2 Postoperative recurrence of early gastric cancer

case	age	sex	gross findings			histologic findings					lymphnodes	survival	formation of
			location	type	size(cm)	type	depth	ly	v	n	dissection	interval	recurrence
1	I.M.	73 male	A	IIc	5.3	pap	sm	ly_0	v_0	n_0	R_1	2Y.5M.(dead)	edge
2	G.M.	61 male	A	IIc	2.5	tub_1	sm	ly_2	v_0	n_0	R_1	1Y.6M.(dead)	lymphnode
3	T.S.	65 female	A	IIa+IIc	2.5	tub_1	sm	ly_2	v_1	n_0	R_2	5Y.4M.(dead)	lung・liver
4	K.O.	79 male	M	IIc+III	12.0	pap	sm	ly_3	v_0	n_1	R_1	2Y.4M.(dead)	peritoneum
5	S.T.	67 male	A	IIa+IIc	3.0	pap	sm	ly_2	v_1	n_1	R_2	1Y.2M.(dead)	brain・liver
6	H.T.	67 male	A	IIa+IIc	4.5	tub_2	sm	ly_1	v_3	n_2	R_2	2Y.6M.(alive)	brain

Fig. 4 Gross appearance of the tumor (Case 2). Cancer of IIc type located on anterior wall of antrum.

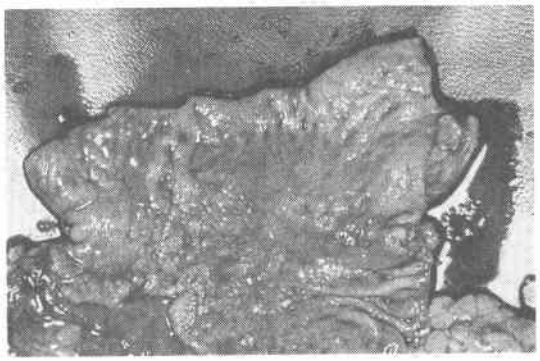

Fig. 5 Microscopic findings of the tumor (Case 2). tubular adenocarcinoma, well differentiated type with invasion of submucosa

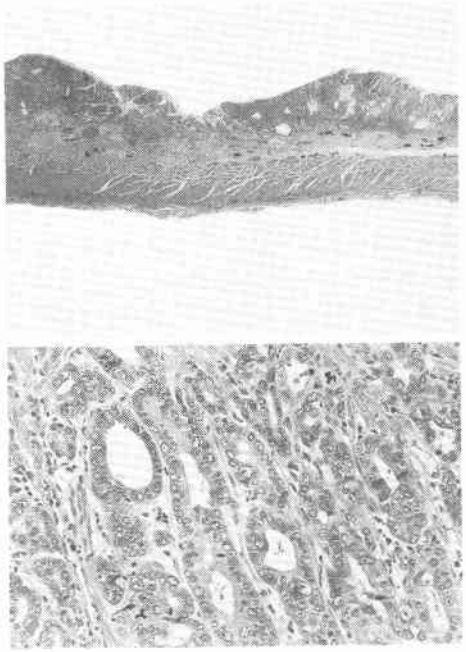

ある[4]が，分化度の高い早期胃癌ほど再発率が高いとする報告が多い[2)6)]．当科でも，por や sig などの未分化癌では術後再発がみられないのに対し，tub_1 や pap などの分化癌では14.3%の再発率が認められており，sm 早期胃癌の分化度と術後再発とは関連性があるものと思われた．また，具体的には岸本ら[7]の報告と同様に，pap の再発率が50.0%（3/6）と著しく高率であった．

脈管侵襲は早期胃癌の予後を左右する最も大きな因

子のひとつであり，侵襲陽性例の再発率は陰性例よりも明らかに高く，予後不良である．貝原ら[2]はsm癌ly（＋）症例の再発率を16.9%，榊原ら[8]はsm癌v（＋）症例の再発率を11.8%と報告している．当科でも，諸家の報告と同様に，脈管侵襲陽性例の再発率は陰性例よりも高かったが，とくに，ly_2症例の再発率が著しく高く，古賀ら[9]も指摘しているように，ly_2以上のリンパ管侵襲を早期胃癌の悪性所見のひとつとみなすことができよう．また，A領域のIIa＋IIc混合型に再発の危険性が高いとされているが，その理由として，IIa＋IIc混合型ではPen-A型が多く，粘膜筋板を全面的に破壊し，粘膜下層に浸潤して高度な脈管侵襲を伴っている場合が多い点が指摘されている[7]．

リンパ節転移の有無も予後を左右する重要な因子であり，転移陽性例の再発率は高い[1)2)10)11)]．また，リンパ節転移の程度が高度になるにつれて再発率も高くなるとの指摘もある[12]．当科の検討でも，転移陽性例の再発率は陰性例よりも高率であり，とくに，第2群以遠のリンパ節転移を認めた症例では3例中1例(33.3%)が再発した．

早期胃癌の再発形式は腹膜再発が少なく，肝を中心とした血行性転移が多い[13]が，再発形式と肉眼型にはある程度の関連性が指摘されている[1)5)14)15)]．すなわち，隆起性ないし混合型sm癌で脈管侵襲の著明なものは血行性転移が多く，陥凹型sm癌では腹膜再発をきたしやすい．当科でもIIa＋IIc混合型は高度なリンパ管侵襲と静脈侵襲を伴っており，血行性転移をきたした．一方，腹膜再発はIIc＋III陥凹型にみられた．

早期胃癌のリンパ節郭清範囲については，R_1とR_2手術の是非に関する議論がいろいろなされているが，R_2のリンパ節郭清を行えば救命しえた可能性のある症例もいくつか報告されている[5)11)]．当科では，早期胃癌に対してもR_2以上の手術を原則としているが，高齢，心肺などの機能低下，全身状態の不良，m癌と判定しての縮小手術などの理由から，12例（12.9%）にR_1手術が施行された．再発率はR_2以上の手術例では3.7%であるのに対し，R_1手術例では25.0%(3/12)と著しく高率であった．このR_1再発例では3例中2例（Case 2，4）はリンパ管侵襲陽性あるいはリンパ節転移陽性で，リンパ節再発あるいは腹膜再発で死亡しており，R_2郭清を行えば再発を防止しえた可能性があると思われた．一方，R_2郭清例では高度なリンパ管侵襲と静脈侵襲が認められており，十分なリンパ系の郭清を行ったにもかかわらず，すべて血行性転移をきたしていることから，静脈侵襲に対する対策の必要性が痛感された．

おわりに

早期胃癌の術後再発例について検討した．外科的立場から早期胃癌の再発を減少させるためには，術前に主病巣の形態や深達度を正確に把握したうえで，リンパ管侵襲やリンパ節転移に対してはR_2郭清，口側断端の十分な確保，静脈侵襲に対しては適切な血行遮断などの策を講ずるとともに，術後の補助化学療法などの併用が必要かと思われる．

本論文の要旨は第32回日本消化器外科学会総会（1988年7月・金沢）において発表した．

文　献

1）岩永　剛，古河　洋，神前五郎：早期胃癌における術後再発形式とその問題点．臨外　31：29—35，1976
2）貝原信明，田村英明，古賀成昌：早期胃癌術後死亡原因の分析．胃と腸　19：739—743，1984
3）胃癌研究会編：胃癌取扱い規約．改訂第11版，金原出版，東京，1985
4）細川　治，山崎　信，津田昇志ほか：早期胃癌切除例1,028例における再発死亡例の検討．臨外　42：1983—1986，1987
5）高木国夫，太田博俊，高橋知之ほか：外科臨床の立場からみた早期胃癌再発死．胃と腸　19：773—780，1984
6）紀藤　毅，山村義孝：早期胃癌治療上の問題点．癌の臨　32：246—249，1986
7）岩本宏之，古賀成昌，井上　淳ほか：早期胃癌の再発．癌の臨　23：957—963，1977
8）榊原　宣，矢端正克，大村秀俊ほか：早期胃癌における癌深達度と遠隔成績．臨外　31：15—18，1976
9）古賀成昌，岩本宏之，井上　靖ほか：早期胃癌の術後成績—相対生存率と術後死亡例の分析—．外科治療　36：513—517，1977
10）広田映五，海上雅光，板橋正幸ほか：早期胃癌の病理：病理形態と予後．消外　4：295—300，1981
11）井上一知，戸部隆吉：早期胃癌のリンパ節転移からみた術式の選択．消外　9：291—297，1986
12）高木国夫，中田一也：早期胃癌におけるリンパ節転移と遠隔成績．臨外　31：19—27，1976
13）大森幸夫，本田一郎：早期胃癌の術後再発—実態と対策—．臨外　42：1179—1185，1987
14）井口　潔，杉町圭蔵：早期胃癌の進展と再発形式．消外　4：319—324，1981
15）吉田弘一，狩野寛治，町田哲太ほか：再発症例からみた早期胃癌治療の問題点—臨床病理学的検討—．外科　48：262—266，1986