日消外会誌　22（12）：2882～2885，1989年

卵巣転移大腸癌の4例

神戸労災病院外科
山口　俊昌　裏川　公章　中本　光春　出射　秀樹
田中　宏明　磯　篤典　西尾　幸男　植松　清
瀬藤　晃一　川北　直人
兵庫県立柏原病院外科
嶋　田　安　秀

FOUR CASES OF OVARIAN METASTASES FROM COLO-RECTAL CANCER

Toshimasa YAMAGUCHI, Tomoaki URAKAWA, Mitsuharu NAKAMOTO, Hideki IDEI, Hiroaki TANAKA, Atsunori ISO, Yukio NISHIO, Kiyoshi UEMATSU, Koichi SETOU and Naoto KAWAKITA
Department of Surgery, Kobe Rosai Hospital, Hyogo
Yasuhide SHIMADA
Department of Surgery, Kaibara Prefectural Hospital, Hyogo

1987年までの13年間に4例の大腸癌の卵巣転移を経験した．症例1：65歳．閉経後．S状結腸癌手術時に左卵巣腫瘤を合併切除した．術後10か月後に肺転移で死亡した．症例2：56歳，閉経後．下行結腸癌術後6か月目に両側卵巣を切除し，右卵巣に転移を認めた．症例3：53歳，閉経前．直腸癌(Rs)術後1年目卵巣腫瘤を切除，9か月後も健在である．症例4：56歳，閉経後．直腸癌（Rs）の治癒切除後1年4か月後に左卵巣腫瘤を切除した．1年8か月後に死亡した．

大腸癌卵巣転移の頻度は3.5%であった．原発大腸癌の占居部位は下行結腸1例，S状結腸1例，直腸（Rs）2例と，下部大腸に多く，全例リンパ管侵襲は陽性で，リンパ行性転移が疑われた．卵巣転移までの期間は同時から1年4か月後であった．予後は不良で，9か月生存中が1例あるが，3例は1年8か月後までに死亡した．

索引用語：colorectal cancer，ovarian metastasis from colorectal cancer

I．はじめに

Kruckenberg腫瘍は卵巣の転移性腫瘍で，原発は胃癌・胆嚢癌などが多いとされ，大腸癌の転移は比較的少ないとされている[1]．われわれは4例の大腸癌を原発とする転移性卵巣腫瘍を経験したので，これら症例の臨床病理学的特徴を卵巣非転移例と比較し，若干の文献的考察を加えて報告する．

なお肉眼所見，病理所見などの記載は大腸癌取扱い規約[2]に準じた．

＜1989年7月10日受理＞別刷請求先：山口　俊昌
〒651　神戸市中央区籠池通4－1－23　神戸労災病院外科

II．症　例

昭和50年1月から62年12月までの13年間に，神戸労災病院外科での女性大腸癌手術症例は115例あり，このうち，病理組織学的に大腸癌の卵巣転移と診断されたのは4例（3.5%）あった．以下4例の概略を**Table 1**に示す．

症例1．65歳女性，閉経後．S状結腸切除術と同時に左卵巣腫瘤切除術を行った．大腸癌は，stage Vの進行癌で，卵巣は20×12×7.5cmで，大腸癌の転移と診断した．卵巣切除後10か月後，肺転移のため死亡した．

症例2．56歳女性，閉経後．下行結腸癌（stage III）に対する左半結腸切除術後6か月目に，両側卵巣摘出

Table 1 Ovarian metastases in 4 patients with colorectal cancer

	Age (years)	Relation to menopause	Primary lesion		Interval to metastsis	Course
			Site	Operation findings		
Patient 1	65	Post	Sigmoid	s, n_1, H2, P2, R1 stage V	Apparent at operation	Died after 12 months
Patient 2	56	Post	Descending	ss, n_1, H0, P0, R3 stage III	6 months	Died after 18 months
Patient 3	53	Pre	Rectum (Rs)	s, n_0, H0, P0, R3 stage II	12 months	Well at 9 months
Patient 4	56	Post	Rectum (Rs)	ss, n_1, H0, P0, R3 stage III	16 months	Died after 20 months

Fig. 1 Adenocarcinoma of the colon shown on the right (Hematoxylin-Eosin stain, ×100)

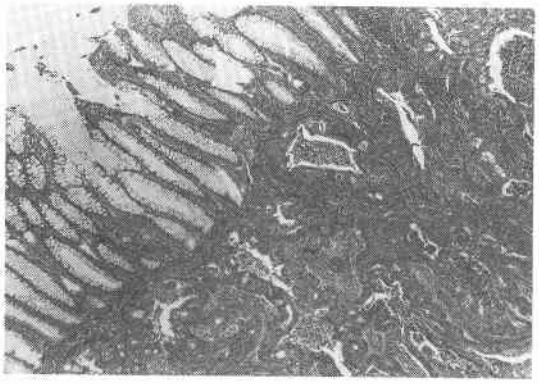

Fig. 2 Metastatic adenocarcinoma in ovary from carcinoma of rectum forming nests of cells resembling colonic glands (H-E stain, ×200)

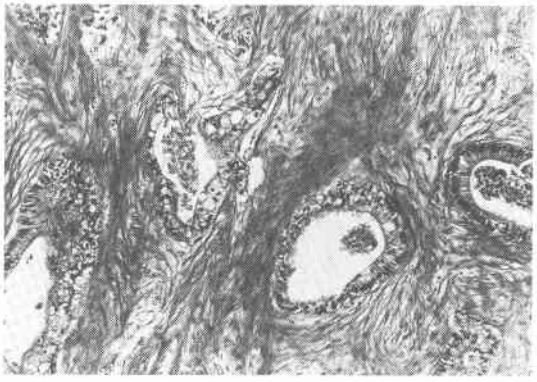

術を行った．この時，肝転移や腹膜播種はなかった．右卵巣は16×12×4cm，一部に腺癌組織がみられ，大腸癌の卵巣転移と診断した．左卵巣には腫瘍組織を認めなかった．術後1年6か月，肺・肝転移のため死亡した．

症例3．53歳女性，閉経前．直腸癌（Rs）で低位前方切除術を行った．大腸癌は2型の全周性の進行癌で，中分化腺癌，壁深達度はs，ly_2，v_1，n(−)，S_2，P_0，H_0，R_2，Dukes B，進行度はstage IIで，治癒切除を行った．1年後に卵巣腫瘤を認め切除した．卵巣は大きさ5.2×19.3cmで実質性と嚢胞状の部分が混在し，組織像は高分化腺癌で大腸癌の卵巣転移と診断した（**Fig. 1, 2**）．再開腹時には，明らかな肝転移を認めず，切除後9か月の現在も，再発の徴候なく通院中である．

症例4．56歳女性，閉経後．直腸癌(Rs)（stage III）で治癒切除を行った．術後1年4か月後に左卵巣摘出術を行った．腫瘍は18×18cm，600g．高分化腺癌で大腸癌の卵巣転移と診断した．この時点では，明らかな肝転移や腹膜播種を認めなかったが，1年8か月後に肝転移で死亡した．

III．非転移大腸癌との比較

1）閉経との関係

閉経前大腸癌症例は1/18例（5.6%），閉経後大腸癌は3/97例（3.1%）に卵巣転移を認めたが，両群間に有意差はなかった（**Table 2**）．

2）占居部位別頻度

癌の占居部位別に卵巣転移を検討すると，下行結腸癌1/10例（10%），S状結腸癌1/30例（3.3%），直腸癌2/38例（Rs）（5.3%）と下部大腸癌にのみ卵巣転移を認めた（**Table 3**）．

3）手術所見との関係

リンパ管侵襲は非転移例でly_0 34.9%，ly_1 16.5%，ly_2 11.9%，ly_3 33.0%，転移例ではly_1 25%，ly_2 50%，ly_3 25%で，転移例にはly_0の症例はみられず，全例ly陽性であった（**Table 4**）．

静脈侵襲は非転移例でv_0 59.6%，v_1 18.3%，v_2 5.5%，v_3 13.8%，転移例でv_0 50%，v_1 25%，v_3 25%

Table 2　Incidence and menopausal status of ovarian metastases in colorectal cancer

	Premenopausal	Postmenopausal	Total
Women with colorectal carcinoma	18	97	115
Ovarian metastasis (Percent)	1 (5.6)	3 (3.1)	4 (3.5)

Table 3　Locations of primary colonic cancer and ovarian metastases

Locatin	Colonic cancer	Ovarian metastases(Percent)
Cecum	6	—
Ascending	19	—
Transvers	12	—
Descending	10	1(10.0)
Sigmoid	30	1(3.3)
Rectum	38	2(5.3)
Total	115	4(3.5)

Table 4　Vascular invasion and Dukes' classification comparision with no ovarian metastasis

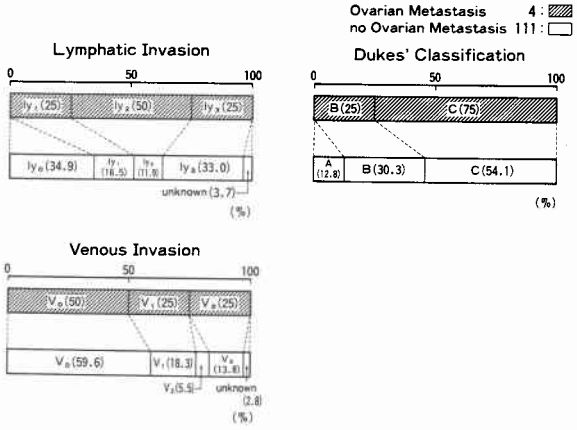

となり，両者とも似た傾向を示したが，v_0の症例が転移例の半数を占めているのが特徴的であった（**Table 4**）．

Dukes分類では非転移例でDukes A 12.8%，Dukes B 30.3%，Dukes C 54.1%，転移例でDukes Aはなく，Dukes B 25%，Dukes C 75%となり，転移例に進行した状態の症例が多かった（**Table 4**）．

IV．考　　察

大腸癌の卵巣転移は，欧米の報告は数多くみられるが，本邦の報告は少ない．

大腸癌の卵巣転移の頻度は，欧米では1.4%[1]から25%[3]，本邦では1.6%[4]と報告され，自験例でも3.5%に卵巣転移を認めた．卵巣転移は一般に閉経後症例よりも閉経前症例に高頻度とされ，MacKeiganら[5]は閉経後4.3%に対し閉経後では25%と高頻度であったと報告している．またCutaitら[6]も閉経前10%，閉経後3.2%の大腸癌に卵巣転移をみたとしている．本邦でも閉経前4.9%，閉経後0.8%と閉経前に多いと報告[4]されている．自験例でも閉経前5.6%，閉経後3.1%であった．

卵巣転移例は非転移症例よりも比較的若年傾向を示すとされ，Blameyら[1]は大腸癌症例の平均年齢59.4歳に対して転移例は平均51.2歳であったと述べている．この理由としてAlfordら[7]は大腸癌の組織中にエストロゲンなどのホルモン受容体があり，エストロゲンなどのホルモン分泌臓器に親和性があり，したがって閉経前症例に転移しやすいのではないかと述べている．

大腸癌占居部位別の卵巣転移の頻度は，下部大腸癌に多いとされ[8]，Blameyら[1]は13例の卵巣転移中直腸癌7例，S状結腸癌3例，Herreraら[9]は，30例の卵巣転移のうちS状結腸癌18例，直腸癌1例，Rendelmanら[10]は，13例すべて左結腸原発であったと報告している．自験例でも，右側結腸癌には卵巣転移の症例はみられず，下行結腸以下の下部大腸癌に限られていた．

卵巣転移の経路として，1）直接浸潤，2）腹水による癌細胞の着床（播種性転移），3）リンパ行性，4）血行性などが，一般に考えられる．Grafferら[11]は，局所のリンパ節に転移がなく，Dukes A，Bの症例に卵巣転移がみられたことより，リンパ行性の転移は少なく，転移性腫瘤の癌細胞が卵巣表面にみられず，深部で増殖していたことから，腹水による播種性転移も考え難く，血行性転移が強く疑われるとしている．Birnkrantら[8]も大腸癌の卵巣転移の経路として血行性転移を支持し，リンパ行性転移を考える場合大腸と卵巣の間にリンパの連絡がないこと，リンパの逆流もまれであることなどをあげている．われわれの症例では逆に，リンパ管侵襲（ly）陽性例が多く，静脈侵襲陰性（v_0）が半数を占めリンパ行性の転移を疑わせた．藤吉ら[4]も全例ly_2以上であったと報告している．

Dukes分類ではDukes CあるいはD（遠隔転移）の進行した症例に転移が多いとされ，Blameyら[12]は36例の卵巣転移はすべてDukes Dであった．またBlameyら[1]は12例中Dukes B 3例，C 7例，D 2例で

進行した症例が多く，局所の進行した症例に転移が多い傾向にあった．自験例でも Dukes B，C の症例に転移があった．

大腸癌卵巣転移例の予後は報告により異なるが，概して悪く，Blamey ら[1]は大腸癌切除術から卵巣切除までの期間は5から77か月(平均28.2か月)，大腸切除後の予後は15から96か月(平均43.9か月)，卵巣切除後の予後は2から29か月（平均16.9か月）としている．Blamey ら[12]は治癒切除であっても卵巣転移例の予後は悪く，5年生存率を50%，一方卵巣転移の大腸癌のそれを72%と報告している．Morrow ら[13]は63例の大腸癌卵巣転移例のうち5年生存したのは3例のみに過ぎなかったと報告している．自験例でも転移例の予後は非常に悪く，大腸癌切除後1年9か月の生存例があるが，10か月から3年で死亡している．

以上述べたように，まだ明らかな転移経路は不明であり，今後予防的卵巣切除症例も含めて，検討を行う予定である．

V. まとめ

当科では経験した女性大腸癌卵巣転移を検討した．

1. 女性大腸癌手術症例は115例あり，うち4例（3.5%）に卵巣転移を認めた．

2. 女性大腸癌患者の閉経前5.6%，閉経後3.1%に卵巣転移がみられた．

3. 卵巣転移例の大腸原発部位は下行結腸以下の下部大腸に多く，いずれも進行した状態であり，予後は不良であった．

4. 4例ともリンパ管侵襲陽性であり，リンパ行性の転移が疑われた．

文献

1) Blamey SL, McDermott FT, Pihl E et al: Resected ovarian recurrence from colorectal adenocarcinoma, Dis Colon Rectum 24：272—275, 1981
2) 大腸癌研究会編：臨床病理．大腸癌取扱い規約．改訂4版，金原出版，東京，1985
3) Barber, HRK: Ovarian Carcinoma, 1st edition Masson Publishing, New York, 1978, p175—178
4) 藤吉　学，礎本浩晴，白水和雄ほか：大腸癌の卵巣転移に関する検討．日消外会誌 22：1116—1120, 1989
5) MacKeigan JM, Ferguson JA: Prophylactic oophorectomy and colorectal cancer in premenopausal patients: Dis Colon Rectum 22：401—405, 1979
6) Cutait R, Lesser ML, Enker WE: Prophylactic oophorectomy in surgery for large-bowel cancer: Dis Colon Rectum 26：6—11, 1983
7) Alford TC, Do HM, Geelhoed GW et al: Steroid hormone receptors in human colon cancers. Cancer 43：980—984, 1979
8) Birnkrant A, Sampson J, Surgarbaker PH: Ovarian metastasis from colorectal cancer. Dis Colon Rectum 29：767—771, 1986
9) Herrera LO, Ledesma EJ, Natarajan N et al: Metachronous ovarian metastases from adenocarcinoma of the colon and rectum. Surg Gynecol Obstet 154：531—533, 1982
10) Rendelman DF, Glichrist RK: Indications for oophorectomy in carcinoma in gastrointestinal tract. Surg Gynecol Obstet 109：364—366, 1959
11) Graffner HOL, Alm POA, Oscarson JEA: Prophylactic Oophorectomy in colorectal carcinoma. Am J Surg 146：233—235, 1983
12) Blamey S, McDurmott F, Pihl E et al: Ovarian involvement in adenocarcinoma of the colon and rectum. Surg Gynecol Obstet 153：42—44, 1981
13) Morrow M, Enker WE: Late ovarian metastases in carcinoma of the colon and rectum. Arch Surg 119：1385—1388, 1984