日消外会誌　23（1）：95～98，1990年

腹膜灌流が有用であった膵性腹水の1例

セントラル病院外科（*現　名古屋市立大学第2外科）
岩瀬　弘敬*　柄松　章司　呉山　泰進　桐山　昌伸
伊藤由加志　葛島　達也　岩田　広治

慢性膵炎に起因する膵性腹水の1例を報告した．患者は20年来アルコールを多飲していた39歳の男性で，急激な腹部膨満と上腹部激痛で受診した．臨床所見と諸検査によって，多量の膵性腹水とともに肝硬変と慢性膵炎が存在すると診断された．全身的療法の効果が乏しいことから，発症16日目より腹膜灌流を開始した．メシル酸ガベキサート200mg，アミカシン100mgおよびヘパリン2,000単位を含む2lの等張腹膜灌流液を腹腔内に60分で注入し，引き続き120分で自然流出させた．この持続的腹膜灌流は3時間ごとに5日間連続しておこなった．この治療によって臨床症状，血清アミラーゼをはじめとする検査結果は著しく改善した．すなわち，蛋白分解酵素阻害剤を添加した等張の腹膜灌流液による連続的腹膜灌流が有用であった．しかし，腹膜灌流の時期と継続期間，蛋白分解酵素阻害剤の種類と量，などなお考慮すべき点が残されている．

Key words：pancreatic ascites, peritoneal lavage

はじめに

われわれは肝硬変，慢性膵炎を基礎疾患とした膵性腹水の1例を経験し，腹膜灌流による保存的治療で良好な結果を得た．しかし具体的な方法，併用薬剤などなお若干の問題点があると思われ，考察を加え報告する．

症　例

患者：39歳，男性．

主訴：腹部膨満感，上腹部激痛．

家族歴：特記すべきことなし．

既往歴：昭和62年4月より肝機能障害を，昭和62年10月より肝硬変，アルコール依存症を指摘され通院治療を続けていた．

嗜好：20歳時より日本酒1升（1,800ml）をほぼ毎日飲み続けていた．

現病歴：昭和63年3月12日より食欲不振，腹部膨満感が出現し，3月19日からは上腹部に激痛を来した．悪心，呕吐は認めず，3月21日にセントラル病院に入院となった．

入院時現症：身長170cm，体重56kgで意識は清明であった．体温36.8℃，血圧126/92mmHg，脈拍112/分，整で，眼瞼結膜に貧血は認めないが，眼球強膜に軽度の黄染を認めた．心尖拍動は第4肋間の鎖骨中央線上まで上昇し，腹部は著しく緊満性に膨隆していた．また，腹壁の静脈怒張，前腕および下腿に浸出性結節性紅斑があり，手掌紅斑および前胸部のクモ状血管腫が認められた．

単純X線写真：胸部写真では両側横隔膜が挙上し，腹部写真では上腹部に腸管ガス像が乏しく腸腰筋影は消失して腹水の貯留が疑われた．

血液および血清生化学検査：白血球29,900/mm³と著明な増多があり，核の左方移動，血沈の亢進，CRPの上昇など急性炎症の存在が強く示唆された．総ビリルビン2.2mg/dl，γ-GTP 114mIU/lと軽度の上昇があり，総蛋白6.3mg/dlと低蛋白血症が存在した．さらにBUN 36.1mg/dl，クレアチニン0.9mg/dlと著しい脱水も認められた．また血清アミラーゼ値は831IU/lと上昇していた．

腹部超音波検査：両側横隔膜下を中心に大量の腹水を認め，肝はやや萎縮し辺縁は鈍で，脾腫を認めた．胆嚢壁は三層構造となり，内部に結石を認めた．膵は明確に描出されなかった（**Fig. 1**）．

腹部computed tomography（以下CT）．大量の腹水と肝の萎縮，脾腫を認めた．膵の実質は萎縮し，多数の嚢胞の形成があり，慢性膵炎の像を呈していた（**Fig. 2**）．

腹水検査：赤褐色で混濁しており，総蛋白量とアミ

＜1989年10月11日受理＞別刷請求先：岩瀬　弘敬
〒467　名古屋市瑞穂区瑞穂町字川澄1　名古屋市立大学医学部第2外科

Fig. 1 Abdominal urtrasonography showing massive ascites and gall bladder with thick wall and stones. Dull edge of liver is also evident

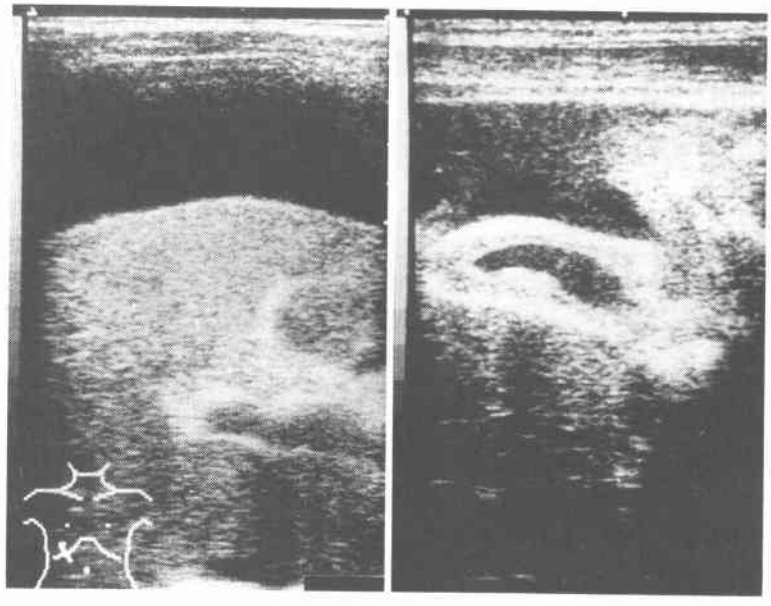

Fig. 2 Whole body computed tomography (W-CT) at admission.
a : Massive ascites is shown. Atrophic liver with hypertrophied caudal segment and splenomegaly are suggesting the existence of liver cirrhosis. b : Slight atrophic pancreas with multiple cysts is shown.

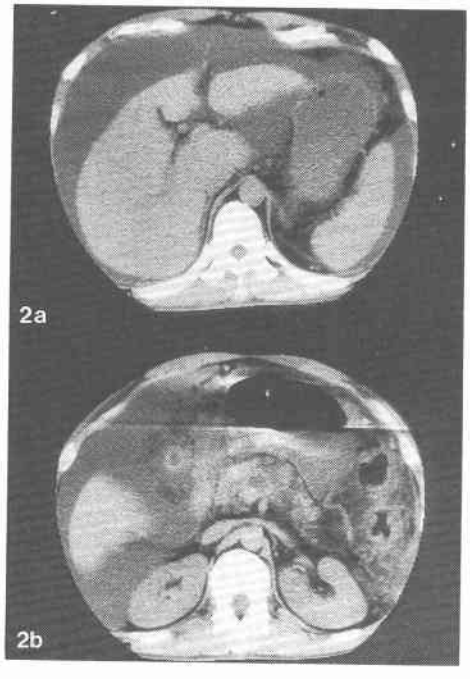

Table 1 Examination of ascites and pleural effusion

	ascites	pleural effusion
T.P.	3.8	2.3
Glucose	147	160
Amylase	120,000↑	669
Trypsin	5,000	not done
Elastase-1	881,500	not done
Lipase	0.1	not done
Malignant cells	negative	negative
Bacteria	negative	negative

ラーゼの著しい高値を認め，他の膵酵素も高値を呈した．細胞診では悪性細胞は認めず，細菌培養も陰性であった（**Table 1**）．

入院後経過（**Fig. 3**）：入院当初は肝硬変に合併した大量腹水と特発性腹膜炎を疑っていたが，CTにおける慢性膵炎像と血清アミラーゼ上昇および腹水中のアミラーゼ，蛋白高値より慢性膵炎急性増悪に起因した膵性腹水と診断した．全身状態不良のため逆行性膵管造影は施行できず，メシル酸ガベキサート，シチコリンの経静脈投与を開始し，一時的な腹水ドレナージも数回行った．しかし，血清アミラーゼ値はさらに上昇し入院後7日目には5,599IU/lとなり，また呼吸不全，腎機能障害も合併し，意識状態も低下したため，腹水

Fig. 3　clinical course

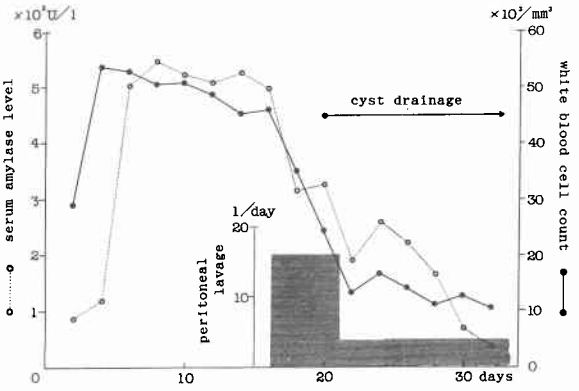

中の毒性物質の除去を目的に入院後16日目より腹膜灌流を施行した．

腹膜灌流の方法：局所麻酔下に，臍下に約5cmの縦切開をし，腹膜まで切開すをすすめ腹腔カテーテルをダグラス窩まで挿入した．またUSガイド下に右横隔膜下へと腹腔カテーテルを挿入し，灌流液の注入，回収を効率よくできるようにした．灌流液は等張の灌流液（ペリソリタ：武田）11にメシル酸ガベキサート100mg，アミカシン100mgおよびヘパリン1,000単位を加えた液を用いた．方法は上下2本のカテーテルから11ずつ21を60分で注入し，その後120分かけて自然流出で回収した．本法を3時間間隔で5日間連続施行し，その後2週間は1日2回施行した．

腹膜灌流の施行後の経過（**Fig. 3**）：灌流施行後から血清アミラーゼの低下がみられた．しかし，施行4日目に呼吸不全が進行し，左胸水も認められたため，気管内挿管による呼吸管理と胸水穿刺を施行した．胸水は黄色で軽度の混濁があり，アミラーゼはやや高値を示した（**Table 1**）．この呼吸不全は膵炎に起因するものであるが，胸水の貯留，腹膜灌流による横隔膜の運動制限がさらに増悪せしめたものと思われた．

腹膜灌流を6日目から1日2回に減らしたところ，その2日後には右季肋部に腹膜灌流腔とは交通のない膵仮性嚢胞の形成を認めた．そこで，この嚢胞に対して直接経皮的にドレナージを施行したが嚢胞内溶液のアミラーゼ値は650,000IU/lと著しく高く，灌流液のアミラーゼ値とは明らかな解離が認められた．

腹膜灌流，嚢胞ドレナージを続けることにより入院33日目（腹膜灌流施行後17日目）からは呼吸不全も改善し，血清アミラーゼも正常化した．また入院57日目のCTでは仮性嚢胞は消失した．

考　察

膵性腹水は良性膵疾患に起因し，高蛋白，高アミラーゼ値を呈する腹水の大量貯留を来した状態と定義されるが，狭義には急性膵炎や膵膿瘍などに伴う反応性の腹水は除き，膵液が直接腹腔内へ逸脱したことによるものを本症とするとされ比較的まれな病態である[1)2)]．篠崎ら[3)]は1975年から1985年までの本邦報告25例をまとめた．それによると本症は30～50歳代の男性に多く，長期にわたる飲酒歴が特徴的で，ほとんどの例で慢性膵炎，膵嚢胞のような膵病変を合併していたとしている．

自験例も20年あまりの飲酒歴があり，CTにて慢性膵炎の像が認められ，多量の高蛋白，高アミラーゼ性腹水が認められたことなどこれらの報告例と同一の病態を示しており，膵性腹水と診断した．Paloyanら[2)]は膵性腹水を急性型と慢性型に分類したが，この分類に従えば自験例は急性型に入る．すなわち，慢性再発性膵炎を基盤にして膵管または膵嚢胞が破綻し腹水中に膵液が漏出したことによって急性に発症したものと理解される．もっとも，本例では手掌紅斑，クモ状血管腫などに加えて，肝機能の低下，画像診断で肝の萎縮と脾腫が認められるなど，腹水の貯留に門脈圧亢進が関与していた可能性は否定できない．このような経過から臨床的に把握されない程度の腹水の貯留が先行していたとも考えられる．

一方，腹膜灌流は急性膵炎の診断，重症度判定および治療として注目されており，特に治療面では多くの研究者がその臨床的意義を強調している[4)5)]．すなわち腹膜灌流法は重症膵炎患者の高アミラーゼ血症の低下や血清Ca値の正常化を来し，臨床症状および死亡率の著明な改善をもたらすとしている．その治療効果の機序は腹水中の毒性物質の除去にあるとされており，高濃度の膵酵素や血管作動物質がその毒性物質としてあげられている．本療法は膵性腹水のような腹腔内への直接の膵液漏がある病態に対してもきわめて効果的な手段であることは容易に推定されるところである．

腹膜灌流液に蛋白分解酵素阻害剤を混じることによって本療法の効果をより確実になしうると思われるが，Pullosら[6)]も重症急性膵炎に対する腹膜灌流法において灌流液に抗生物質に加えて，蛋白分解酵素阻害剤を使用することの有用性を強調している．今回使用したメシル酸ガベキサートは，トリプシンを始めとするセリンプロテアーゼに対して幅広い阻害効果をおよぼすことから，このような目的に適合した薬剤である．

最近，蛋白分解酵素阻害剤として新しい薬剤をもちいた実験的，臨床的検討も報告されており，この種の薬剤の作用特異性を考慮して複数の阻害剤の併用効果についても検討する必要がある．

今回われわれは灌流液11につきメシル酸ガベキサートを100mg加え1日当り合計1,600mgを使用した．患者にはこの他に1,200mgの同剤静脈内投与を行っており，1日総使用量は2,800mgであった．しかし腹膜灌流液の回収を自然流出によったことから腹腔内に投与した本剤の全てが有効に作用したとは考えにくい．すなわち，酵素阻害剤の併用，使用量，使用方法などなお考慮の余地がある．

腹膜灌流法の時期および適応には現在のところ一定の見解がみられていない．佐竹[5]は急性膵炎診断後できるだけ早期に開始し，灌流の回数も2時間おきに48時間から96時間施行するか，もしくは回収した液が透明になるまで継続すべきであるとしている．自験例では腹膜灌流施行後に著明な血清アミラーゼの低下がみられ明らかに本療法の有用性が確認された．しかし，腹膜灌流の開始が発症19日目と遅れたこと，また3時間ごとに連続120時間にわたって行ったものの，灌流回収液の性状がなお褐色のうちに回数を1日2回に減らしたことなど反省すべき点もある．実際に灌流回数を減じたところ短期間のうちに仮性膵嚢胞が形成されたが，これは漏出した膵液が周囲組織により被胞化されて形成されたと思われる．またこの間，左胸腔に高蛋白，高アミラーゼ性胸水の貯留を合併し，呼吸不全が進行して人工呼吸管理が必要であった．このために改めて灌流回数を増やそうとしたが，腹腔内の癒着による分画化によって効率的な灌流を回復することができなかった．

文　献

1) Cameron JL, Brawley RK, Bender HW et al: The treatment of pancreatic ascites. Ann Surg 170: 668—672, 1969
2) Paloyan D and Skinner DB: Clinical significance of pancreatic ascites. Am J Surg 132: 114—117, 1976
3) 篠崎博嗣, 中野逸郎, 酒井好古ほか：膵性腹水を主徹とした慢性膵炎の1例．日消病会誌 83: 1396—1400, 1986
4) Bolooki H, Giiedman ML: Peritoneal dialysis in treatment of acute pancreatitis. Surgery 64: 466—470, 1968
5) 佐竹克介：重症急性膵炎に対する腹膜灌流法．胆と膵 6: 621—626, 1985
6) Pullos T, Frey CF, Zaess C: Toxicity of ascitic fluid from pigs with hemorrhagic pancreatitis. J Surg Res 33: 136—140, 1982

A Case of Pancreatic Ascites Successfully Treated with Peritoneal Lavage

Hirotaka Iwase, Shoji Karamatsu, Yasuyuki Kureyama, Masanobu Kiriyama, Yukashi Ito, Tatsuya Kuzushima and Hiroji Iwata
Department of Surgery, Central Hospital

A case of pancreatic ascites due to chronic pancreatitis is reported. A 39-year-old male, who had habitually drunk alcohol for the preceding 20 years, was admitted with acute abdominal distension and severe epigastralgia. Massive pancreatic ascites with liver cirrhosis and chronic pancreatitis were diagnosed by clinical and laboratory examinations. Peritoneal lavage was performed 19 days after the onset of his disease since conventional systemic treatment was without sufficient results. Two liters of lavage fluid containing 200 mg of gabexate mesilate, 100 mg of amicamycin and 2000 U of heparin were administered into the peritoneal cavity, retained for 60 minutes and allowed to drain spontaneously for the succeeding 120 minutes. Continuous peritoneal lavage was performed every 3 hours for 5 days. His clinical condition and the laboratory data including serum amylase levels were markedly improved remarkably by the treatment. Thus continuous peritoneal lavage using an isotonic fluid containing a protease inhibitor was useful for his recovery. However, there should be further investigation about the duration of lavage and the dose and type of protease inhibitor.

Reprint requests: Hirotaka Iwase 2nd Department of Surgery, Nagoya City University Medical School
1 Kawasumi, Mizuho-cho, Mizuho-ku, Nagoya, 467 JAPAN