日消外会誌　23（3）：806～809，1990年

虚血性小腸狭窄の1例

天理よろづ相談所病院腹部一般外科
西村　理　松末　智　小泉　俊三　柏原　貞夫

腸管膜動脈の循環障害に起因する小腸狭窄の1例を経験した．

症例は61歳男，腹部大動脈再建術後に下痢，腹痛，呕吐を呈し，腹腔内膿瘍と診断されて当科に入院した．排膿術を施行するも症状の改善を得ず，腸閉塞症状が出現した．高カロリー輸液下に諸検査を行い，血管造影で上腸管膜動脈根部の狭窄を認めた．虚血が関与する腸閉塞の診断で開腹すると，回腸の一部が索状に狭窄し，これに沿う腸管膜は萎縮していた．狭窄部を切除し，端々吻合して症状の消失をみた．病変部は肉眼的に瘢痕状で，組織学的には腸管全層にわたる線維化と腸管膜動脈の閉塞性変化を認めた．

本症は予後不良と言われるが，その改善のためには診断から治療にわたる栄養管理をはじめ，適切な全身管理が肝要である．

Key words: small intestine, ischemia of the small intestine, stenosis of the small intestine

緒　言

循環障害に起因する大腸病変については多くの報告があり，可逆性病変や慢性狭窄性病変などの存在が明らかにされている[1]．しかし小腸の虚血性狭窄，ことに腸管膜血管の循環障害に起因する小腸狭窄は極めてまれで，その臨床像には不明な点が多い．

われわれは腸管膜動脈の循環障害による小腸狭窄の1例を経験したので，その臨床経過を呈示し，文献的な検討を加えた．

症　例

患者：61歳，男性．

主訴：腹痛．

家族歴：特記事項なし．

既往歴：1）脳血栓症：昭和51年，左半身麻痺となるも，当院での2年間の加療で軽快した．

2）Leriche症候群：昭和58年より間歇跛行あり，同63年3月3日に当院心臓血管外科で腹部大動脈再建術を受けた．その術後より下痢が続いたが次第に軽快し，48日目に退院した．

現病歴：退院後3日目より食後の間歇的な腹部鈍痛があり，同5日目に呕吐も加わったので同日再入院し，絶食とした．入院後2日目より発熱と下痢が続き，同7日目から高カロリー輸液を併用して循環動態の維持をはかった．8日目の腹部大動脈血管造影により上腸管膜動脈の狭窄が判明し，その拡張術を施行したが症状は改善しなかった．19日目に施行したcomputerized tomography（CT）で腹腔内膿瘍と診断されたので，排膿術の施行を目的に当科へ転科した．

全身所見：体温39.2℃，血圧106/60．脈拍118/分・整．心肺は打聴診上で異常ない．腹部は膨満し，下腹部に軽度の圧痛を認めるが，筋性防御などはなかった．

検査成績：赤血球3.24×10^6/mm³，白血球15,200/mm³（N-Seg 55%，N-Band 26%），血小板22.3×10^4/mm³，CRP 9.8mg/dl，肝機能・腎機能は正常範囲以内で，心電図に陳旧性心筋梗塞の変化を認めた．

初回手術：右傍正中切開で開腹すると，右側腹壁に約600mlの黄緑色・無臭の膿を認めた．小腸の一部が軽度に拡張していたが，観察可能な範囲内で膿瘍の原因は明らかでなかった．膿瘍腔にドレナージチューブを留置して閉腹した．

術後経過：膿瘍の細菌培養検査でE. Coliが検出されたが72時間後の菌数は10^2で，ドレナージチューブからの排液は順調に減少した．術後3日目に排ガスがあって食事を開始したところ，同12日目より食後の腹痛と呕吐を呈した．絶食するも，19日目から水様下痢便が続き，35日目の小腸造影で腸管の拡張が明らかとなった．39日目からは呕吐（胆汁様）も加わり胃管の留置を要した．胃管からの排液は1,500～2,000ml/日の状態が続き，呕吐と下痢は軽快したが拡張腸管の改

＜1989年11月8日受理＞別刷請求先：西村　理
〒632　天理市三島町200　天理よろづ相談所病院腹部一般外科

Fig. 1 Laparotomy disclosed segmental stenosis of small intestine associated with atrophic mesenterium limited to the stenotic segment, which was divided at the narrowest point (arrow).

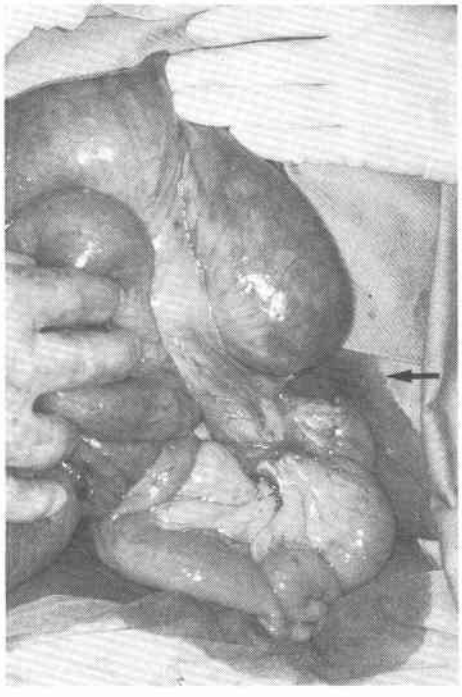

Fig. 2 The wall of small intestine was gradually replaced by fibrosis to ward stenotic segment.

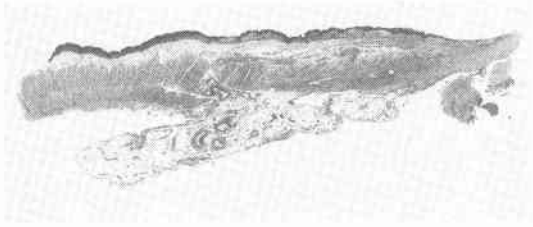

Fig. 3 Histological examination (hematoxillin-eosin stain, ×40) revealed fibrous granulation throughout the wall of the small intestine (3A) and obliterating endarteritis of the mesenteric artery (3B).

Fig. 3A

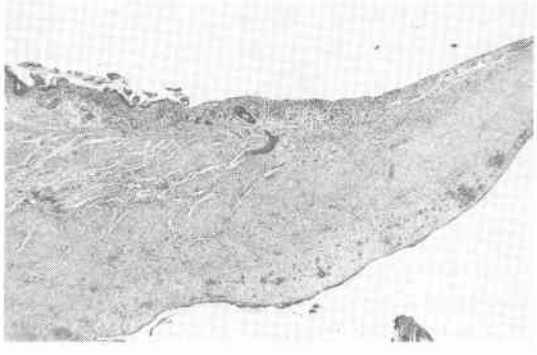

Fig. 3B

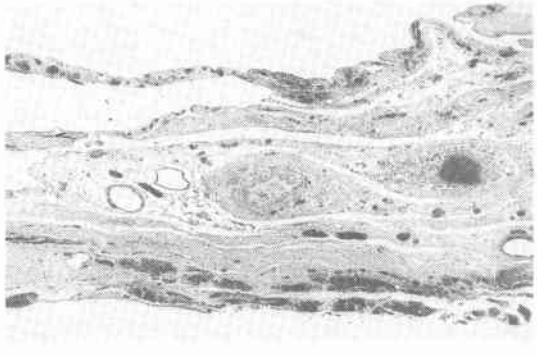

善はなかった.

以上の経過から，腸管の虚血が関与する小腸閉塞の診断で，68日目に再度の開腹術を施行した.

再手術：正中切開にて開腹し，小腸間の著しい癒着を順次剝離すると，回腸末端の口側150cm の小腸が1 cm 長にわたり径2mm の索状物と化していた．その口側小腸は径6cm に拡張して，多量の腸内容を有していた．索状様腸管を切離すると管腔の開存を認め，口側断端から淡黄色の内容液が噴出し，その総量は1,600 ml に達した．また，狭窄部小腸に沿う腸管膜は線維性に薄膜化し，動脈の拍動を触知しなかった(**Fig. 1**).

以上の所見から，腸管膜動脈の血栓あるいは塞栓による虚血性小腸狭窄と診断し，狭窄部小腸を切除して，端一端吻合術を施行した.

病理所見：肉眼的に狭窄部小腸は全周にわたり瘢痕性であり，他の異常所見を認めなかった．病理組織学的に，狭窄部腸管の全層に線維性肉芽腫組織を認めたが，肉芽腫性疾患の所見はなかった(**Fig. 2, 3A**)．腸管膜動脈内には，切除した範囲内で，閉塞性動脈炎の像を認めたが血栓や塞栓の所見はなかった (**Fig. 3B**).

同術後経過：再手術後 4 日目に排ガス，排便があったが，38℃台の発熱と下痢が遷延したので，本例の腸管膜動脈循環の特殊性から縫合不全も考慮して，正中創の一部を全層に開放とした．その後，症状は次第に改善し，術後30日の小腸造影で異常のないことを確認

し，同55日に高カロリー輸液から離脱した．摂食状態は良好で，栄養状態に異常のないことを確認して術後87日に退院した．

平成元年6月現在，当科外来に通院中であるが経過良好である．

考　察

小腸の虚血性狭窄，ことに腸管膜血管の循環障害に起因する小腸狭窄は実験的に証明され[2]，先天性小腸閉鎖の主たる病因ともいわれる[3]が，成人における臨床報告例は極めてまれである．Räf[4]の検討によれば，虚血に起因する小腸狭窄例は小腸良性疾患手術例の0.1%で，腸管膜の血栓に起因するものはさらに0.01%にすぎない．また，近年では心拍出量の低下などを基礎に，腸管膜血管の閉塞を伴わぬ小腸壊死[5]や狭窄[6]の報告例が散見される．本例は病歴および開腹所見から絞扼，外傷，薬剤，放射線治療など，虚血性小腸狭窄を惹起しうる他の要因を否定できるので，腸管膜血管の血栓・塞栓あるいは特発性に発生した虚血性小腸狭窄（以下，本症）と考えられ，その発症には，既存の動脈硬化，腹部大動脈再建術，それに伴う腸管膜動脈血流量の変化などが相互に関与したものと考えられる．勝又ら[7]の集計によると，本症は欧米で15例，本邦で4例の報告をみるにすぎない．われわれの症例を含む本症20例の臨床像は，男女比17：3，平均年齢61歳で，基礎疾患として心筋梗塞9例（45%），四肢・腸管膜血管の血栓あるいは塞栓5例（25%）などを有している．初発症状は突発する呕吐と部位不定の腹痛で，症状軽快期をはさみ，発症後3週から2月で食後の腹痛，心窩部痛重圧感などの慢性症状に移行する．この間，自覚症状に比べて他覚的所見が乏しいことが本症の特徴といわれる．画像的には，慢性期に至り腹部単純X線検査で鏡面像を，小腸造影上では求心性狭窄像と口側腸管の拡張像を認める．しかし，本症は保存的治療で自覚症状やX線検査所見が改善する事はないので，病変部は外科的に切除する必要がある．

本症の変化は進行性で，最終的には完全閉塞に陥るといわれ[4)7]，病理学的所見は各症例の各病期によって異なると考えられるが，多くは肉眼的に管状あるいは求心性狭窄を呈する．また病変部の粘膜面は顆粒状であることが多く，瘢痕に及んでいる症例は少ない．病理組織学的には粘膜下層を中心とした浮腫と線維化が一般的といわれ，腸管膜動脈の狭窄を伴う例が多い[4)7]．本例の場合，病変部腸管の狭窄が著しく，同部の線維化は固有筋層に及んでいた．したがって，本例の臨床経過は虚血から狭窄を経て閉塞に至ろうとする，本症のほぼ全経過を示すものと考えられた．

本症は頻度が低いことを考慮しても，その報告例が極めて少ないことは，本症患者の多くが有効な外科的治療を受けることなく失われていたことを示唆すると考えられ，ことに腹部大動脈再建術に合併する小腸虚血は極めて予後不良といわれる[8)9]．本例を救命できた要因としては，適切な心肺管理と高カロリー輸液の施行の下に，局所の安静と全身状態の安定を保ちつつ，十分な病態の観察を行いえた点にあると思われる．したがって，本症の診断および治療に際しては適切な全身管理が肝要で，これによって本症のより詳細な病態の解明と，良好な予後が可能になるものと考えられる．

文　献

1) Marston A: Ischemic colitis. Edited by Marston A. Intestinal Ischmia. Edward Arnold, London, 1977, p143—175
2) 江良　秋：阻血性腸病変に関する実験的研究．日消病会誌　76：22—34，1979
3) Grosfeld JL: Jejunoileal atresia and stenosis. Edited by Welch KJ. Pediatric Surgery. Year Book Medical Publisher, Chicago, 1986, p838—849
4) Raf LE: Ischemic Stenosis of the small intestine. Acta Chir Scand 135：253—259，1969
5) 吉川時弘，栗根康行，北村正次ほか：非閉塞性腸管梗塞症の1例．日消外会誌　21：1138—1141，1988
6) Thaker P, Weigarten L, Friedman IH: Stenosis of the small intestine due to nonocculusive ischemic disease. Arch Surg 112：1216—1217，1977
7) 勝又伴栄，岡部治弥，中　英男：虚血性小腸狭窄の臨床的および病理組織学的研究．日内会誌　74：24—37，1980
8) Ernst CB: Intestinal ischemia following abdominal aotic reconstruction. Edited by Bernhard VM, Toune JB. Complication in Vascular Surgery. 2nd Edition, Grune and Stratton, Orlando, 1985, p325—350
9) Rogers DM, Thomson JE, Garrett WV et al: Mesentric vascular problems. Ann Surg 195：554—565，1981

A Case of Ischemic Stenosis of the Small Intestine

Satoru Nishimura, Satoru Matsusue, Shunzo Koizumi and Sadao Kashihara
Department of Abdominal Surgery, Tenri Hospital

A case of ischemic stenosis of the small intestine was successfully managed. A 61-yera-old male developed abdominal pain, vomiting and diarrea after an aortobifemoral bypass for Leriche syndrome. He was diagnosed by computerized tomography as having an intrabdominal abscess, and was transferred to our department for drainage. Although he underwent a drainage procedure, his complaints remained the same. Besides, mechanical obstruction of the small intestine supervened. He was maintained on intravenous hyperalimentation, and examined further. Abdominal angiography revealed stenosis of the superior mesenteric artery, and he was thought to have mechanical obstruction due to an ischemic process. He underwent a laparotomy, which disclosed segmental stenosis of the small intestine associated with an atrophic mesenterium limited to the stenotic segment. Resection of the stenotic small intestine and end-to-end anastomosis relieved his symptoms. Histological examination revealed fibrous granulation throughout the wall of the small intestine and obliterating endarteritis of the mesenteric artery. It is thought that timely diagnosis and therapeutic intervention with adequate nutritional support are essential for optimal care of this disease.

Reprint requests: Satoru Nishimura Department of Abdominal Surgery, Tenri Hospital
200 Mishima-cho, Tenri, 632 JAPAN