日消外会誌　23（3）：810～814，1990年

非観血的整復術後に手術を行った閉鎖孔ヘルニアの1例

羽島市民病院外科
船戸　崇史　　市橋　正嘉　　乾　　博史
多羅尾　信　　後藤　明彦

閉鎖孔ヘルニア（以下，本症）は比較的まれで，死亡率の高い疾患である．しかし近時，本症の概念の浸透に伴い，術前診断率は向上し，今後，本症の非観血的整復術（以下，本整復術）の正否が問われるようになると考えられる．今回われわれは，本整復術の1例を経験したので，報告するとともにその適応についても若干の文献的考察を加えた．

患者は84歳，女性．突然の腹痛と右大腿部痛を訴え救急外来を受診した．閉鎖孔ヘルニアを疑い，腟診と骨盤部 computed tomography を行ったところ，右閉鎖孔部に一致して腫瘤像を認めた．本症と確定診断し経腟的に整復術を試みたところ，症状は劇的に改善し，閉鎖孔を触れるようになった．その後，待期的に開腹術を施行したところ，小腸には循環障害を認めず，また閉鎖孔以外に責任病変は認められないため，腸管切除することなく閉鎖孔を閉じ手術を終了した．

Key words: strangulated obturator hernia, noninvasive reduction of the obturator hernia

I. はじめに

閉鎖孔ヘルニアは比較的まれな疾患で，術前診断が困難なため，良性疾患でありながら死亡率が高く，臨床上特に注意を要する疾患である．しかし近年，本症の概念の浸透と，画像診断の進歩に伴い，術前診断率は向上し，今後，本症の非観血的整復術の正否が問われるようになると考えられる．

今回，われわれは経腟的に整復しえた閉鎖孔ヘルニアの1例を経験したので報告する．

II. 症　例

患者：84歳，女性，無職．

主訴：右大腿部痛，腹痛，呕気．

既往歴：高血圧，骨粗鬆症にて内科治療中．昭和63年10月14日，右外鼡径ヘルニア根治術．

分娩歴：4回．

現病歴：昭和63年11月14日頃より，右大腿より下腿に至る痺れを訴えるようになったが，神経痛と思い放置していた．平成元年2月17日に突然に腹痛を来した．その後，すぐ症状は改善したが，腹部違和感が続くため，平成元年2月20日に，当院内科を受診したところ，外来待合室で，再度，著しい腹痛とともに，右下肢痛と痺れを訴えたため，救急外来を受診した．

現症：身長150cm，体重35kg，顔貌は苦悶様，胸部に異常所見を認めず．腹部全般に圧痛を認め，腸音は亢進している．右股関節内側部に腫瘤は認めず，右下肢を伸展，外転，回内すると，痛みは増強した．Howship-Romberg sign（＋）と判断し，腟診を行ったところ，右閉鎖孔部に一致して，著しい圧痛を伴う柔らかい腫瘤を触れ，右閉鎖孔ヘルニア嵌頓を強く疑った．

血液検査所見：貧血，炎症，脱水などの所見は認めなかった．

腹部単純X線所見：異常小腸ガス像と大腸ガスも認め，X線所見上は閉塞部位，および閉塞機転は明らかではない．また，両側閉鎖孔部位に異常所見は認めなかった（**Fig. 1**）．

骨盤部 computed tomography（CT）：右閉鎖孔部に一致して，外閉鎖筋―恥骨筋間に，5×4cm，球形でやや low density，homogeneous な腫瘤像を認めた（**Fig. 2**）．以上より，右閉鎖孔ヘルニア嵌頓と診断した．

イレウス症状を来してからの時間も1時間と短く，腹部所見，血液所見からも，嵌入腸管の壊死の可能性は少ないと判断し，経腟的に，愛護的に，腸管整復を試みたところ，右閉鎖孔を触れるようになり，圧痛ある腫瘤は消失した．また，腹痛，右下肢痛も，整復後数分で全く消失した．

＜1989年11月8日受理＞別刷請求先：船戸　崇史
〒501-62　羽島市新生町3―246　羽島市民病院外科

Fig. 1 Plain abdominal X-ray
Gas is seen in both the small and large bowels, and an ileus image is observed. No abnormal findings seen in bilateral obturator regions.

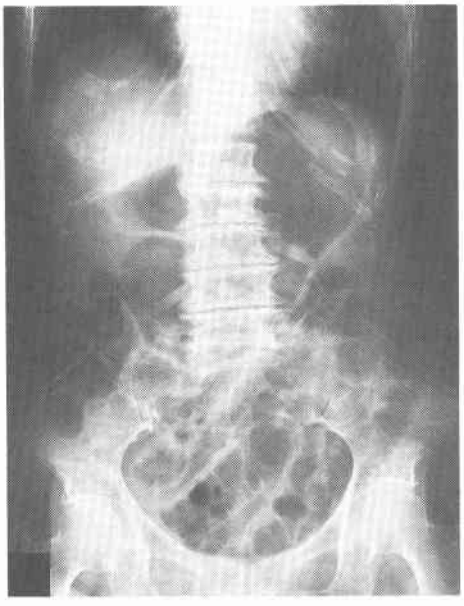

Fig. 2 CT image of right obturator region. Rather low density spherical tumor image was seen between right external obturator muscle and right pectineal muscle.

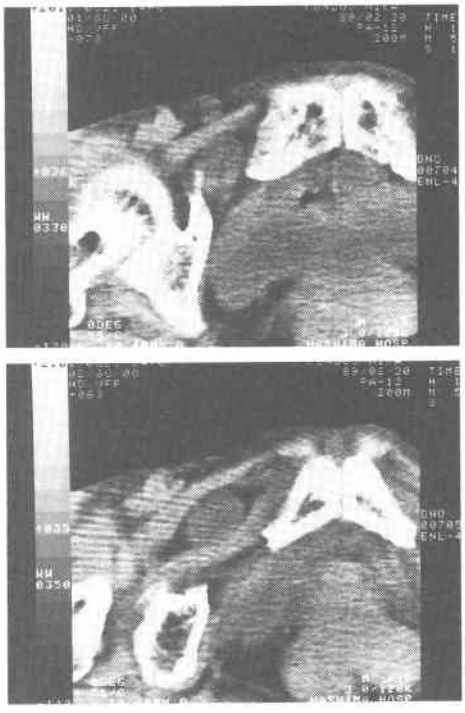

その後，経過観察にて，何ら症状は訴えないが，整復腸管の壊死の確認や，再発防止のためのヘルニア門処理を目的に，整復後 2 時間で GOE 全身麻酔下に，開腹術を施行した．

開腹所見：右閉鎖孔部には，何ら嵌入物は存在せず，明らかなヘルニア門と嚢を認め，示指は約1.5cm 挿入可能であった．また腸管は，回腸中心に，やや拡張し，発赤を認めるのみで，詳細に検索したが，明らかな嵌入部位は不明であった．しかし，腹腔内には，その他

Fig. 3 Direct endoscopic image of obturator hernia orifice after peritoneotomy (right side shows contact photo, bottom is head side)
The right side of the figure shows the pubic bone and the left side the internal obturator muscle. The hernia orifice was shown by Pean forceps. Taping shows the obturator nerve at the front and the obturator artery and vein at the rear.

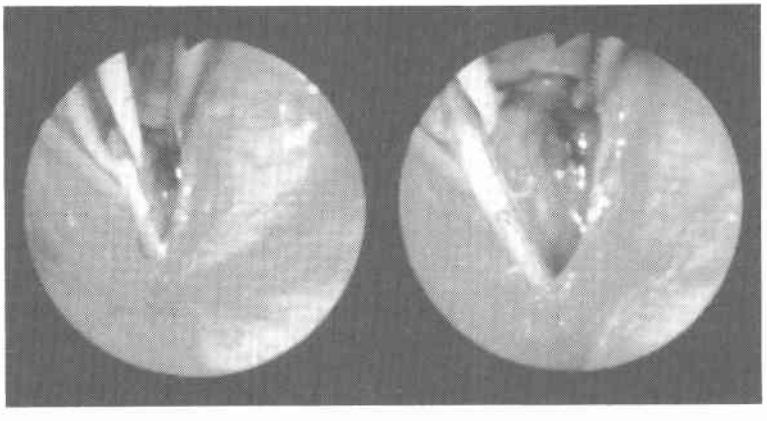

に，イレウスを来す責任病変は認められず，われわれは，回腸の一部が，右閉鎖孔に嵌入後，徒手整復にて，血流障害を来すことなく，速やかに整復されたためと判断した．

ヘルニア嚢を切除し，閉鎖動静脈，閉鎖神経を露出し，これらを損傷しないようにテーピングして，内閉鎖筋を結節縫合し，ヘルニア門を閉鎖した(**Fig. 3**)．また，反対側の閉鎖孔を確認すると，小指頭大の孔を認めたため，これも腹膜上より結節縫合閉鎖し，手術を終了した．

術後経過：第2病日，腹部X線所見では小腸ガスは消失し，また骨盤部CTでは，外閉鎖筋と恥骨筋間に存在していた腫瘤は消失していた(**Fig. 4**)．その後も経過良好で，第14病日，全治退院した．

III. 考　察

閉鎖孔ヘルニアは，本邦では1926年に，川瀬[1]が最初に報告して以来，今回われわれが渉猟しえた症例は，自験例を含め310例である．本症は良性疾患でありながら死亡率が高く，Larrieu ら[2]は23%，南ら[3]は21%と報告している．これは本症が，高齢者で既往症が多い上に，確定診断が困難なため，イレウスの診断で，漫然と保存的治療が続けられ適切な治療の期を逸するため

Fig. 4　CT scan of the right obturator region on the 2nd day postoperatively
The tumor image seen in Fig. 2 has disappeared.

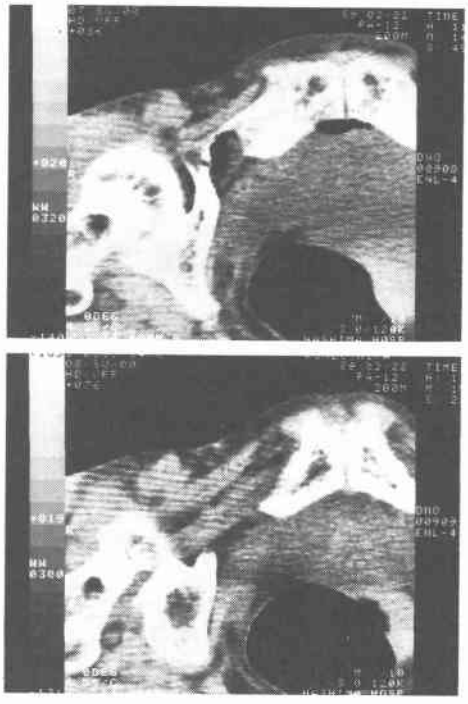

Table 1　Five cases of strangulated obturator hernias.

Cases	1. K. I.	2. M. A.	3. Y. K.	4. T. H.	5. M. K.
Age, Sex	73, ♀	69, ♀	73, ♀	85, ♀	84, ♀
Body high cm	148	150	145	138	150
Body weight kg	33	25	34	30	35
Delivery	3	3	3	5	4
Chief complaint	vomiting abd.*1 pain	lower abd. pain	vomiting abd. pain	abd. pain	abd. and rt. femoral pain
Duration from onset of ileus	1 day	1 day	9 days	7 days	1 day
Side of taxis	rt*2	lt*3	rt	lt	rt
Hernial content and localization	small int.*4 1m oral from Bauhin	small int. 2m10cm anal from Treitz	small int. 1m50cm anal from Treitz	small int. 70cm oral from Bauhin	indefinite small int. swollen only
Hernial type	Richter	Richter	Richter	Loop	indefinite
Perforation	(−)	(−)	during ope	(−)	(−)
Enterectomy	(−)	(−)	(+)	(+)	(−)
Repair	dir.*5 suture	dir. suture	dir. suture	dir. suture	dir. suture
Recurrence	(−)	(−)	(−)	(−)	(−)
Prognosis	dead by accident	alive	alive	alive	alive

*1 : abdominal　*2 : right　*3 : left　*4 : intestine　*5 : direct

と思われる．しかし近年，本症の概念が浸透し，また，CTや超音波などの画像診断の進歩に伴い術前診断率が向上し，死亡率は減少傾向にある[4]．われわれも，過去9年間に，本例を含め5例の閉鎖孔ヘルニアを経験した（**Table 1**，本例は症例5）．術前診断では，特に本例は，術前CTが，確定診断に有効であったと思われる．CTの有用性に関しては，掘尾ら[5]が，鮮明な画像を提示しているが，今回われわれも全く同様の画像が得られ，早期診断にはすぐれた方法と考えられた．

治療に関して重要なことは，本症の発症形式のほとんどが，小腸の閉鎖孔嵌入に伴うイレウス症状であるために，根治的には，嵌入腸管の整復術と，ヘルニア門閉鎖術の2つの手技を要することである．従来は，確定診断がつかないため，緊急手術にて，両手技を一期的に行っていたが，今回われわれの経験した症例では，術前の確定診断下に，前者を非観血的に行い，後者を待期手術として，2期的に行うものである．今回われわれの行った手技は，患者を截石位とし，経腟的に恥骨内側を患側にたどり，圧痛ある腫瘤を触れたところで，その嵌入部を愛護的に圧迫すると同時に，他方の手で患側大腿内側上方の内転筋群起始部を，つかむように閉鎖孔方向へ圧迫する方法である．これを繰り返すことにより，嵌頓が解除され，ヘルニア門である閉鎖孔が触知できるようになった．

非観血的整復術に関しては，本邦では日野ら[6]の報告を1例みるのみであり，その適応に関しては，Wakeley[7]は，腸管壊死の危険性が高く，整復術は試みるべきではないとしている．しかし，本整復術により，①患者の疼痛を著明に改善しうる，②緊急手術を待期手術にしうる，の2つの利点が考えられ，適応によっては極めて有効な手技であると考えられる．そこで今回われわれは，嵌入腸管の壊死状態が，本手技の適応を決定するに重要な因子と考え，病悩期間と腸管壊死状態について，文献的に考察した．病悩期間とは，イレウス症状発症より，手術までの期間をいい，対象は，集計した310例中，記載の明かな91例について検討した．腸管壊死状態については，腸管壊死，または穿孔に伴う腸管切除群を，腸切群，整復のみにて腸管切除を行わなかった群を非腸切群とした．その結果，腸切群の平均病悩期間は8.6日，一方，非腸切群は4.5日と，病悩期間が長いほうが，腸管切除の必要性が高まった．また，病悩期間が，16日以上では，全例腸管切除を要し，20日以上では，4例ではあるが，全例死亡した．一方，病悩期間が2日以内には，死亡例を認めず，1日以内は，全例が非腸切群であった（**Fig. 5**）．これらより，嵌頓腸管は，病悩期間が1日以内なら，重篤な血流障害は来さないと考えられた．

Fig. 5　Relation between the duration of affliction and the number of patients in the enterectomized and nonenterectomizud groups

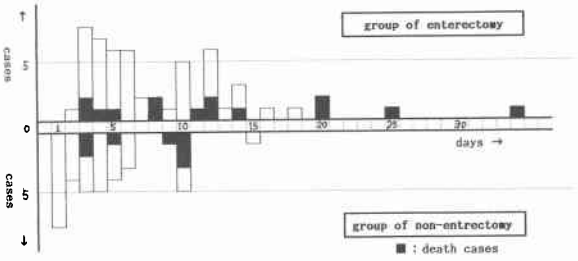

以上より，非観血的閉鎖孔ヘルニア整復術の適応は，①イレウス症状発症より1日以内であること，②理学所見，血液検査所見に，腹膜炎所見のないこと，③緊急手術の対応が，十分可能であること，の3点を考える．

しかし，本整復術後は，画像診断で腫瘤の消失を確認するとともに，整復後も十分な経過観察を行い，待期的根治術を行うことが原則であり，飽くまで緊急処置であることを念頭におくべきである．

以上の条件下に，本整復術を施行する意義は十分あると考えられた．

文　献

1) 川瀬　潔：閉鎖孔ヘルニアの1例．日外会誌 27：1839，1926
2) Larrieu AJ, DeMarco SJ: Obturator hernia, report of a case and brief revew of its status. Ann Surg 42：273—277，1976
3) 南　宗人，林　周作，小林健司ほか：閉鎖孔ヘルニアの5例．日臨外医会誌　49：2206—2210，1988
4) 大圃　弘，松山莞爾，木戸晴雄ほか：閉鎖孔ヘルニアの3手術治験例．日臨外医会誌　43：445—450，1982
5) 掘尾　静，佐久間温巳，松崎正明ほか：閉鎖孔ヘルニアの4例，特に術前CT検査の有用性について．臨外　42：661—664，1987
6) 日野恭徳，山城守也，中山夏太郎ほか：閉鎖孔ヘルニアの診断と治療．外科　42：816—820，1980
7) Wakerey CPG: Obturator hernia. Its aetiology, incidence and treatment, with two personal operative cases. Br J Surg 26：515—525，1939

A Case Report of Elective Operation Following Noninvasive Reduction of Obturator Hernia

Takashi Funato, Masayoshi Ichihashi, Hiroshi Inui, Makoto Tarao and Akihiko Goto
Department of Surgery, Hashima City Hospital

Obturator hernias are comparatively rare and the mortality rate is high. However, with the spread of the concept of this disease and recent improvement in the preoperative diagnostic rate, the feasibility of a noninvasive hernia reposition operations will come into question in the future. This paper presents a case of obturator hernia successfully treated by non-invasive reduction and describes its indications together with some literature revies. The patient was an 84-year-old woman. She presented at our Emergency Outpatient Clinic with sudden stomachache and right femoral pain. Vaginal examination and computed tomography of the pelvis on suspition of obturator hernia reverled a mass at the region of the right obturator foramen. Transvaginal reduction under the definitive diagnosis of this disease resulted in dramatic improvement of the symptom, and the foramen became palpable. Subsequent elected operation for the sake of precaution disclosed neither circulatory disturbance in the samll intestine nor responsible lesion except at the region of the foramen. The operation was ended by closure of the formen, without enterectomy.

Reprint requests: Takashi Funato　Department of Surgery, Hashima City Hosptial
3-246 Shinsei-machi, Hashima, 501-62 JAPAN