日消外会誌　23（3）：815～819，1990年

子宮体癌と卵巣癌の根治術7年後に発生した同時性大腸4多発癌の1例

住友病院外科
矢田　克嗣　林　宏輔　安芸　敏彦
高橋　純一　河村　哲雄　小川　博康
長嶺　慎一　東　一也　竹内　正

子宮体癌と卵巣癌の根治術7年後に発生した同時性大腸4多発癌の1例を経験した．
症例は27歳，主婦．主訴は下血で，既往歴は20歳時，左卵巣癌，子宮体癌にて両側卵巣摘出術，子宮全摘術ならびにリンパ節郭清術をうけている．注腸検査の結果，上行結腸およびS状結腸癌ならびに直腸ポリープの診断のもと，右半結腸切除術，S状結腸切除術を行い，直腸ポリープも悪性が強く疑われたため直腸切断術も合わせ施行した．病理組織像は，上行結腸癌は高分化腺癌，S状結腸癌は粘液癌，直腸ポリープは中分化腺癌であった．術後経過は良好で13か月たった現在，再発の徴候は認めていない．本症例は，子宮体癌，卵巣癌の発症が20歳と若年であったこと，術後7年たって同時性大腸4多発癌が発生した若年者重複癌であるが，遺伝的背景はあきらかではないもののcancer family syndromeと共通する点が多く興味ある症例と思われた．

Key words: multiple carcinomas of the large intestine, multiple primary carcinomas, cancer family syndrome

はじめに

近年本邦における大腸癌は増加傾向にあり[1]，大腸多発癌も多数報告されるようになってきた．しかし，若年性に発症する大腸癌としてはcancer family syndrome（以下CFSと略す）や家族性ポリポーシスなどが知られているが，若年性に発症した大腸多発癌で他臓器との重複癌の報告は少ない．われわれは，今回20歳時に子宮体癌，卵巣癌の根治術を受け，7年後に同時性大腸4多発癌が発生し，根治術を施行しえた症例を経験したので，若干の文献的考察を加え報告する．

症　例

患者：27歳，主婦．

主訴：下血．

家族歴：家族（3親等）内に癌患者はいない．

既往歴：昭和56年10月8日（当時20歳）左卵巣癌および子宮体癌の診断のもとに，他院で両側卵巣摘出術，子宮全摘術ならびにリンパ節郭清術をうけた．組織像は，子宮癌はendometrial carcinoma，卵巣癌はendometrioid carcinomaであった．なおリンパ節転移は認めなかった（**Fig. 1**）．

昭和58年4月17日（当時22歳）イレウスにて癒着剥離術をうけた．

現病歴：昭和63年3月ごろより腰痛が出現し，6月ころより排便困難ならびに下血が認められるようになり，当科を受診した．

現症：体格栄養中等度，貧血，黄疸を認めず．腹部は平坦で，下腹部正中に手術瘢痕を認めたが，圧痛，腹水は認めず，腫瘤も触知しなかった．

入院時血液検査所見：軽度肝機能障害と，carbohydrate19-9（CA19-9）値の上昇を認めたが，carcinoembryonic antigen（CEA）値は正常範囲であった（**Table 1**）．

注腸造影所見：上行結腸にapple core sign（**Fig. 2**），S状結腸に腫瘤陰影を認め（**Fig. 3**），腹膜翻転部より肛側直腸に，ポリープと思われる陰影欠損を認めた．その他の部位には，ポリープなどの異常所見を認めなかった（**Fig. 4**）．

上行結腸およびS状結腸癌ならびに直腸ポリープの診断のもと6月25日開腹術を施行した．

＜1989年11月8日受理＞別刷請求先：矢田　克嗣
〒545　大阪市阿倍野区旭町1－5－7　大阪市立大学医学部第1外科

Fig. 1 Histological findings: (A) endometrial carcinoma (uterine body), (B) endometrioid carcinoma (ovarium) HE ×100

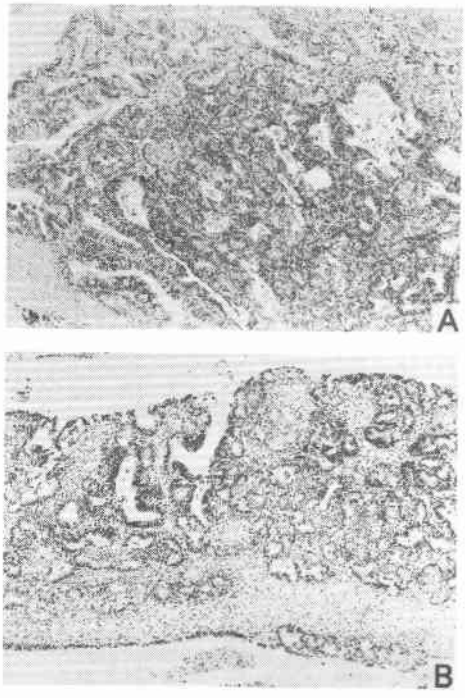

Table 1 Laboratory data at the admission.

Hematological examination		GOT	41U	Tumor marker	
WBC	8,700/mm³	GPT	53U	AFP	2.1ng/mℓ
RBC	437×10⁴/mm³	ALP	11.3KAU	CEA	0.4ng/mℓ
Hb	12.1g/dℓ	γ-GTP	11.0mu/mℓ	CA 19-9	60.5U/mℓ
Ht	36.8%	ChE	1.0ΔpH	FBS	91mg/dℓ
Plt	28×10⁴/mm³	BUN	13mg/dℓ		
Biochemical examination		Cr	0.9mg/dℓ	Urinalysis	
T.P	7.7g/dℓ	UA	4.9mg/dℓ	protein	(−)
Alb	4.6g/dℓ	Na	141mEq/ℓ	suger	(−)
T.bil	0.3mg/dℓ	Cl	104mEq/ℓ	aceton	(−)
ZTT	16.2U	K	4.3mEq/ℓ	bilirubin	(−)
LDH	348U	Ca	4.8mEq/ℓ	urobilinogen	(−)

手術所見：上行結腸，S状結腸に腫瘍を認め，右半結腸切除，S状結腸切除術を行ない，ついでポリープ摘出術の予定で直腸切断端より直腸内腔を観察すると，肛門より約7cm口側の直腸後壁に直径約1cmのポリープが2個認められ，そのうち1個は中心部に不整形の潰瘍を伴う悪性所見を呈し，筋層への癌の浸潤も疑われたため，ポリープ摘出術は行わず直腸切断術および人工肛門造設術を施行した（**Fig. 5**）.

摘出標本：上行結腸に5.4×6.1cm，S状結腸に3.5×3.5cmの周堤を有し，中心部に潰瘍のあるBorrmann 2 typeの腫瘍が認められた（**Fig. 6**）．また直腸に山田III型のポリープが2か所認められ，うち1つには術中診断と同様，潰瘍形成が認められた（**Fig. 7**）.

Fig. 2 Barium enema: apple core sign of the ascending colon.

Fig. 3 Barium enema: Tumor shadow of the sigmoid colon.

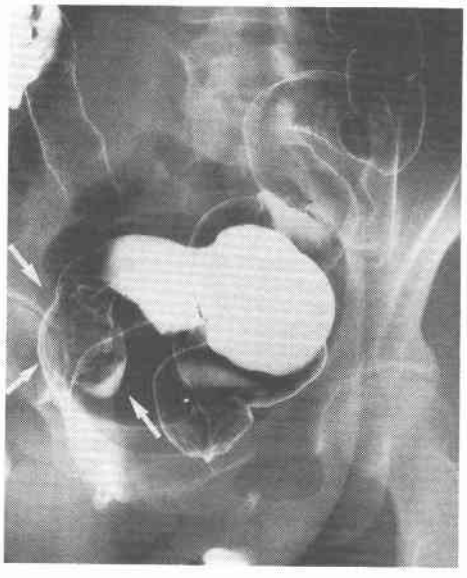

病理組織学的所見：上行結腸の腫瘍は漿膜下層まで

Fig. 4 Barium enema : Tumor shadow of the rectum.

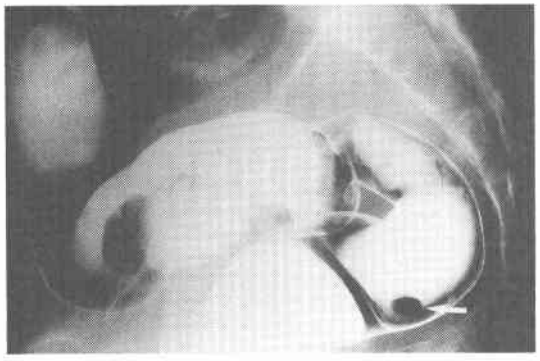

Fig. 5 Location of the tumors.

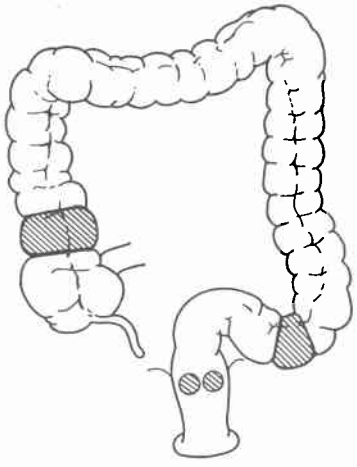

Fig. 6 Gross appearances of the carcinomas of the ascending colon and sigmoid colon.

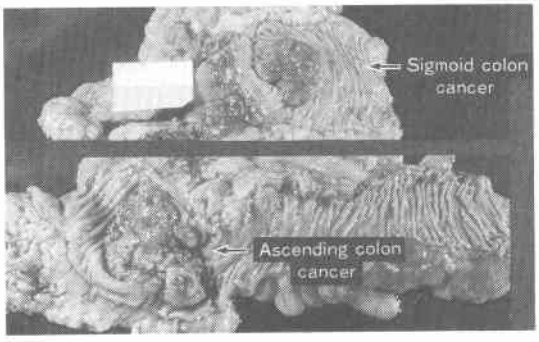

Fig. 7 Gross appearances of the rectal polyps.

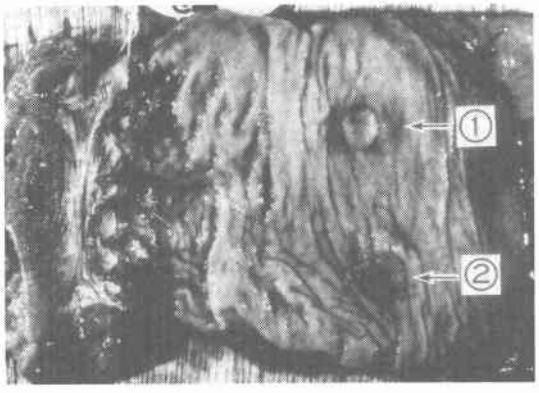

達する高分化腺癌で ly_0, v_0, S状結腸の腫瘍は漿膜下層まで達する粘液癌で ly_0, v_0, と診断された．また2個の直腸ポリープは，いずれも中分化腺癌であったが，そのうち1つは粘膜下層にまで達し，他の1つは粘膜内癌であった(**Fig. 8**)．なお両ポリープ間には連続性は認められなかった．またリンパ節転移もみられなかった．

術後経過：術後 UFT 400mg/day の内服にて経過観察中であるが，術後13か月経過した現在，再発の徴候は認めていない．

考　察

近年本邦における大腸癌の増加に伴い大腸の多発癌も多数報告されている．大腸多発癌の定義はいまだ一定の見解はないが，一般に Moertel ら[3]の定義が用いられている．すなわち，1）それぞれの病巣が病理組織学的に悪性であること，2）それぞれの病巣間に正常粘膜が存在すること，3）一方が他方の浸潤，転移や再発の可能性のないこと，とされており，自験例もこの基準に合致することより大腸4多発癌と判定した．

大腸癌での同時性と異時性の発癌の区別は種々の意見があり，一定していない．大腸癌では発育速度の遅いものでは，20年から30年経過して発生するものもあり，長期間経過観察しないと同時性と異時性の区別はできないとの意見もあるが[4]，Moertel ら[3]は6か月以内の発症を同時性としている．本邦では奥野ら[5]東郷ら[6]高橋ら[7]加藤ら[8]のごとく1年未満に発見された場合を同時性とする意見が多い．いずれにしても自験例では来院時すでに大腸に4病変が認められていたこと，病理組織像が互いに異なっていたことなどより，同時性大腸多発癌と考えられた．

大腸多発癌の頻度は，Moertel ら[3]は4.3%，奥野ら[5]は4.8%，高橋ら[7]は6.8%と報告している．Kaibara ら[9]によると，24,871例の大腸癌のうち大腸多発癌は1,005例（4.04%）で，このうち同時性多発癌は763例

Fig. 8 Histological findings: (A) Well differentiated adenocarcinoma (ascending colon), (B) Mucinous carcinoma (sigmoid colon), (C) Moderately differentiated adenocarcinoma (rectal polyp①), (D) Moderately differentiated adenocarcinoma (rectal polyp②) HE ×50

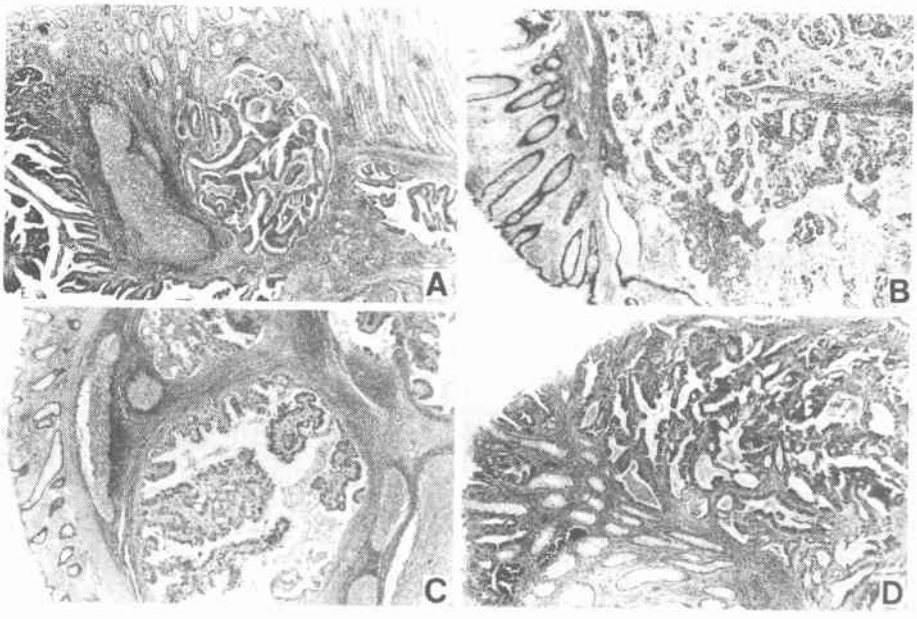

(3.07%)と，大腸多発癌のうち同時性のものが多い傾向がみられているが，4多発癌は17例(0.69%)，5多発癌以上は10例(0.4%)と4多発癌以上の症例は比較的少ないようである．しかし最近大腸多発癌も増加傾向にあるといわれており，第2，第3の病変の存在を常に念頭におき，検査を行うとともに，ポリープなどではできるかぎりその性状の精査を行う必要がある[10]．

一方，女性では子宮癌と胃癌，大腸癌との重複癌の報告は多いが，多くは子宮頸癌である．われわれが経験した症例は，卵巣癌とともに子宮体癌がみられ，しかも発癌が20歳時ときわめて若く，つぎの発癌も30歳以下の若年性の大腸多発癌であった．若年性の大腸癌，とくに大腸多発癌ではCFS，家族性ポリポージスなど遺伝的要因が注目され，ことにCFSではLynchら[11)12)]によると，常染色体優性遺伝形式をとり，多発癌の頻度が高く，若年性に発癌しやすく，結腸および子宮内膜に原発する腺癌が家系内に多いといわれている．わが国でも宇都宮[13)]，牛尾ら[14)]により報告されているが，その報告例はきわめて少ない．自験例は家族歴あるいは遺伝的背景は明らかでないものの，CFSと共通する点も多く，高見[15)]，河村ら[16)]の単発例の報告もあることより，興味ある症例と思われた．今後，さらに家族も含め定期的検査による経過観察も必要と思われる．

本文の要旨は第407回大阪外科集談会において発表した．

なお病理組織学的検討にあたり，種々ご教示いただいた当院病理辻村崇浩先生に深謝いたします．

文　献

1) 平山　雄：大腸ガンの疫学的変遷と今後の展望．日臨　30：2006—2016，1981
2) 大腸癌研究会編：臨床．病理．大腸癌取扱い規約，改訂第4版，金原出版，東京，1985
3) Moertel CG, Bargen JA, Dockerty MB: Multiple carcinomas of the large intestine. A review of the literature and a study of 261 cases. Gastroenterology 34：85—98，1958
4) 金澤暁太郎：大腸多発癌の現況．外科　48：1363—1368，1986
5) 奥野匡宥，池原照幸，長山正義ほか：大腸多発癌の臨床病理学的検討．日消外会誌　21：2584—2590，1988
6) 東郷杏一，奥野匡宥，池原照幸ほか：異時性大腸多発癌の臨床病理学的検討．日臨外医会誌　49：2290—2295，1988
7) 高橋日出雄，石田秀世，東郷実元ほか：大腸の同時性，異時性多発癌．外科診療　26：91—95，1984

8) 加藤知行，山内晶司，森本剛史ほか：大腸の多発癌．外科診療 23：214—221，1981
9) Kaibara N, Koba S, Jinnai D: Synchronous and metachronous malignancies of the colon and rectum in Japan with special reference to a coexisting early cancer. Cancer 54：1870—1874，1984
10) 中川原儀三，神村盛宣，小山文誉ほか：大腸多発癌の検討．外科診療 20：714—717，1978
11) Lynch HT, Krush AJ: Heredity and adenocarcinoma of the colon. Gastroenterology 53：517—527，1967
12) Lynch HT, Krush AJ: The cancer family syndrome and cancer control. Surg Gynecol Obstet 132：247—250，1971
13) 宇都宮譲二：大腸癌における Cancer Family Syndrome．臨成人病 11：1875—1882，1981
14) 牛尾恭輔，小山靖夫，市川平三郎：大腸癌と遺伝的要因—Cancer family syndrome，大腸多発癌，大腸重複癌の検討—．診断と治療 73：1340—1345，1985
15) 高見元敞，木村正治，花田正人ほか：子宮癌との異時性重複を示し長軸方向への進展が著明であった上行結腸癌の 1 例．胃と腸 17：331—336，1982
16) 河村 攻，針金三弥，大原裕康ほか：同時性大腸 4 多発癌にて発症した Cancer Family Syndrome と思われる 1 例．癌の臨 34：932—937，1988

A Case of 4 Synchronous Multiple Carcinomas of the Large Intestine after Resection of Carcinomas of the Uterine Body and the Ovary

Katsushi Yada, Kousuke Hayashi, Toshihiko Aki, Junichi Takahashi,
Tetsuo Kawamura, Hiroyasu Ogawa, Shinichi Nagamine,
Kazuya Azuma and Tadashi Takeuchi
Department of Surgery, Sumitomo Hospital

We experienced a case of 4 synchronous multiple carcinomas of the large intestine after resection of carcinomas of the uterine body and the ovary. A 27-year-old female was admitted to our hospital complaining of melena and constipation. She had a past history of bilateral oophorectomy and hysterectomy with lymph node dissection at age 20. Barium enema examination revealed ascending colon and sigmoid colon carcinomas and rectal polyps. At the operation, two polyps were found at the rectum and one of them was of doubtful malignancy. Therefore, we performed a right hemicolectomy, sigmoidectomy and amputation of the rectum with lymph node dissection. The histological findings of the cancers of the ascending colon and the sigmoid colon were well differentiated adenocarcinoma and mucinous carcinoma respectively and both of the rectal polyps were moderately differentiated adenocarcinoma. Although we could not clarify the hereditary background of her cancer, our case was thought to be very intersting because it has much in common with the cancer family syndrome.

Reprint requests: Katsushi Yada The First Department of Surgery, Osaka City University Medical School
1-5-7 Asahi-machi, Abeno-ku, Osaka, 545 JAPAN