日消外会誌　23（4）：884～888，1990年

症例報告

放射線と化学療法の併用により著効を示した山田IV型ポリープ状食道癌の1例

福岡大学第2外科　同　耳鼻咽喉科*

三尾　寿樹　　神代龍之介　　池永　英恒
山中　孝彦　　朔　　晴久　　前川　隆文
犬塚　貞光　　武末　　淳*　　曽田　豊二*

放射線と化学療法の併用により消失したきわめてまれとされる山田IV型ポリープ状食道癌を経験したので報告する．症例は54歳男性で，主訴は嗄声，腫瘍は胸部上部食道に存在し，短い茎を有する径2cmのポリープ型扁平上皮癌であった．腫瘍は放射線化学療法の併用により著効を示したが，リンパ節転移の可能性を否定できず外科的切除を行った．本症例は放射線および化学療法に感受性がきわめて高く，リンパ節転移が見られなかった．

Key words: esophageal cancer, pedunculated polyp, anti-cancertherapy

はじめに

最近，われわれはきわめてまれとされる山田IV型ポリープ状食道扁平上皮癌に放射線よび化学療法を施行したところ癌の消失を認めた症例を経験したので，文献的考察を加えて報告する．

症　例

患者：54歳，男性．

主訴：嗄声

家族歴：特記すべきことなし．

既往歴：7歳，肺結核症．

現病歴：昭和63年3月下旬，嗄声，軽度発熱が出現したため，本院を受診し，左反回神経麻痺と食道透視で食道腫瘍を指摘された．腫瘍は胸部上部食道(Iu)に存在し，明瞭なくびれを有する約2cmの隆起性腫瘍で，生検の結果は扁平上皮癌であった．5月3日根治術目的で入院した．

入院時現症：身長165cm，体重66kg，血圧120/68 mmHg，脈拍80/分整，眼球強膜に黄疸はなかったが，眼瞼結膜に中等度の貧血を認めた．表在リンパ節は触知せず，胸腹部にも異常所見を認めなかった．

入院時一般検査：血液・生化学検査に特に異常所見を認めず，腫瘍マーカーも正常であった（**Table 1**）．

Table 1　Laboratory data on admission

WBC	4700 /mm³
RBC	385×10⁴ /mm³
Hb	13.1 g/dl
Ht	39.4 %
Plt.	33.8×10⁴ /mm³
T.P.	6.7 g/dl
GOT	21 IU/l
GPT	7 IU/l
LDH	256 IU/l
ALP	141 IU/l
γ-GTP	30 IU/l
S-Amy	349 IU/l
SCC	0.5 ng/ml
NSE	5.3 ng/ml
IAP	358 μg/ml

食道透視：胸部上部食道後壁に辺縁平滑な約2cmの楕円形腫瘤を認めた（**Fig. 1**）．

食道内視鏡：上門歯列より約20cmの食道に左後壁中心に，茎は短いが明瞭なくびれを有する山田IV型ポリープ状腫瘍を認めた（**Fig. 2**）．生検の結果は中分化型扁平上皮癌であった（**Fig. 3**）．

X線検査所見：胸部単純撮影では左肺門部に陳旧性肺結核によると思われる石灰化像を認めた．また，胸部computed tomography（CT）撮影では主気管支の左側に石灰化を伴う不規則な小結節の集族した約3cm大の病変を認めた（**Fig. 4**）．

＜1989年12月13日受理＞別刷請求先：三尾　寿樹
〒814-01　福岡市城南区七隈7－45－1　福岡大学医学部第2外科

Fig. 1 X-ray picture of the esophagus before treatment showing a oval shadow defect measuring 2cm in diameter in the upper thoracic esophagus (arrow).

Fig. 2 Endoscopic picture of the esophagus before treatment showing a peduncular polypoid lesion at the posterior wall of the esophagus 20cm distal from the incisors.

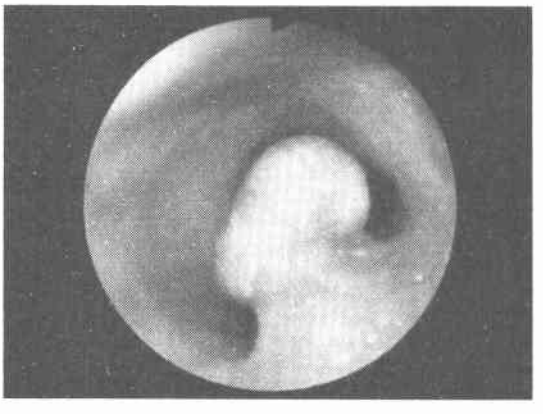

入院後経過（**Table 2**）：根治手術を予定したが，本人が外科的処置を希望しなかったため，入院後ただちに放射線療法（総線量40.5Gy）およびペプレオマイシン（PEP）75mg＋フトラフール（UFT）9.4gの化学療法をあわせて施行した．同療法施行中の5月24日の透視では腫瘍径が0.5cmと著明に縮小し（**Fig. 5**），終了後の6月18日の透視では腫瘤影を確認できなくなった．また，6月24日の内視鏡では，わずかに痕跡が認められるに過ぎなかった（**Fig. 6**）．生検でも癌細胞を認めなかった．しかしCT検査で認められるように，主気管支左側の不規則な小結節の集族性陰影が癌のリンパ節転移である可能性が否定できず，また，手術の

Fig. 3 Biopsy specimen showing moderetely differentiated squamous cell carcinoma (HE, × 200).

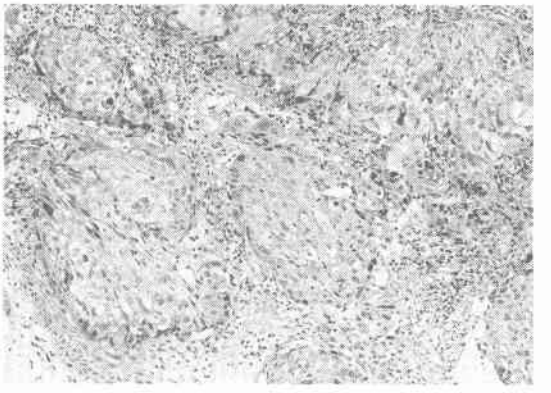

Fig. 4 CT scan of the upper mediastinum showing abnormal shadow with calcification in left side of main bronchus (arrow).

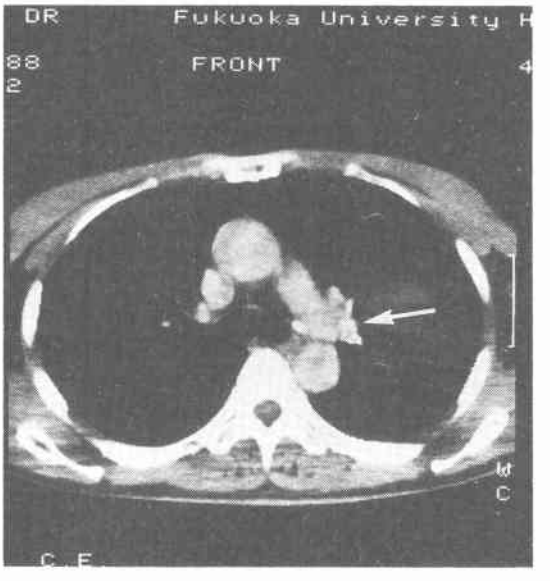

Table 2　Clinical course

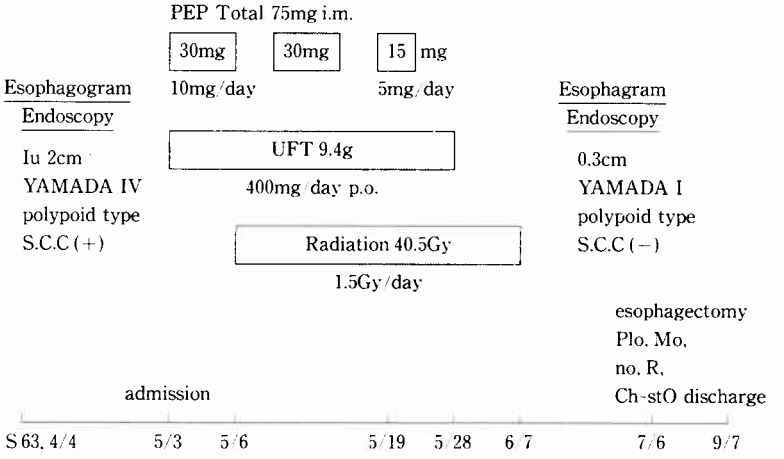

Fig. 5　X-ray picture of the esophagus during treatment showing the tumor which remarkably reduced 0.5cm in diameter (arrow).

Fig. 6　Endoscopic picture of the esophagus after treatment. The tumor is slightly recognized as small elevated lesion of 0.3cm in diameter (arrow).

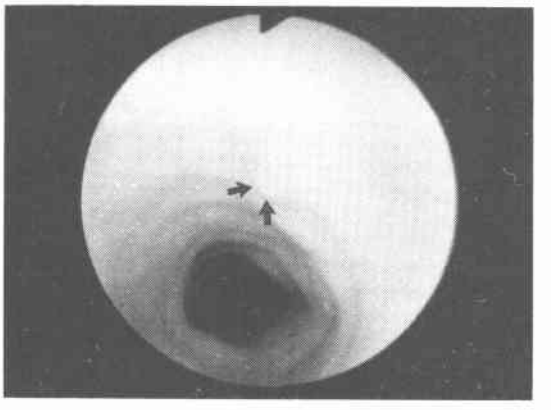

Fig. 7　Resected specimen showing the tumor scar of a grain rice size (arrow).

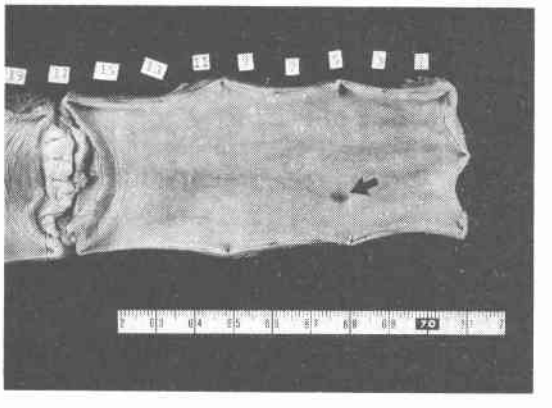

同意を得ることができたので，7月6日，食道切除再建術および頸胸腹の3領域リンパ節郭清を施行した．術中所見は遠隔転移なく，腫瘍は触知不能で，術前疑った主気管支左側のリンパ節転移は認めず，同部は肺結核のためと思われる石灰化したリンパ節と線維性の索状物が見られた．

切除標本：米粒大の小隆起性瘢跡がわずかに見られた以外異常所見は認めなかった（**Fig. 7**）．

病理組織所見：小隆起性瘢痕部の上皮は再生しており，粘膜下層に限局して巨細胞，マクロファージなどの慢性肉芽性炎症像が見られるのみで，癌細胞の遺残

Fig. 8 Histologic findings showing regenerative epithelium and chronic granulomatous inflammation confined within the submucosal layers, but not residual cancer cells (HE, ×40).

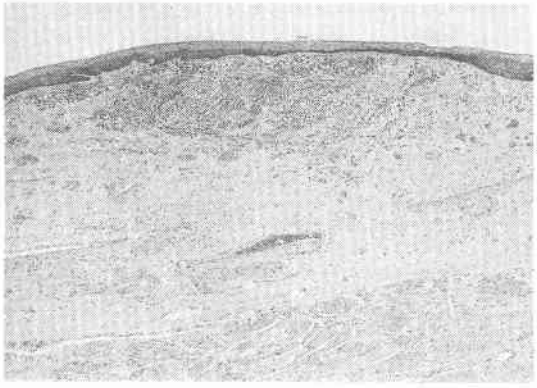

は認められなかった(**Fig. 8**). また, いずれの所属リンパ節にも癌の転移を認めなかった.

術後経過：術後合併症なく経過し, 9月7日に退院した. 現在も再発の兆候なく健在である. なお, 嗄声は術後の回復に伴い徐々に改善した.

考　察

本症例は長径2cmの山田IV型ポリープ状の扁平上皮癌で, しかも早期癌であると考えられた. 食道のポリープ性腫瘍は一般に5cm以上の巨大な腫瘍が多いとされ, 病理学的にはcarcinosarcomaあるいはpseudosarcomaである[1)~4)]といわれている. Olmstedら[5)]の報告によると, 食道原発の悪性腫瘍150例中ポリープ状の形態を示した扁平上皮癌は3例と少数で, その大きさもすべて4cmをこえる進行癌であったとしている. 鍋谷ら[4)], Takuboら[6)]もポリープ状を呈した早期食道癌はすべてcarcinosarcomaであったと述べている. 折田ら[7)]は有茎性ポリープ状の早期ならびに表在癌は本邦報告例7例のみで, そのうち純粋な扁平上皮癌は4例であったと報告している. 同じ扁平上皮でありながら皮膚あるいは子宮頸部ではポリープ状の腫瘍が多く発生しているのにくらべ, 食道上皮ではこうしたポリープ状の腫瘍の発生が少ないこととなんらかの関係があるのかもしれない.

さらにポリープ状を呈した食道癌のうち明瞭な茎を有する山田IV型ポリープの形態をとった扁平上皮癌に限れば村田ら[8)]が唯一報告しているのに過ぎない. したがって本症例はきわめてまれな形態を呈する食道扁平上皮癌で, 本邦2例目の報告例であると考えられた.

村田ら[8)]は山田IV型ポリープ癌に対しポリペクトミーと放射線療法を施行している. 我々の症例では, 当初本人が外科的処置を希望せず, 腫瘍がやや大きくストークが短い上にその周辺への癌浸潤が否定できなかったことなどによりポリペクトミーは施行しなかった.

隆起性食道癌は放射線化学療法が有効との報告[9)~11)]があり, 本症例も放射線化学療法にきわめて感受性の高い癌であったものと推察された. しかし, 放射線と化学療法を同時に併用して行ったため, いずれが有効であったかは同定できない.

遠藤ら[12)]がsm癌の場合リンパ節陽性例は104例中46例(38%)に見られたと報告しているように, 食道癌の場合, 他の消化器癌に比べリンパ節転移率が高頻度に認められる. また, 隆起型食道癌はほとんどすべてsm癌であった[13)]との報告も見られる. 従って本症例の場合も食道癌の治療には広範なリンパ節郭清を踏まえた外科的治療が必要との認識に基づいて根治術を行った.

本症例は照射および化学療法の併用により原発巣が消失したものの, 切除標本の検索で慢性肉芽性の反応が粘膜下層までに限られていたことからsm癌であった可能性が強く考えられた. また, 郭清リンパ節には癌の転移は認められなかったが, 術前, 照射および化学療法を施行しており, micro metastasisが存在していた可能性は否定できなかった.

本症例については次の2つのことが考えられた. 第1にリンパ節転移を起こしにくい症例であった可能性, 第2に照射および化学療法で消失する程度のリンパ節転移があった可能性である. いずれの場合にせよ, 本症例は放射線化学療法にきわめて感受性が高く, 特殊なタイプの早期食道癌であったことが推測された.

現時点での治療方針は, 根治手術が第1選択であることには異論はないが, 今後症例を重ねることによって, このような山田IV型食道癌の中には, 外科的切除術の必要のない症例もあるのではないかと期待される.

一般に腫瘤型の食道癌は他の形態を示す癌に比べ予後が良い[9)14)]との報告がある. そして本症例に関しては原発巣, リンパ節いずれにおいても癌細胞が見られなかったことから良好な予後が期待できるものと考えている.

なお, 本論文の要旨は第33回日本消化器外科学会総会(平成元年, 東京)で発表した.

文　献

1) Cho SR, Henry DA, Schneider V et al: Polypoid carcinoma of the esophagus: A distinct radiological and histopathological entity. Am J Gastroenterol 78: 476—480, 1983
2) Osamura Y, Watanabe K, Shimamura K et al: Polypoid carcinoma of the esophagus. Am J Surg Pathol 2: 201—208, 1978
3) Kuhajda FP, Sun TT, Mendelsohn G: Polypoid squamous carcinoma of the esophagus. Am J Surg Pathol 7: 495—499, 1983
4) 鍋谷欣市, 滝川弘志, 李　思元：日本の早期食道癌の定義, 病理, 実状, 予後について. 胃と腸　11: 285—292, 1976
5) Olmsted W, Lichtenstein J, Hyams V: Polypoid epithelial malignancies of the esophagus. Am J Roento 140: 921—925, 1983
6) Takubo K, Mochizuka K, Kanamaru H et al: Polypoid type of early squamous cell carcinoma of the esophagus. Gastroenterol Jpn 17: 56—60, 1982
7) 折田薫三, 竹内義郎, 折田洋二郎ほか：有茎ポリープ状の食道表在癌症例. 外科診療　19: 585—589, 1977
8) 村田哲也, 竹川正純, 恒矢保雄ほか：内視鏡的ポリペクトミー及び放射線療法で治療した有茎性食道癌の1例. Gastroenterol Endosc 28: 335—338, 1986
9) 御厨修一, 梅垣洋一郎, 瀬戸輝一：胸部食道癌の放射線治療. 日医放線会誌　36: 403—419, 1976
10) 西川　清, 鈴宮淳司, 古賀健治ほか：食道癌の放射線治療. 日医放線会誌　44: 1160—1165, 1984
11) 古沢英紀：食道癌の放射線感受性. 日医放線会誌 46: 367—381, 1986
12) 遠藤光夫, 河野辰幸：食道表在癌肉眼分類の新しい提案. 胃と腸　22: 1343—1348, 1987
13) 西巻　正, 渡辺栄伸, 田中乙雄ほか：食道表在癌肉眼分類の新しい提案. 胃と腸　22: 1377—1384, 1987
14) 秋山　洋, 宮薗　光, 鶴丸昌彦ほか：食道癌の悪性度と肉眼型の相関について. 日外会誌　81: 1044—1047, 1980

A Case of Polypoid Esophageal Cancer of Yamada IV Type which Very Effectively Treated by Irradiation and Chemotherapy

Hisaki Mio, Ryuunosuke Kumashiro, Hidethune Ikenaga, Takahiko Yamanaka,
Haruhisa Saku, Takafumi Maekawa, Sadamitsu Inutuska,
Junn Takesue* and Toyoji Soda*
The Second Department of Surgery, and The Department of Otolaryngology*,
School of Medicine, Fukuoka University

A very rare case of pedunculated polypoid carcinoma of Yamada IV type in the esophagus is reported which was effectively treated by irradiation and chemotherapy. A 54-year-old man complained of the horseness. The polypoid tumor, of which size is 2 cm in diameter, developed in upper intra-thoracic esophagus and shown squamous cell carcinoma with a short stalk. The lymph node involvement could not deny though the tumor controlled effectively by irradiation and chemotherapy, so the surgical resection was performed. This polypoid carcinoma of Yamada IV type would be treated effectively with anti-cancertherapy and irradiation as long as no metastatic lymph node.

Reprint requests: Hisaki Mio　Second Department of Surgery, School of Medicine Fukuoka University
7-45-1 Nanakuma, Jounan-ku, Fukuoka, 814-01 JAPAN