日消外会誌　23（4）：889～893，1990年

誤嚥魚骨による消化管穿孔・穿通の3例

日本医科大学第1外科
安東　俊明　　恩田　昌彦　　森山　雄吉
田中　宣威　　京野　昭二　　小林　　匡

誤嚥魚骨による消化管穿孔・穿通は比較的まれであり，さらにその診断は非常に困難とされている．最近，誤嚥魚骨による小腸穿孔2例，および肛門穿通1例を経験し，2例を術前に診断しえた．小腸穿孔の1例は急性虫垂炎穿孔の診断にて開腹したが，他1例は術前腹部CTにて魚骨を確認した．また肛門穿通例は直腸指診にて魚骨を確認した．

本邦報告例は自験例3例を加え240例であり，穿孔・穿通部位は肛門が最も多く，次いで回腸，横行結腸，S状結腸，食道の順で，胃，十二指腸には少なかった．ほとんどの例で何らかの外科的処置がなされているが，術前に診断されている例は少なかった．特に腹腔内消化管穿孔・穿通の術前診断は極めて困難であるが，自験例を含め腹部CTで診断された報告があり有用な検査と考えられた．ただし報告例は炎症性肉芽腫などの慢性炎症に限られており，自験例のごとく汎発性腹膜炎症例を術前に診断しえた報告例はなかった．

Key words：perforation or penetration of digestive tract, ingested fish bone, CT scan

はじめに

我が国においては，食生活から魚骨片を誤嚥する機会は比較的多いと思われるが，ほとんどの場会自然に排泄され，消化管を損傷することはまれである．しかもたとえ損傷を起こしても特異な臨床症状がなく，その診断は非常に困難で，多くは開腹などの外科的処置の際に発見されることがほとんどである．

最近，誤嚥魚骨による消化管穿孔・穿通を3例経験し，2例を術前に診断しえたので，文献的考察を加えて報告する．

症　例

症例1：56歳，男性．

主訴：心窩部痛および右季肋部痛．

既往歴：両眼白内障にて視力障害あり．

家族歴：特記すべきことなし．

現病歴：昭和63年5月14日夜，突然心窩部および右季肋部痛出現し近医受診．鎮痛剤などの投薬を受けるが症状軽快せず，翌15日当科紹介入院となる．

入院時現症：体格中等度，栄養良好．血圧100/60 mmHg，脈拍66/分整，体温36.2℃．顔面蒼白だが眼瞼結膜に貧血なく，眼球結膜に黄疸を認めない．表在リンパ節触知せず，胸部・四肢に理学的異常所見を認めない．腹部は平坦だが，心窩部・右季肋部に自発痛・圧痛著明で右下腹部には筋性防御も認める．腫瘤は触知しない．

入院時検査所見：WBC11,500/mm³　RBC　452×10⁴/mm³　Hb14.6g/dl　Ht 44.9%　Plt 20.1×10⁴mm³　ESR 38，79，158mm　GPT16 IU/l　GOT 28 IU/l　CPK 984 IU/l　T-Bil. 0.8mg/dl　D-Bil. 0.2mg/dl　BUN 12 mg/dl　Cre. 0.8mg/dl　S-AMY 88 IU/l　Na 145mEq/dl　K3.9mEq/dl　Cl 111mEq/dl.

腹部単純エックス線写真にて，回盲部に少量のガス像を認める以外異常所見はなかった．

以上の所見より，急性虫垂炎穿孔による腹膜炎の診断のもとに開腹した．

手術所見：右下腹部傍腹直筋切開にて開腹．膿性腹水を認めるが虫垂は炎症所見に乏しく，腹腔内を検索すると，回腸末端より約180cm口側小腸に棒状異物による穿孔が認められた（**Fig. 1**）．異物を除去し穿孔部を縫合閉鎖，腹腔内洗浄ダグラス窩ドレナージを行い閉腹した．

術後経過は良好で術後第13病日に退院した．腸管内異物は長径44mmの魚骨片で発症4日前に摂取したアコウダイのものと考えられた（**Fig. 2**）．

症例2：60歳，女性．

＜1989年11月8日受理＞別刷請求先：安東　俊明
〒113　文京区千駄木1－1－5　日本医科大学第1外科

Fig. 1 Picture showing the fish bone through perforation in bowel wall at operation.

Fig. 2 Picture showing the ingested fish bone of Case 1.

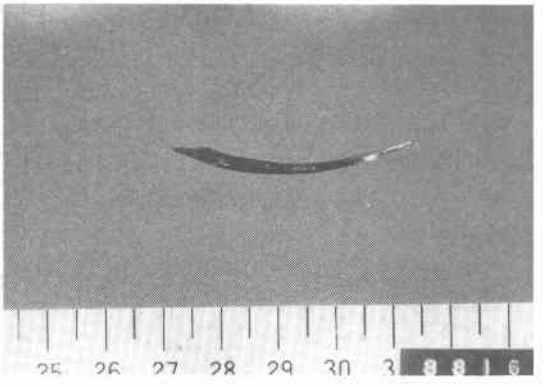

主訴：心窩部疝痛.

既往歴：32歳虫垂切除術．35，37歳癒着性イレウスにて開腹．53歳両眼白内障，現在視力障害あり.

家族歴：特記すべきことなし.

現病歴：昭和63年9月7日早朝，突然心窩部疝痛・嘔吐出現し当科外来受診，入院となる.

入院時症：体格軽度肥満，栄養良好．血圧140/70 mmHg，脈拍80/分整，体温36.8℃．眼球・眼瞼結膜に黄疸・貧血なし．表在リンパ節触知せず，胸部・四肢に理学的異常所見を認めない．腹部は平坦・軟，心窩部に自発痛・圧痛あるが，ブルンベルグ徴候陰性で筋性防御も認めない．また腫瘤も触知されない.

入院時検査所見：WBC7,800/mm³ RBC 361×10⁴/mm³ Hb13.9g/dl Ht 45% Plt 23.4×10⁴/mm³ GPT 66 IU/l GOT 89 IU/l CPK 68 IU/l T-Bil. 1.3mg/dl D-Bil. 0.4mg/dl BUN 8mg/dl Cre. 0.7mg/dl S-AMY 77 IU/l Na 147mEq/l K4.5mEq/l Cl 109mEq/l.

Fig. 3 Abdominal CT scan showing a well defined linear high dense fish bone inside the small intestine.

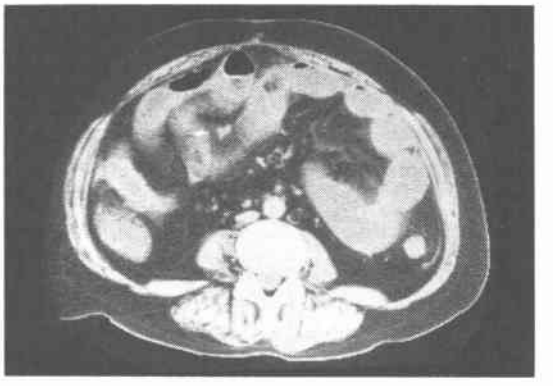

腹部単純エックス線写真で左季肋部に少量の小腸ガス像，および右季肋部に小石灰化像を認める．腹部超音波にて胆嚢内に小結石像を認めるが胆嚢の炎症所見はなかった．腹部 computed tomography（以下 CT）にて第4腰椎腹側の小腸内に壁に接して high density の索状物が認められた（**Fig. 3**）.

臨床経過：入院後，鎮痛剤投与にて症状軽快したため諸検査を進め経過をみていたところ，夕刻より腹痛増悪し汎発性腹膜炎症状を呈するに至った．腹部 CT 所見より異物による小腸穿孔と診断し緊急開腹した．また，患者は発症前夜刺身を主体とした魚介料理を摂取しており，異物は魚骨片の可能性が強く疑われた.

手術所見：腹部正中切開にて開腹，腹腔内に多量の膿性腹水を認める．腹腔内を検索すると回腸末端より約80cm 口側回腸に魚骨による穿孔がみられ，穿孔部を楔状切除縫合す．魚骨は長径31mm でイカの骨であった（**Fig. 4**）．腹腔内を洗浄し，ウィンスロー孔，左横隔膜下およびダグラス窩ドレナージをおこない閉腹した.

術後呼吸不全を併発したが改善，術後第30病日に退院した.

症例3：55歳，女性.

主訴：肛門痛.

既往歴，家族歴：特記すべきことなし.

現病歴：昭和63年12月27日午後，排便後肛門痛出現す．様子をみていたが疼痛がしだいに増強，坐位もとれなくなったため翌28日外来受診する.

Fig. 4 Picture showing the ingested fish bone of Case 2.

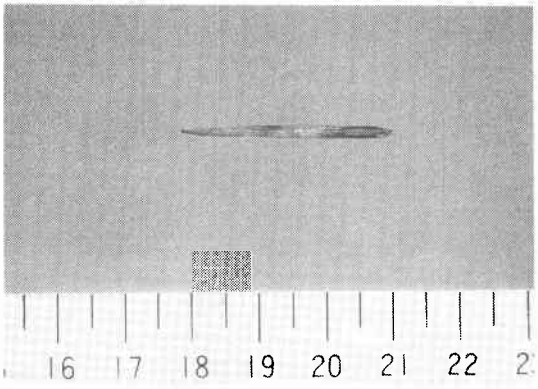

現症および経過：直腸指診にて肛門管に硬い板状異物を触知す．発症2日前におこぜの唐揚げを摂取しており，魚骨片による肛門穿通と診断し，局部麻酔下に長径20mmの魚骨片を摘出した．

考　察

臨床上消化管異物に遭遇することは決してまれではない．しかしそのほとんどが自然に排泄され，あるいは内視鏡的に何ら障害なく摘出され[1]，合併症を生ずるものは約1％といわれている[2]．

また，我が国の食生活を反映してか消化管異物のうち魚骨の占める割合が高く，さらに消化管穿孔を生じた異物の約半数は魚骨によるものと報告されている[3]．

調べえた魚骨による消化管穿孔・穿通の本邦報告例は自験例3例を加え240例である．穿孔・穿通部位は肛門が75例と最も多く，次いで回腸23例，横行結腸21例，S状結腸15例，食道14例の順で，胃，十二指腸，空腸には少なかった（**Table 1**）．

形成された病巣は**Table 2**のごとく多彩であり，その病態も決して単純なものではないが，体腔内に急激に炎症が波及し腹膜炎・胸膜炎・縦隔炎を生ずる急性炎症型と，徐々に炎症所見が発現し膿瘍や炎症性肉芽腫を形成する慢性炎症型に分類できるようである．さらに特殊なものとしては血管に穿通し出血を主症状とするものがあった．

剖検により魚骨による穿通が診断された食道穿通2例[4)5)]を除き全例に何らかの外科的処置がなされているが，術前より診断された症例は少ない．食道穿孔・穿通は，魚骨誤嚥の既往がはっきりとして，かつ誤嚥時期と発症との間隔が短いこともあってか，頸部軟線撮影，上部消化管造影，内視鏡さらにはCTなどにて術前診断された報告がみられる[6)~9)]．また，肛門穿通は比較的直腸指診にて魚骨が確認されやすく[10)]，自験例3も直腸指診および視診にて魚骨を確認しえた．

しかしながら，腹腔内消化管穿孔・穿通の診断は非常に困難であり，悪性腫瘍，炎症性腫瘤，急性虫垂炎などの診断のもとに開腹されている例がほとんどである（**Table 3**）．151例中術前に魚骨あるいは異物による消化管穿孔・穿通の診断がついた例は，自験例を含めわずかに7例を数えるにすぎない[11)~16)]．しかも報告例は自験例と異なり，臨床的に腹膜炎の所見に乏しい炎症肉芽腫などの慢性炎症型に限られている．このうち詳細な臨床経過の記載がある例は4例である．3例はCTにて[12)14)16)]，回盲部炎症性肉芽腫，腹腔内膿瘍，及び肝内に線状のhigh density像を認め，魚骨あるいは異物による障害と診断されている．さらに1例は注腸造影にて[11)]，S状結腸に粘膜病変に乏しい炎病性狭窄

Table 1 Table showing the site of fish bone perforation or penetration in reported cases.

Site	Number of Cases	%
Anus	75	31.3
Ileum	23	9.6
Transeverse Colon	21	8.8
Sigmoid Colon	15	6.3
Esophagus	14	5.8
Rectum	8	3.3
Appendix	7	2.9
Ceacum	6	2.5
Dissending Colon	5	2.1
Small Intestine	4	1.7
Jejunum	3	1.3
Stomach	3	1.3
Ileoceacal Region	2	0.8
Meckel's Diverticulm	2	0.8
Duodenum	1	0.4
Unknown	51	21.3
Total	240	100

Table 2 Table showing the lesions caused by fish bone perforation or penetration.

Lesion	Number of Cases	%
Intraperitoneal Abscess or Granuloma	73	30.4
Perianal or Periproctal Abscess	40	16.7
Periproctitis	33	13.8
Peritonitis	22	9.2
Penetration to Other Organ	15	6.3
Abdominal Abscess or Granuloma	14	5.8
Mediastinitis	5	2.1
Intra and Extraperitoneal Abscess or Granuloma	5	2.1
Penetration to Blood Vessel	4	1.7
Pleuritis	3	1.3
Retroperitoneal Abscess	2	0.8
Mediastinal Granuloma	1	0.4
Neck Granuloma	1	0.4
Unknown	22	9.2
Total	240	100

Table 3　Table showing the preoperative diagnosis of intraperitoneal fish bone perforation or penetration.

Preoperative Diagnosis	Number of Cases	%
Malignant Tumor	24	15.9
Inflammatory Tumor	20 (3)	13.2 (2.0)
Appendicitis	18	11.9
Acute Abdomen	6	4.0
Peritonitis	5 (1)	3.3 (0.7)
Abdominal Tumor	4	2.6
Fish bone Perforation	2 (2)	1.3 (1.3)
Fish bone Penetration to Liver	1 (1)	0.7 (0.7)
Others	5	3.3
Unknown	66	43.7
Total	151 (7)	100 (4.6)

( ) number of preoperative diagnosis definitely

を認め，大腸異物性炎症性肉芽腫と診断されている．また，術前診断はできなかったが，術後CTを再検討し魚骨の描出を確認しえたとの報告もある[17)18)]．腹腔内腫瘤の診断におけるCTの有用性は高く，さらに細かいスキャンニングにより魚骨など異物の診断に効果的と考えられている[14)19)20)]．なお自験例のごとく，魚骨による消化管穿孔で臨床的に汎発性腹膜炎所見を呈した症例を術前に診断しえた報告は見られなかったが，このような病態においても腹部CTを行うことは，診断上有力な方法と考えられる．

魚骨をはじめとする異物が誤嚥され易い条件として，老齢，義歯のため口蓋知覚鈍麻のある場合，視覚障害，早喰い，アルコール過飲，著しく冷たい飲み物をとった場合などがあげられる[21)]．自験例のうち，症例1，2は白内障にて視力障害があり，症例2，3は最近歯が悪く咀嚼不十分の状態にあった．さらに症例1は生来早喰いの習慣があり，発症4日前にアコウダイを摂取していた．また，症例2は発症前夜刺身を主体とした魚介料理を，症例3は発症2日前におこぜの唐揚げを摂取していた．3例とも異物誤嚥の危険因子を有しており，詳細な問診，特に食生活について聴取することの重要性をあらためて強調したい．

文　献

1) Selivanou V, Scheldon G, Cello J et al: Management of foreign body ingestion. Ann Surg 199：187—191, 1984
2) Gracia C, Frey C, Bodai B: Daiagnosis and management of ingested foregin bodies. Ann Emerg Med 13：30—34, 1984
3) 石橋新太郎：腹腔内異物に関する臨床的並びに実験的研究．日外会誌　62：489—509, 1961
4) 小川　聡，戸村光宏，福田　仁ほか：大動脈穿孔，心タンポナーデを合併した，魚骨による食道穿孔の1剖検例．内科　35：858—861, 1975
5) 及川仁元，渡辺　坦，伊勢忠男ほか：魚骨誤嚥による大動脈穿孔を来した食道ろう孔の1例．心臓 16：1207—1211, 1984
6) 長峰健二，杉町圭蔵，小柳信洋ほか：魚骨による食道穿孔の1治験例．外科　45：985—987, 1983
7) 古謝静雄，名渡山愛雄：頚部食道腔外の陳旧性魚骨異物の1症例．日耳鼻会報　89：343, 1986
8) 加藤芳朗，福島泰治，岡本一馬ほか：魚骨による食道穿孔から急性縦隔炎，左鎖骨下動脈損傷を来し，重篤な経過を辿った1例．広島医　40：533—577, 1987
9) 加藤智弘，鴨井隆一，萱嶋英三ほか：食道異物—7症例と異物の内視鏡的摘出方法を中心に—．Gastroentrol Endosc 29：2214—2217, 1987
10) 鮫島由規則，陳　恵南，松尾真一郎ほか：大腸肛門の異物．日本大腸肛門病会誌　41：9—13, 1988
11) 草島義徳，宮崎逸夫，尾島敏夫ほか：誤嚥魚骨による結腸異物性肉芽腫2例の検討，特にその特徴ある注腸所見について．臨外　33：1489—1492, 1978
12) 壺井幸広，中島芳郎，山本俊二ほか：肝内魚骨刺入の1例—CT scanによる術前診断の可能性について—．日外宝　50：899—903, 1981
13) 岸本幸広，高城英俊，賀戸和男ほか：術前の腹単にて魚骨が指摘できた魚骨による盲腸穿孔の1例．日消病会誌　84：361, 1987
14) 小林達則，松田忠和，吉井淳哲ほか：CTによって診断した魚骨穿孔による回盲部異物性肉芽腫の1例．外科診療　29：396—399, 1987
15) 野田泰永，三重野寛治，大瀧和彦ほか：術前診断し得た魚骨による消化管穿通の1治験例．日消病会誌　84：2427, 1987
16) 山下雅知，比嘉　司，武島正則ほか：魚骨による消化管穿孔の2例．救急医　11：1821—1823, 1987
17) 戦　泰和，大橋洋三，松本　茂ほか：嚥下魚骨による膀胱壁肉芽腫の2例．西日泌　48：847—851, 1986
18) 武藤　功，音羽　剛：誤飲魚骨が消化管を穿通した5症例．日臨外医会誌　48：1126—1130, 1987
19) 島津久明，吉中平次：消化管穿孔—診断手技の基本と最近の進歩—．臨外　42：283—289, 1987
20) Gonzalez JG, Gonzalez RR, Patiño JV et al: CT findings in gastrointestinal perforation by ingested fish bones. J Comput Assist Tomogr 12：88—90, 1988
21) 加納宣康，多羅尾信，三島　修ほか：嚥下異物による上行結腸穿孔の1例．外科　50：179—181, 1988

Three Cases of Perforation or Penetration of Digestive Tract by Ingested Fish Bone

Toshiaki Ando, Masahiko Onda, Yukichi Moriyama, Noritake Tanaka,
Shoji Kyono and Tadashi Kobayashi
First Department of Surgery, Nippon Medical School

The perforation or penetration of digestive tract due to ingested fish bone is relatively rare, and preoperative diagnosis is very difficult. Two cases of small intestinal perforation and a case of anal penetration by ingested fish bone are reported. Preoperatively, one of the two intestinal perforated cases was diagnosed by abdominal CT, and the anal penetration case was diagnosed by digital examination. In previous Japanese reports, in addition to our three cases, 240 cases of this disease have been reported. Perforation or penetration appeared, in the decresing order of prevalence, in the anus, ileum, transverse colon, sigmoid colon, and esophagus. Even though most patients wre surgically treated, a preoperative diagnosis was unusual. Especially, there were only seven cases, besides ours, of preoperative diagnosis of intraperitoneal perforation or penetration, and most of these were diagnosed by abdominal CT, as in our case. In preoperative diagnosis, CT may be particularly helpful in patients in whom the perforation or penetrtion of the digestive tract is caused by ingested fish bone. In the previous reports, all patients that were preoperatively diagnosed had chronic inflammatory lesions. Our case is the first report in Japan of preoperative diagnosis of panpertonits due to intestinal perforation caused by ingested fish bone.

Reprint requests: Toshiaki Ando First Department of Surgery, Nippon Medical School
1-1-5 Sendagi, Bunkyou-ku, Tokyo, 113 JAPAN