日消外会誌　23（4）：894～898，1990年

原発性早期十二指腸球部癌の3例

群馬大学医学部第2外科
竹吉　泉　井上　智博　大和田　進　竹下　正昭
宮本　幸男　川井　忠和　泉雄　勝

十二指腸球部原発の早期癌症例を3例経験した．症例1：63歳男性．直腸癌術後の観察中，心窩部痛を訴えたため精査．十二指腸球部に隆起性病変を認め，生検の結果はGroup IVであった．また胃前庭部小弯にタコイボ様の病変が認められた．幽門側胃・球部切除を行なった結果，胃・十二指腸同時性重複癌であり，両方とも深達度mの高分化腺癌であった．症例2：57歳女性．胃集検で異常を指摘され精査．球部に隆起性病変を認めた．生検の結果Group Vであったため幽門側胃・球部切除を行なった．病理学的には深達度mの高分化腺癌であった．症例3：78歳男性．胃集検で異常を指摘され精査．球部～下行脚への移行部に直径2cmの隆起性病変を認めた．生検の結果Group Vであったため幽門側胃・十二指腸部分切除を行なった．病理学的には深達度smの高分化腺癌であった．以上3症例を含め，本邦で報告された原発性十二指腸球部癌30症例について臨床病理学的に検討した．

Key words: early carcinoma of the duodenal bulb, multiple primary carcinomas of stomach and duodenal bulb

はじめに

原発性早期十二指腸球部癌は比較的まれな疾患[1)2)]であり，われわれの検索しえた範囲では，本邦では27例にすぎなかった．今回3例の経験を得たので，文献的考察を加えて報告する．

症例1：63歳男性．

主訴：空腹時心窩部痛．

家族歴：父親が直腸癌．

既往歴：直腸癌にて低位前方切除術施行．

現病歴：直腸癌術後の観察中，空腹時心窩部痛出現したため精査したところ十二指腸球部に隆起性病変が発見され手術目的で入院．

入院時現症：体格栄養中等度，貧血黄疸なし．腹部は手術瘢痕あるが平坦軟で腫瘤触知せず．

入院時検査所見：特に異常なし．腫瘍マーカーも正常値であった．

上部消化管X線検査：十二指腸球部に直径的2cmの隆起性病変を認めた（**Fig. 1a**）．

内視鏡所見：幽門輪を越えてすぐの球部大弯側にくびれのある隆起性病変を認めた．生検は2回施行し，いずれもGroup IVであった．また胃前庭部小弯にIIa様の隆起あり生検したが悪性所見はなかった（**Fig. 1b**）．

＜1989年12月13日受理＞別刷請求先：竹吉　泉
〒371　前橋市昭和町3－39－15　群馬大学医学部第2外科

Fig. 1 Case 1: a: Double contrast film of the duodenal bulb shows an elevated lesion. b: Endoscopic picture shows polypoid lesion of the greater curver of the duodenal bulb.

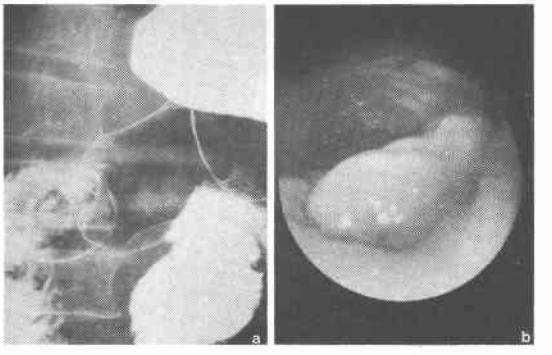

手術所見：球部の腫瘤は触知しなかったため十二指腸に切開をおき腫瘤を確認したうえで幽門側胃・球部切除を行った．

切除標本：球部前壁大弯よりに大きさ2.0×1.2×0.4cmの扁平な隆起性腫瘤を認めた．また胃前庭部小弯にタコイボ病変を認めた（**Fig. 2a**）．

病理組織学的所見：球部の隆起性病変は，hyper-

Fig. 2 Case 1: a: Macroscopic findings of the resected material. white arrow: lesion of the duodenal bulb. black arrow: lesion of the stomach
b: Histological findings of the duodenal bulb shows papillotubular adenocarcinoma located within the mucosa. Carcinoma spread over flat portion beyond polypoid lesion (arrow). (left side: a higher magnification H.E stain ×100)
c: Histological findings of the stomach shows papillotubular adenocarcinoma located within the mucosa (arrow: two carcinomas). (left side: a higher magnification H.E. stain ×100)

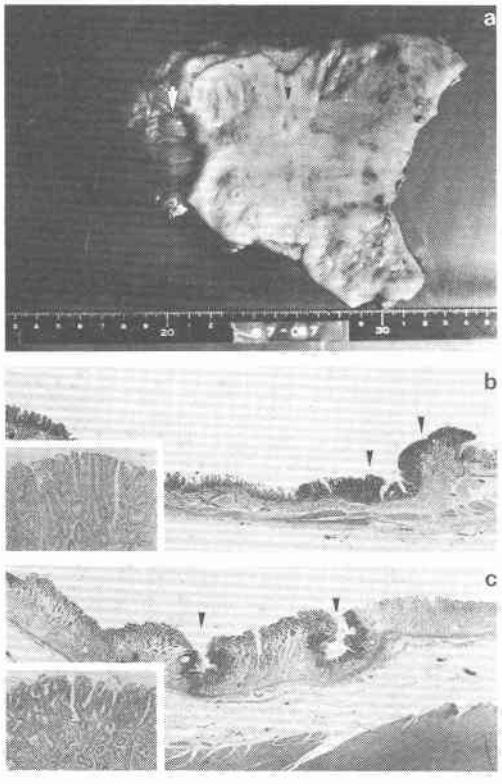

plastic な十二指腸腺の表層に伸展し平坦な部にも及ぶ高分化型腺癌であり，深達度 m であった（**Fig. 2b**）．胃前庭部のタコイボ病変に高分化型腺癌がみられ，深達度 m であり（**Fig. 2c**）胃，十二指腸同時性重複癌であった．またリンパ節転移は認められなかった．

症例2：57歳女性

主訴：無症状．

家族歴：特記すべきことなし．

既往歴：43歳時帝王切開．

Fig. 3 Case 2: a: Double contrast film of the duodenal bulb shows an elevated lesion.
b: Endoscopic picture shows an elevated lesion of the posterior wall of the duodenal bulb.

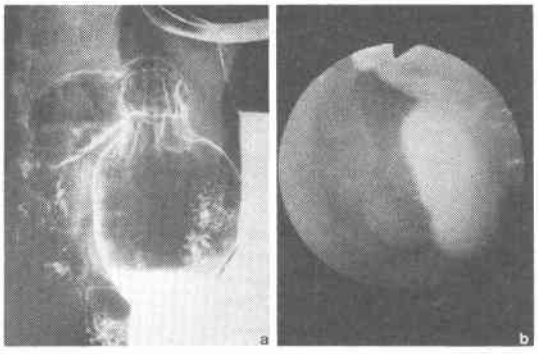

現病歴：胃集検にて異常を指摘され，精査し球部の下行脚移行部に亜有茎性の隆起性病変を発見され，手術目的にて当科入院．

入院時現症：肥満気味，貧血黄疸なし．下腹部に手術瘢痕あるが平坦軟で腫瘤触知せず．

入院時検査所見：特に異常を認めない．腫瘍マーカーの上昇も認めない．

上部消化管 X 線検査：球部から下行脚にかけての部位に不整な隆起が認められた（**Fig. 3a**）

内視鏡所見：球部から下行脚への移行部後壁に亜有茎性の隆起性病変を認めた（**Fig. 3b**）．生検の結果 Group V であった．

手術所見：球部後壁に小指頭大の柔らかな腫瘤を触知した．肉眼的に転移は認めなかった．幽門側胃・球部切除術を施行し，胃癌取扱い規約[3]における前庭部胃癌の2群領域までのリンパ節郭清を施行．

切除標本：幽門輪から1.2cm の後壁に大きさ2.2×1.5×1.5cm の亜有茎性の隆起性病変を認めた．表面は凹凸不整で一部分葉状であり中心部はやや陥凹していた（**Fig. 4a**）．

病理組織学的所見：polyp の中心部は hyperplastic な十二指腸腺で，その表面を分化した腺癌が覆っており，癌の範囲は polyp の部分より平坦な粘膜にも及んでいた．高分化腺癌深達度 m，リンパ節転移はなかった（**Fig. 4b**）

症例3：78歳男性．

主訴：無症状．

家族歴：特記すべきことなし．

既往歴：76歳時脳卒中．

Fig. 4 Case 2: a: Macroscopic findings of the resected material.
b: Histological findings shows papillotubular adenocarcinoma located within the mucosa. Arrow indicates spreading of the carcinoma. (right side: a higher magnification. H.E. stain ×100)

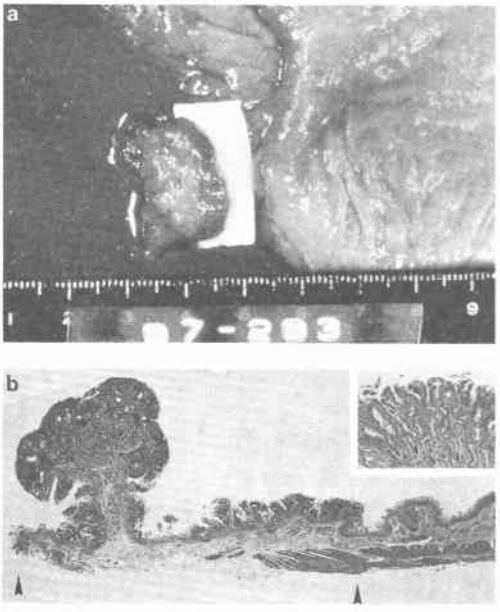

現病歴：胃検診の上部消化管造影で球部から下行脚に陰影欠損を認め，内視鏡検査施行で同部に亜有茎性の隆起性病変を認めた．

入院時現症：体格栄養中等度，貧血黄疸なし．腹部は平坦軟で腫瘤触知せず．

入院時検査所見：特に異常を認めない．腫瘍マーカーの上昇も認めない．

上部消化管X線検査：球部から下行脚への移行部前壁～小弯側にかけて直径約2cmの隆起性病変を認めた（**Fig. 5a**）．

内視鏡所見：球部から下行脚の前壁に亜有茎性の隆起性病変を認めた(**Fig. 5b**)．生検の結果Group Vであった．

手術所見：腫瘤は前壁に小指頭大に触知した．肉眼的には転移は認められなかった．胃・十二指腸部分切除術施行し，リンパ節郭清は前庭部胃癌2群領域＋No. 12, 13aと行った．

切除標本：幽門輪から約4cmの前壁～小弯にかけ，大きさ2.0×1.7×0.4cmのBorrmann 1型の腫瘤を認めた（**Fig. 6a**）．

Fig. 5 Case 3: a: Double contrast film shows an elevated lesion in the bulb and 2nd portion of the duodenum.
b: Endoscopic picture shows an elevated lesion. The surface is irregular.

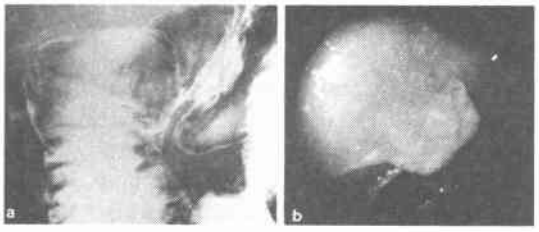

Fig. 6 Case 3: a: Macroscopic findings of the resected material. Tumor size is 2.0×1.7×0.4 cm.
b: Histological shows papillotubular adenocarcinoma located within the mucosa and submucosa. Arrow indicates vessel invasion. (right side: a higher magnification of the vessel invasion. H.E. stain ×100)

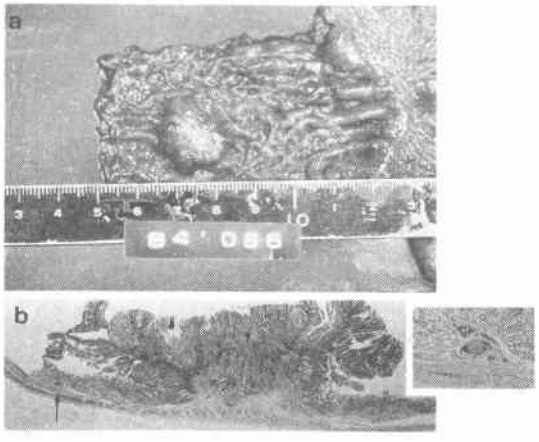

病理組織学的所見：粘膜筋板を巻上げたpolyp状の隆起は分化した腺癌で，浸潤は粘膜下にとどまっていたが，癌細胞の集塊がある太い血管が1カ所認められた．深達度sm，リンパ節転移は認められなかった（**Fig. 6b**）．なお，3例とも1988年5月現在(症例1は1年2か月，症例2は7か月，症例3は4年2か月経過）健在中である．

考　察

原発性十二指腸癌は比較的まれな疾患でありその発生頻度は剖検例では0.03～0.22%と低率である[1]．こ

とに十二指腸球部癌はまれであり，Stewart ら[4]は，十二指腸癌104例中球部癌は13例であったとしている．本邦では，吉谷ら[5]が1968年に報告して以来，十二指腸球部早期癌は検索しえた範囲では自験3例を含めて30症例であった．この30症例（**Table 1**）について臨床病理学的に検討を加えた．

男性15例，女性14例，不明1例で，年齢は48歳から83歳までで，平均65.5歳であった．主訴は腹満・不快感・腹痛が多いが，無症状のものが11例と36.7%をしめた．われわれの症例でも3例中2例は無症状で，検診で見つかっている．佐竹ら[6]は，無症状の症例は，1981年以後に集中しており，このことは十二指腸まで含めた上部消化管検査が一般化されたことを指摘している．肉眼形態は吉谷ら[5]の1例のみが陥凹型であるが，他はすべて隆起型であった．それに対し，進行癌では Borrmann 2型が65%と最も多いとの報告[7]もあり，大腸癌の肉眼形態とよく類似していると思われた．

表面は，結節状，分葉状，カリフラワー状を呈するものが大部分で，平滑なものは少ない[2]という．また荻原ら[8]は内視鏡上の鑑別診断には表面色調や微細な性状が重要であることを指摘し，表面の大小不同の顆粒状または結節状凹凸を悪性所見としている．悪性，悪性疑いの診断のついたものは，記載があり生検を行った24例中悪性11例，悪性疑い5例，計16例66.7%にすぎなかった．生検診断で組織構造異型が著しいにもかかわらず，細胞異型が軽度であるためしばしば腺腫と診断されることがあるという意見[9]もある．われわれの症例2も4回目の生検で悪性の所見を得た．また，中村ら[10]のように生検では Group III であったが，スネアーによる biopsy で癌の確信を得た症例もあり，たとえ一度の生検で悪性像が出なくとも生検を繰り返す必要があり，polypectomy などによる完全生検も有効と思われた．組織型は腺癌とのみ報告されているもの3例，乳頭状腺癌8例，管状腺癌16例，印環細胞癌2例であり大部分は高分化型であった．深達度は記載のあった24例中 m15例，sm 9例であった．また，リンパ節転移の認められたものは sm 癌で1例あるのみだった．

Table 1　Reported cases of primary early carcinoma of the duodenal bulb

Reporter (Year)	Age	Sex	Gross appearance	Size(cm)	Histlogy	Depth	Therapy
1.Yoshitani(1968)	51	M	depressed	3.0×1.5	sig.	m	GD
2.Ryu (1976)	69	M	YamadaIII	2.0×1.5	adenoca.	?	GD
3.Hirata (1976)	58	F	YamadaIV	?	adenoca.	m	PD
4.Miyake (1977)	67	F	I	1.2×1.0	pap.	m	GD
5.Nishitani(1977)	57	F	?	1.0×0.8	tub.	m	GD
6.Yamada (1978)	48	F	YamadaIV	3.4×2.6	pap.	m	SP
7.Matsunami(1978)	76	F	II a	?	pap-tub.	?	GD
8.Shikae (1979)	58	F	YamadaIII	?	pap.	?	?
9.Aibe (1979)	72	F	I	1.0×1.0	tub.	?	GD
10.Fuji (1979)	72	F	YamadaII	0.6×1.1	adenoca.	m	GD
11.Nagamatsu(1980)	63	M	II a	?	pap-tub.	m	?
12.Endo (1981)	70	M	I	2.3×1.5	pap.	m	SP
13.Ishikawa(1981)	72	F	YamadaIV	6.0×3.0	pap-tub.	m	PD
14.Morita (1981)	83	M	elevated	0.8×0.7	sig.	sm	SP
15.Kimura (1982)	52	M	I	1.0×1.0	pap-tub.	sm	GD
16.Nakakoshi(1983)	63	M	YamadaIII	3.5×3.5	pap-tub.	sm	GD
17.Tanigawa(1983)	58	F	II	4.0×3.5	pap-tub.	m	GD
18.Sugiyama(1983)	72	M	YamadaIV	2.3×2.8	tub.	m	GD
19.Sugiyama(1983)	54	F	YamadaIV	2.8×4.0	pap.	sm	GD
20.Yoshimura(1985)	68	F	YamadaIV	2.0×2.3	pap.	m	EP
21.Yamasuda(1985)	72	M	YamadaIV	3.0×2.0	pap.	sm	GD
22.Hagiwara(1985)	72	M	II a	0.7×0.3	tub2	?	GD
23.Akashi (1986)	?	F	elevated	0.8×0.8	?	?	?
24.Nakamura(1986)	67	M	YamadaIV	2.8×1.9	pap-tub.	sm	GD
25.Satake (1986)	52	M	II a IIC	3.5×3.0	pap.	sm	PD
26.Moriyama(1986)	77	F	YamadaIII	7.5×5.0	tub.	sm	GD
27.Hanagami(1986)	79	M	elevated	2.5×1.8	tubl	m	GD
28.our case(1989)	63	M	YamadaII	2.0×1.2	tubl	m	GD
29. 〃	57	F	YamadaIII	2.2×1.5	tubl	m	GD
30. 〃	78	M	YamadaIII	2.0×1.7	tubl	sm	GD

GD: gastrectomy and partial duodenectomy, PD: pancreatoduodenectomy,
SP: surgical polypectomy, EP: endoscopic polypectomy,

治療については，endoscopic polypectomy のみのものは由村ら[11]の1例のみであり，外科的 polypectomy 3例，膵頭十二指腸切除術3例，胃球部（十二指腸部分）切除20例であった．内視鏡的 polypectomy で切除した1例は m 癌で，内視鏡的 polypectomy 後の組織学的検査の結果浸潤が粘膜内にとどまり茎にも浸潤がおよんでいないことから，polypectomy のみで完治できたと判断している[11]．しかし，われわれの症例では polyp の表層から平坦な部位に癌が及んでおり，polypectomy だけでは不十分と思われる症例が3例中2例にあった．また，内視鏡的 polypectomy に関しては摘除標本の十分なる組織検索が必要であるとの報告[2]もあり，外科的追加切除を含む十分な経過観察が必要と思われた．

十二指腸癌に外科的処置の必要な理由として十二指腸は膵頭部と緊密に結合しており，リンパ流も単一でなく癌は急速に転移や直接浸潤を起こしやすい[1)2)12)]と考えられている．われわれの症例1に関しては前庭部領域癌の1群リンパ節を，症例2に関しては2群リンパ節までを，3については2群リンパ節に加え膵頭後部，肝十二指腸間膜内リンパ節の郭清を施行したが，いずれも病理組織学的にも転移リンパ節を認めず根治手術をしたものと考えるが，予後を長期経過観察した例の報告が少なく，十分なリンパ節郭清であったかどうかは，今後の経過を十分観察するとともに，同様の症例の集積を待ちたい．

文　献

1）三宅　勝，沢江義郎，石橋大海ほか：原発性十二指腸球部癌の1例．胃と腸　12：813—817，1977

2）中越　享，北里精司，猪野睦征ほか：原発性早期十二指腸球部癌の1例．胃と腸　18：1119—1125，1983

3) 胃癌研究会編：胃癌取扱い規約.（改訂第11判），金原出版，東京，1985
4) Stewart HL, Leiber MM: Carcinoma of the suprapapillary portion of the duodenum. Arch Surg 35：99—129, 1937
5) 吉谷和男，高橋秀夫，吉利晃治ほか：十二指腸球部早期癌の1例. Gastroenterol Endosc 10：232—234, 1968
6) 佐竹　弘，直木正雄，雨森正洋ほか：早期十二指腸癌の1例，特に本邦報告例の臨床病理学的検討. Gastroenterol Endosc 28：1610—1618, 1986
7) 平田公一，白松幸爾，相沢　誠ほか：十二指腸球部進行癌の1例. 日消外会誌　21：1099—1102, 1988
8) 萩原　泰，吉田茂昭，田尻久雄ほか：十二指腸の悪性病変の内視鏡診断. Prog Dig Endosc 27：192—196, 1985
9) 海藤　勇，山周　豊，佐藤正伸ほか：早期十二指腸癌の1例. Gastroenterol Endosc 21：729—734, 1979
10) 中村泰行，古暮恒夫，吉田　新ほか：原発性早期十二指腸球部癌の1例. Gastroenterol Endosc 28：1024—1028, 1986
11) 由村俊二，斎藤　満，古谷晴茂ほか：内視鏡的polypectomyを施行した山田IV型十二指腸球部早期癌の1例. Gastroenterol Endosc 27：2346—2351, 1985
12) Spira IA, Ghazi A, Wolf WI: Primary adenocarcinoma of the duodenum. Cancer 39：1721—1726, 1977

Primary Early Carcinoma of the Duodenal Bulb —Report of Three Cases—

Izumi Takeyoshi, Tomohiro Inoue, Susumu Ohwada, Masaaki Takeshita, Yukio Miyamoto, Tadakazu Kawai and Masaru Izuo
Second Department of Surgery, Gunma University, School of Medicine

We have experienced 3 cases of early carcinoma of the duodenal bulb. Case 1: A 63-year-old male who had been operated on because of rectal cancer complained of epigastralgia. An upper gastrointestinal (GI) series and endoscopic examination showed elevated lesions in the duodenal bulb and the antrum of the stomach. Carcinoma was strongly suspected from the biopsy specimens of the duodenal bulb. Gastrectomy, partial duodenectomy and lymph node dissection were performed. Histological examination revealed papillotubular adenocarcinoma located within the mucosa of the duodenal bulb and the stomach. Case 2: A 57-year-old female with no complaints was recommended to have a further precise examination after an upper GI series. An upper GI series and endoscopic examination showed an elevated lesion in the duodenal bulb. The biopsy specimens showed adenocarcinoma. Gastrectomy, partial duodenectomy and lymph node dissection were performed. Histological node dissection were performed. Histological examination revealed papillotubular adenocarcinoma located within the mucosa. Case 3: A 78-year-old male with no complaints was recommended to have a further precise examination of the duodenum after an upper GI series. An upper GI series and endoscopic examination showed an elevated lesion in the bulb and the 2nd portion of the duodenum. The tumor was 2 cm in diameter. The biopsy specimens showed adenocarcinoma. Gastrectomy, partial duodenectomy and lymph node dissection were performed. Histological examination revealed papillotubular adenocarcinoma located within the mucosa and submucosa without lymph node metastasis.

Reprint requests: Izumi Takeyoshi　Second Department of Surgery, Gunma University School of Medicine
3-39-15 Showa-machi, Maebashi, 371 JAPAN