日消外会誌　23（4）：904～908，1990年

肝内胆管原発腺扁平上皮癌の2例

国立長崎中央病院外科
菅　和男　古川　正人　中田　俊則　草野　敏臣
林　詁欽　田代　和則　立花　一幸　宮崎　国久

腺扁平上皮癌は，同一癌病巣に腺癌と扁平上皮癌が存在するもので，肝内胆管発生の腺扁平上皮癌の報告は極めて少なく，われわれの検索しえた範囲では15例の報告をみるにすぎない．今回，われわれは72歳，男性，および69歳，男性の肝内胆管発生腺扁平上皮癌2例を経験した．本症のこれまでの報告例15例に自験例2例を加えた17例で検討すると，男女比は10：7と大きな男女差は認められず，発生部位としては肝右葉8例，肝左葉9例で，主訴は胆管炎症状が最も多く，次いで黄疸などであった．治療の原則は肝切除による腫瘍の摘出であるが，その手術成績は不良で自験例2例目の症例を除いて全例死亡しており，予後の極めて悪い疾患である．また，本症の病因の一つとして，胆汁うっ滞や結石などによる胆管への慢性的刺激があげられており，肝門部狭窄，肝内結石が存在する症例では，本症の合併の可能性を考慮にいれ対処すべきであると考えられた．

Key words：cholangioma，adenosquamous cell carcinoma

I．はじめに

腺扁平上皮癌は，同一癌病巣に腺癌と扁平上皮癌が存在するもので，胃癌，膵癌，胆嚢癌などではまれならず報告されているが，肝内胆管発生の腺扁平上皮癌の報告は極めて少ない[1]．

今回，われわれは肝内胆管に発生したと考えられる腺扁平上皮癌の2例を経験したので若干の文献的考察を加え報告する．

II．症　例

症例1：72歳，男性．

主訴：黄疸．

家族歴，既往歴：特記すべきことなし．

現病歴：昭和56年4月より食欲不振があり，その後，黄疸が出現したため昭和56年5月6日当院外科に紹介入院となった．

入院時所見：黄疸が著明で，肝は三横指触知し，右季肋部に軽度の圧痛を認めた．

血液生化学検査：RBC $360\times10^4/mm^2$，Hg. 11.6g/dl，HT 35.6%と軽度の貧血をみとめた．生化学検査では，T-Bil 6.4mg/dl，D-Bil 4.6mg/dl，GOT 94IU/L，GPT 84IU/L，ALP 80KA-U などが異常値を示したが，carcinoembryonic antigen（以下，CEA と略記する．），α-fetoprotein（以下，AFP と略す．）などの腫瘍マーカーは正常値であった．

画像診断：Percutaneous transhepatic cholangiography（以下，PTC と略記する．）で左右肝管合流部を中心に壁の不整，硬化を伴う胆管の狭窄を認めるも

Fig. 1　PTCD：Biliary stenosis accompanied by wall irregularity and sclerosis was noted mainly in the confluent regions of the right and the left hepatic ducts.

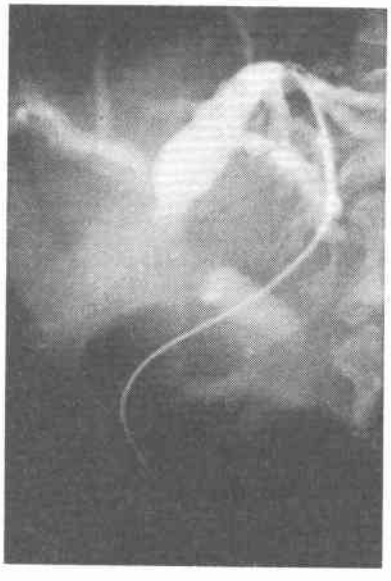

＜1989年12月13日受理＞別刷請求先：菅　和男
〒859-57　長崎県北松浦郡生月町山田免2965　生月病院外科

Fig. 2 Schema of the tumor A : adeno carcinoma. B : adeno-squamous cell carcinoma.

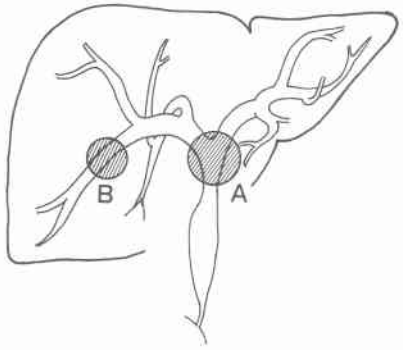

Fig. 3A Macroscopic findings (The right intrahepatic tumor)
The right intrahepatic tumor (2.2×1.5×2.0cm) is distinctly separeted from the hepatic hilum tumor and is well-defined from the hepatic parenchyma.
Fig. 3B Pathological findings (The right intrahepatic tumor) The tumor comprised both adenocarcinoma and squamous cell carcinoma having abnormal keratinized layer and cancer perle, which co-existed in the same cancer nest, partially together with transitional pictures of these both.

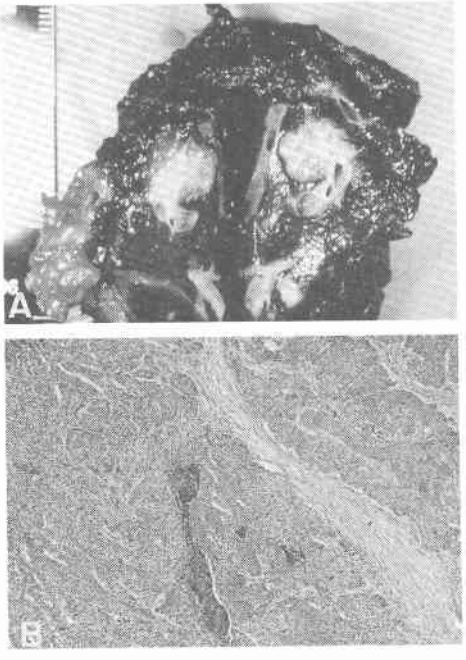

(**Fig. 1**), 血管造影では肝動脈，門脈に異常なく，明かな腫瘍陰影は認めなかったため，切除可能な肝門部胆管癌と診断し，1981年 6 月 9 日開腹手術を施行した．

手術所見：腹腔内に腹水を認めず，また腹膜播種も認めなかったが，肝門部の腫瘍は右肝動脈に浸潤しており，腫瘍を含めて拡大肝右葉切除を施行した．術後経過は良好に見えたが 8 か月目にて癌死した．

切除標本肉眼的所見：腫瘍は肝門部および右肝内に認められた（**Fig. 2**）．肝門部の腫瘍は大きさ3.5×3.0×2.5cm で結節浸潤型を示し，右肝内の腫瘍は肝門部腫瘍とは明らかに離れており，大きさは2.2×1.5×2.0cm で肝実質との境界は明瞭であった（**Fig. 3A**）．

病理組織学的所見：肝門部腫瘍は，中分化型腺癌と診断された．右肝内の腫瘍は同一腫瘍内に腺癌と異常角化層，および癌真珠を有する扁平上皮癌が混在し一部に両者の移行像が認められ，肝内胆管より発生した腺扁平上皮癌と診断した（**Fig. 3B**）．なおリンパ節転移は12A，12B[2]に腺癌の転移が認められた．

症例 2 ：69歳，男性．

主訴：上腹部痛．

家族歴：特記すべきことなし．

既往歴：25年前に慢性肝炎の診断を受けた．

現病歴：1986年 6 月ごろより右上腹部痛があり近医受診し，精査目的として 8 月12日当院外科へ紹介入院となった．

入院時所見：右上腹部に圧痛を認めるも腫瘤は解知せず，黄疸も認めなかった．

血液生化学検査：血液一般検査では，特に異常を認めず，生化学検査では，T-Bil 0.6mg/dl, D-Bil 0.2mg/dl, GOT 16IU/L, GPT 13IU/L, ALP 272IU/L, γ-GTP 56IU/L, LAP 77IU/L で胆道系酵素が異常値を示したが，CEA, AFP, carbohydrate antigen 19-9（以下 CA19-9と略す．）などの腫瘍マーカーは正常値であった．

画像診断：腹部 computed tomography（以下 CT と略す．）にて肝左葉外側区域に内部構造が不均一な mass lesion を認め，拡張した肝内胆管内には結石を認め，肝左葉実質は萎縮していた．また，腹部エコーにても胆管内に結石を疑せる achoustic shadow を伴う高エコーを認めた（**Fig. 4A, B**）．また，PTC にて胆管の拡張とその中に結石を疑せる透亮像を認めた．血管造影では左肝動脈は分枝後，圧排伸展されるが明らかな腫瘍濃染は認めなかった．以上より肝内結石を伴う肝内胆管癌と診断し開腹術を施行した．

手術所見：肝左葉外側区域に腫瘍を認めた．胃小弯との癒着を認めたが，腹水なく，腹膜播種，リンパ節

Fig. 4A abdominal echo: A mass lesion with heterogeneous internal structure was confirmed in the external region of the left hepatic lobe. (↑)
Fig. 4B abdominal CT: CT revealed a mass lesion with heterogeneous internal structure in the external region of the left hepatic lobe, stone in the dilated hepatic duct and atrophied parenchyma of the left hepatic lobe. (↑)

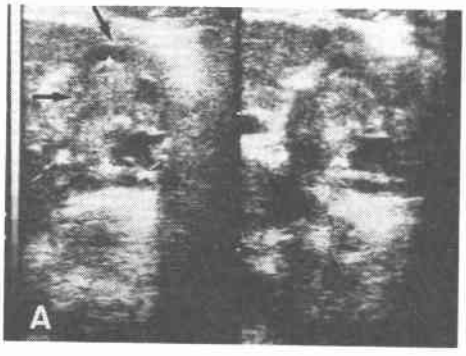

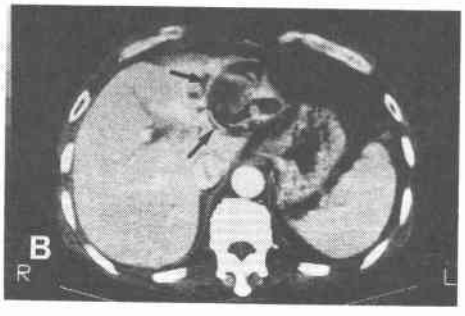

Fig. 5A Macroscopic findings: The tumor (6.0×5.0×5.0cm) was of massive type and was accompanied with a stone in its necrotized central region.
Fig. 5B Pathological findings: The tumor comprised both adenocarcinoma and squamous cell carcinoma having cancer perle, which co-existed in the same cancer nest, partially together with transitional pictures of these both.

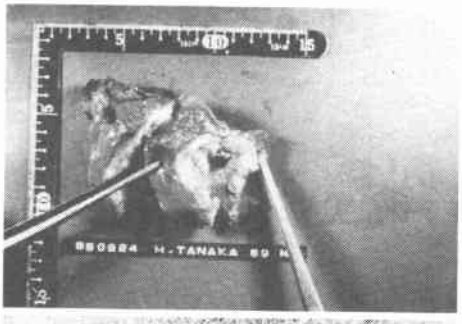

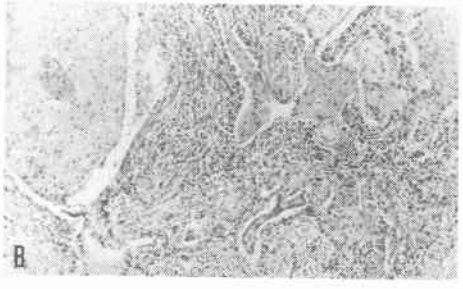

腫脹も認めなかった．肝左葉外側区域切除を施行，また肝外胆管に結石も認めたので，胆摘，総胆管切開切石，逆行性経胆管経肝チューブを挿入し手術を終了した．術後経過は順調に経過し18か月経た現在再発の徴なく健在である．

肉眼的所見：腫瘍の大きさは6.0×5.0×5.0cmで塊状型[2]を呈し，中心部は壊死に陥っており結石を合併していた（**Fig. 5A**）．

病理組織学的所見：腫瘍は同一腫瘍内に腺癌および癌真珠を有する扁平上皮癌を認め，一部に両者の移行像が認められ，肝内胆管より発生した腺扁平上皮癌と診断した（**Fig. 5B**）．また，1群リンパ節を郭清したが，いずれにも転移は認めなかった．

III. 考　察

腺扁平上皮癌は，胃には比較的多く発生するとされているが，胃以外では，武藤ら[3]は胆嚢癌，肝外胆管癌における腺扁平上皮癌の割合は，それぞれ18.6%，10.7%であったと報告し，膵癌では，Sommersら[4]や，Cubilla[5]らが，それぞれ4.2%，3.5%に認めている．しかしながら肝内胆管発生の腺扁平上皮癌の報告は極めて少なく，1971年にPianzola[6]らが粘液を産生するmucoepidermoid carcinomaとして報告して以来，著者らが文献的に検索しえたかぎりでは手術例，非手術例を合わせてもTomiokaら[7]の集計した13例に，Lambrianidesら[8]，Hayashi[9]らの症例に今回報告した2例を加えた17例を数えるのみである（**Table 1**）．この17例の年齢は44歳から85歳までで，平均年齢62歳であった．男女比は男性10例，女性7例とほとんど性差はなく，肝内胆管癌（腺癌）と平均年齢，性比ともにほぼ同様であり[10]，男性が多いとされる胃の腺扁平上皮癌[11]とは異なっていた．

主訴は，発熱，右上腹部痛，黄疸などの合併症に基ずく胆管炎様症状が多かった．

発生部位は肝右葉8例，肝左葉9例で，画像診断としては，CT，超音波検査では，腫瘤性病変として認めるが，胆管造影では閉塞，狭窄などであり，血管造影の所見でも認載されている10例では，腫瘍濃染を認めたものは，3例にすぎず，他の7例では，血管の圧排

Table 1 Seventeen cases of adenosquamous carcinoma

Nine cases : Operation performed

No.	reference	Age	Sex	Site of tumor	Angiography	CEA AFP ng/ml	operation	Prognosis
1	Pianzola 1971	44	M	Right	not performe		right hemihepatectomy	45Days death
2	Koo 1982	44	F	Left	tumor stain (−)	(−)	left lobectomy	6Month death
3	Kubo 1983	56	M	Left	tumor stain (+)	12.5 (−)	lateral segmentectomy	62Days death
4	Moore 1984	64	F	Right	tumor stain (+)		right lobectomy	4Months death
5	Ooyanagi 1986	55	F	Right	unknown	(−) (−)	test lapa	3Months death
6	Tomioka 1987	59	F	Left	tumor stain (−)	2.2 2.3	left lobectomy	17Months death
7	Hayasi 1987	46	F	Left	unknown	4.2 20	unknown	11Months death
8	Case 1 1989	72	M	Right	tumor stain (−)	3.8 (−)	right lobectomy	8Months death
9	Case 2 1989	69	M	Left	tumor stain (−)	2.1 3	left lobectomy	18Months living

Eight cases : Operation not performed

No.	reference	Age	Sex	Site of tumor	Angiography	CEA AFP ng/dl	Length*
10	Urushizaki 1973	72	F	Right	not performed		24Days
11	Barr 1975	85	M	Right	not performed		4Months
12	Ho 1980	65	M	Right	tumor stain (−)		14Days
13	Ho 1980	63	F	Left	not performed		16Days
14	Tanaka 1982	56	M	Left	tumor stain (+)		unknown
15	Katsuda 1984	78	M	Left	unknown	1300 12.5	3Months
16	Lambrianides 1986	59	F	Right	tumor stain (−)		14Days
17	Tomioka 1987		M	Right	tumor stain (−)		1Month

*admission to death

像や不整を認めたのみで，本症に特有な所見はなかった．

また，腫瘍マーカーである血中CEAは，肝内胆管癌(腺癌)では上昇するとの報告[10]もあるが，本症で測定された9例では3例33%が高値を示したにすぎず，さらにAFPは測定された8例中2例に軽度の上昇を認めたのみであった．

以上のごとく，画像診断や腫瘍マーカーに特異的な所見がなく，本症の診断は極めて困難と思われた．

腺扁平上皮癌の発生については，異所性扁平上皮由来説，腺上皮の扁平上皮化生説，腺癌の扁平上皮化生説などが挙げられているが，武藤ら[3]は，胆道の異所性扁平上皮の存在の報告がないこと，良性胆道疾患における粘膜の扁平上皮化生は極めてまれなこと，また腺扁平上皮癌において腺癌と扁平上皮癌の間に移行像が見られることより腺癌の扁平上皮化生説が有力であるとしている．

われわれの症例においても両症例ともに腺癌と扁平上皮癌の間に移行像が認められており武藤ら[3]が述べているごとく，腺癌の扁平上皮化生が示唆された．

さらに，本症の病因としては，Kooら[12]は肝吸虫症と扁平上皮化生との関連を強調し，また梶原ら[13]も，形態異常による胆汁うっ滞や結石の存在による慢性刺激を示唆しているが，一方，肝嚢胞より発生したと思われる症例も症例7，11，15，17のごとく認められる．

われわれの症例においては，1例は肝門部胆管狭窄による胆汁うっ滞，他の1例にも肝内結石を伴っており，成因の一つとして慢性の刺激の関与が考えられた．

本症の治療の原則は肝切除であるが，早期診断が困難なこともあり，手術施行例は18例中10例と少なく，また，生存例は，現在18か月生存中であるわれわれの症例2のみであり予後は不良と考えられる．

武藤ら[3]は，腺扁平上皮癌は，早期の癌には存在しない癌組織型であるとし，また扁平上皮癌は腺癌の2倍の速度で発育するとも述べており，このことが，さらに予後を不良にする一因とも考えられるのである．

稿を終えるにあたり，病理診断をしていただいた本院検査科科長，藤井秀治博士に深甚の謝意を表します．

なお本論文の要旨は1988年7月第32回日本消化器外科学会総会にて発表した．

文　献

1) 久保正二，酒井敏之，長田栄一ほか：腺扁平上皮癌の1切除例．消外　6：1775—1779，1983
2) 日本肝癌研究会編：原発性肝癌取扱い規約．(第2版)，金原出版，東京，1987
3) 武藤良弘，内村正幸，脇　慎治ほか：胆道の腺扁平上皮癌症例の臨床病理学的検討．癌の臨　28：440—444，1982
4) Sommers SC, Meissner WA: Unysual carcinoma of the pancreas. Arch Pathol 58: 101—111, 1954
5) Cubilla AL, Fitzgerald PJ: Surgical pathology of tumors of the exocrine pancreas. Edited by Moosa AR. In Tumors of the Pancreas. Williams & Wilkins, Baltimore, 1980, p159—193
6) Pianzola LE, Drut R: Mucoepidermoid carcinoma of the liver. Am J Clin Pathol 56: 758—761, 1971
7) Tomioka T, Tsunoda T, Harada N et al: Adenosquamous carcinoma of the liver. Am J Gastroenterol 82: 1203—1206, 1987
8) Lambrianides AL, Askew AR, Lefavre I: Thorotrast-associated mucoepidermoid carcinoma of the liver. Br J Radiol 59: 791—792, 1986
9) Hayashi I, Tomoda H, Tanimoto M et al: Mucoepidermoid carcinoma arising from a preexisting cyst of the liver. J Surg Oncol 36: 122—125, 1987
10) 水本龍二，野口　孝，小坂　篤ほか：肝胆膵癌の診断．治療—最近の進歩．胆管細胞癌．肝胆膵　15：459—467，1987
11) 太田博俊，豊田澄男，岡野光伸ほか：胃の腺扁平上皮癌．癌の臨　24：1287—1294，1978
12) Koo J, Ho J, Woung J et al: Mucoepidermoid carcinoma of the bile duct. Ann Surg 196: 140—148, 1982
13) 梶原義史，中島　博，加茂広明ほか：肝内胆管に発生した腺扁平上皮癌の1例．日消外会誌　17：2067—2070，1984

Two Cases of Adenosquamous Cell Carcnoma of the Intrahepatic Bile Duct

Kazuo Suga, Masato Furukawa, Toshnori Nakata, Toshiomi Kusano, Yiqin Lin,
Kazunori Tashiro, Kazuyuki Tachibana and Kunihisa Miyazaki
Department of Surgery, Nagasaki Chuou National Hospital

Adenosquamous cell carcinoma comprises both adenocarcinoma and squamous cell carcinoma coexisting in the same cancer nest. Such carcinoma originating in the intrahepatic bile duct has seldom, if ever been reported-We found, only 15 cases in the literature. We have recently experienced 2 such cases (a 72-year-old man and a 69-year-old man). Examination of the 17 cases including our 2 revealed a sex ratio of 10:7 without a great sex difference, right lobe and left lobe as the site of occurrence in 8 and 9 cases, respectively, and hepatic symptoms in particular as chief complain, folowed by icterus, etc. The treatment is, in principlex, extirpation of the tumor by hepatectomy, but with poor operative result and very unfavorable prognosis (15 of the patients died, the exception were our 2). The pathogenesis of the present disease may partially involve some chronic stimuli such as biliary retention and bile stones to the bile duct. It is suggested that cases with stenosis of the hepatic hilm and intrahepatic stones should be coped with, taking the possible complication of adenosquamous cell carcinoma into consideration.

Reprint requests: Kazuo Suga　Ikitsuki Hospital 2965 Yamadamen, Ikitsuki-chou
Kitamatsuura-gun, Nagasak, 857-44 JAPAN