日消外会誌　23（4）：909～913，1990年

結核性リンパ節炎による総胆管狭窄症の1例

市立泉佐野病院外科
田山　雅雄　　角村　純一　　中川　公彦
高橋　英治　　河村　　純　　森友　　猛

症例は30歳男性で，右季肋部痛と肝機能障害にて入院．Endoscopic retrograde cholangiopancreaticography（以下ERCP）にて膵上縁で総胆管に2cmの長さの平滑な圧迫狭窄を認め，この部分に腹部X線やcomputed tomography（以下CT）で石灰化した小腫瘤を認めた．頸部リンパ腺結核の既往があり，ツベルクリン反応が強陽性であることから胆道周囲のリンパ節結核による総胆管狭窄と診断した．開腹所見では径2cm大の腫大したリンパ節を膵上縁の総胆管周囲に2個認め，これを切除した後Hegar拡張器にて総胆管狭窄を解除し，T-tubeを留置した．術後一過性の肝機能障害を認めたが46日目に退院した．結核性リンパ節炎による総胆管狭窄はきわめてまれで，本邦において8例，国外でも散発的に数例の手術報告例があるにすぎない．本邦例8例では手術は自験例のようにリンパ節摘出以外に，3例に総胆管空腸吻合術が施行されており，すべて良好な経過を得ているようである．

Key words：tuberculous lymphadenitis, choledochal stricture

I. はじめに

良性胆道狭窄は炎症性のものや，先天異常，術中の胆道損傷によるもの，胆道系術後の瘢痕によるものなどが多く[1)~3)]，肝十二指腸間膜内の結核性リンパ節炎によるものはきわめて少ない[3)11)~15)]．本症は特徴的な臨床症状を欠くため開腹手術をして初めて診断されることが多い．今回われわれは，既往歴や画像所見などから術前診断しえた1例を経験したので報告し，さらに本邦報告例に自験例を加えた8例について検討する．

II. 症　　例

患者：30歳，男性，会社員．

主訴：右季肋部痛．

既往歴：25歳時，頸部リンパ腺結核にて摘出術をうけ，6か月間抗結核療法を受けた．

家族歴：特記すべきことなし．

現病歴：平成元年1月23日，右季肋部痛にて近医受診し，黄疸と肝機能異常を指摘された．この肝機能障害は一過性で，すぐに軽快した．精査目的にて当院へ紹介され，2月21日入院した．

入院時現症：身長174cm，体重77kg，血圧128/70 mmHg，脈拍90/分，眼球強膜に黄染なく，眼瞼結膜に貧血を認めなかった．表在リンパ節は触知しなかった．呼吸音清，心音純．腹部は平坦軟で，肝，腎，脾を触知せず，右季助部に圧痛を認めた．

入院時検査成績：**Table 1**に示すように，貧血なく，白血球数6,800/mm³と正常であったが，赤沈は亢進し，CRP 2＋であった．肝機能検査では，GOT，GPTの中等度上昇と，胆道系酵素の軽度の上昇を認めた．腫瘍マーカーは正常であった．ツベルクリン反応は

Table 1　Laboratory data on admission

Blood analysis		Tumor marker	
WBC	6800 /mm³	AFP	2.2 ng/ml
RBC	498×10⁴ /mm³	CEA	0.8 ng/ml
Hb	15.0 g/dl	CA19-9	23 U/ml
Ht	45.2 %	ESR	71 mm/1h
Plt	26.9×10⁴ /mm³	CRP	2＋
Biochemistry		Tuberculin skin test	
T.Bil	2.8 mg/dl	rubor：43×34 mm	
D.Bil	1.4 mg/dl	double rubor（＋）	
GOT	128 IU/l	Stool occult blood（－）	
GPT	304 IU/l	culture of TB	
LDH	300 IU/l	sputum	（－）
ALP	1152 IU/l	urine	（－）
LAP	261 IU/l		
γ-GTP	197 IU/l		
ChE	390 IU/l		
T.chol	234 mg/dl		
S.Amy	352 U/l		

＜1989年12月13日受理＞別刷請求先：田山　雅雄
〒598　泉佐野市市場西3－2－1　市立泉佐野病院外科

Fig. 1 a. Radiograph of the abdomen shows lymphnode calcifications in the right side of Vertebrae lumbalis (arrow).
b. CT shows nodal calcification dor sal to the pancreas head.

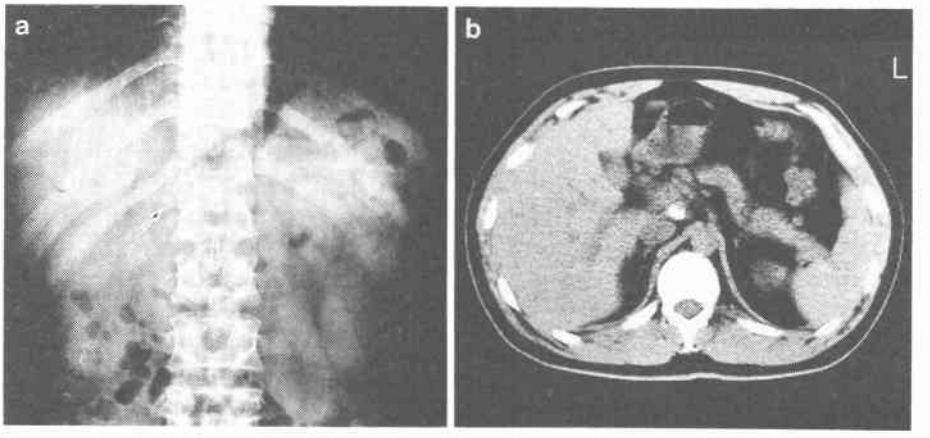

Fig. 2 ERCP showing persistent narrowing of the distal common bile duct (arrows).

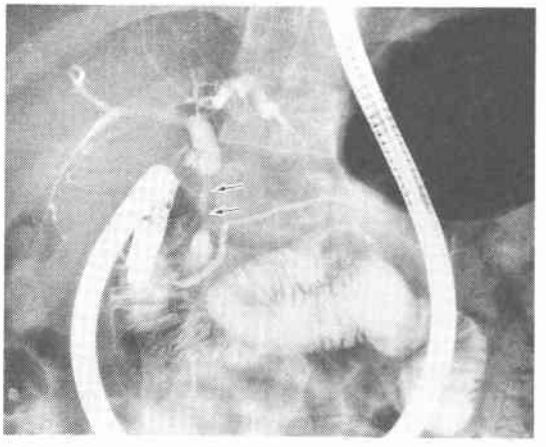

Fig. 3 Operative findings. Calcified lymphnode was demonstrated.

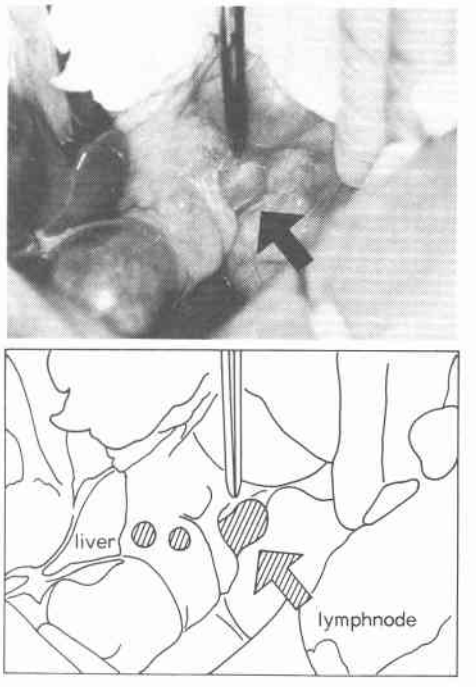

43×34mmで強陽性を示した．喀痰および尿の結核菌培養は陰性であった．

胸部X線検査：異常所見を認めず．

腹部単純写真：第1腰椎右側に径7mm大の不整形の石灰化像を認めた（**Fig. 1a**）．

腹部超音波検査：総胆管近傍にhyperechoic massを認めたが，肝内胆管，総胆管の拡張はなかった．

上部消化管造影：異常所見を認めず．

腹部CT：膵上縁の後方に10×7mm大のhigh density massを認めた（**Fig. 1b**）．

ERCP：中部総胆管にて長さ2cmの辺縁平滑な全周性狭窄を認めた（**Fig. 2**）．

腹部血管造影：胃十二指腸動脈の走行に異常は認めないが，門脈はやや左へ圧排偏位されていた．

以上より，総胆管近傍の結核性リンパ節炎による良性胆道狭窄と診断し，平成元年3月7日開腹手術を施行した．

手術所見：上腹部正中切開にて開腹した（**Fig. 3**）．

Fig. 4 a. After lymphnode resection b. After dilating by Hegar's dilator

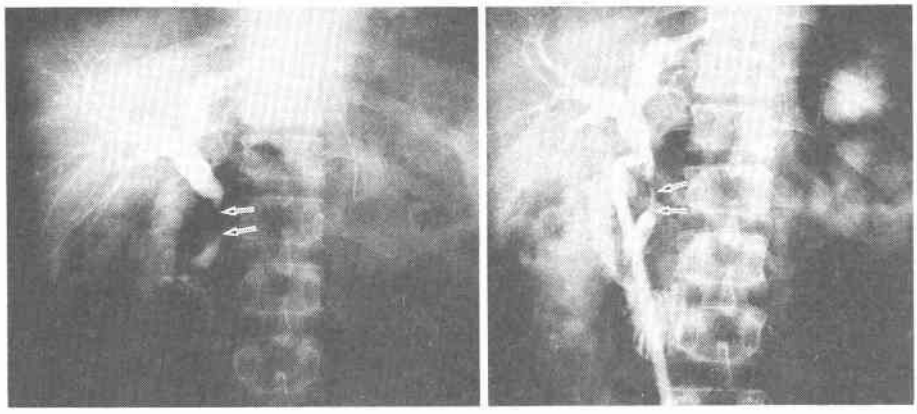

膵頭部上縁の総胆管周囲のリンパ節が2個腫大していた．リンパ節はそれぞれ総胆管に接して，膵上縁で右側および左後部から総胆管を暦圧排していた．胆嚢摘出後，Kocher 授動術を行い，膵頭部および総胆管の後面を露出した．肝十二指腸間膜後面より，リンパ節を2個を剝離切除した．剝離操作時リンパ節壁が破れ，内腔から黄白色の膿が流出した．また，周囲組織と線維性に癒着していたが，剝離は容易であった．胆嚢管より術中胆道造影を行ったが，総胆管の狭窄(**Fig. 4a**)を依然として認めたため，6Fr Fogarty balloon catheter および Hegar 拡張器にて拡張して，Hegar12号(直径10mm)まで容易に通過することを確認した．また胆道鏡にて異物，腫瘍などを認めないことを確認した．T-tube を挿入後，再度胆道造影を行い，通過の改善(**Fig. 4b**)を認めたため，Winslow 孔にドレーンを挿入し，リンパ節摘出部にカナマイシン2g を散布し，閉腹した．術後経過は良好で，胆汁およびドレーン排液の結核菌培養は陰性であった．術後肝障害が改善した6日目から rifampicin 450mg，isoniazid 400mg，ethambutol 750mg の投与を始め，術後47日目に退院した．

摘出標本：直径はおのおの15mm，10mm であり共に内腔に黄白色の膿と壊死物質を含んでいた．壁は黄白色で弾性軟であった．膿および壊死物質は塗抹標本にて結核菌は陽性(Gaffky 2号)であった(**Fig. 5a**)．

病理組織所見：腫大したリンパ節には，乾酪壊死巣を中心に類上皮細胞，ラングハンス巨細胞を伴う肉芽腫病変を認めた(**Fig. 5b**)．

III. 考　察

良性胆管狭窄の原因は，術後胆管狭窄，乳頭部狭窄，

Fig. 5 a. Macroscopic appearance of resecting lymphnodes
b. Microscopic findings: Caseous necrosis with giant cells. (HEstain, ×100)

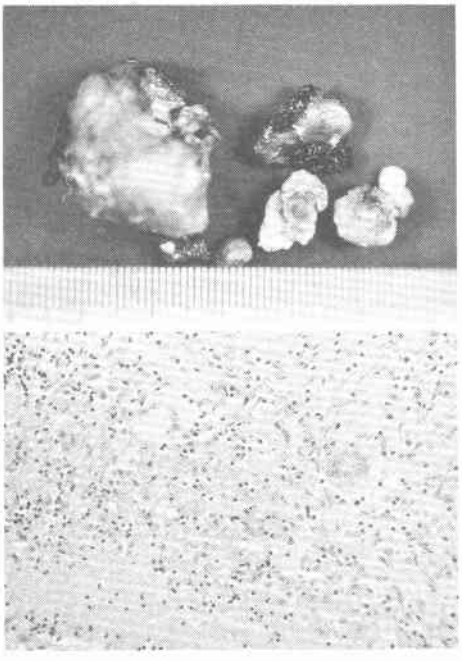

慢性膵炎，先天性胆管拡張症が主である．Cole[1]は，良性胆管狭窄122例のうち瘢痕性狭窄が111例(90.9%)，慢性膵炎が6.5%，先天性狭窄が2.6%あったと報告しており，また Warren[2]は，良性胆管狭窄958例のうち929例(96.9%)が術中の胆管損傷によるもの，18例(1.9%)が炎症性胆管狭窄，5例(0.5%)が突発性胆管拡張症であったと述べている．一方本邦では成山

Table 2　Biliary tract stenosis due to tuberculous lymphadenitis in Japan

auther	Age Sex	history of TB*	X-P calcification	PTC ERCP	echo/CT	preop. diag.	therapy
Mori (1959)	28 F	(−)	bilateral hilus, right side of 2nd vertebrae lumbales	undone	undone	acute cholecystitis	LN** resection
Ima (1966)	35 F	(+) cervical LN	bilateral hilus right side of vertebrae lumbales	smooth compression stenosis	undone		LN resection cholecyst-duodenostomy
Nariyama (1978)	25 F	(−)	left apex pulmonalis	smooth compression stenosis	undone	pancreas head carcinoma	LN resection choledocho-jejunostomy
Yokomizo (1981)	21 F	(−)	(−)	smooth compression stenosis	pancreas head mass	pancreas head carcinoma	LN resection T-tube drainage
Sudoh (1984)	27 M	(+) cervical LN	(−)	smooth compression stenosis	(−)	malignant tumor	LN resection
Katayama (1986)	28 M	(+) lung	pancreas head	smooth compression stenosis	pancreas head mass	pancreas head carcinoma	LN resection choledocho-jejunostomy
Katayama (1986)	20 F	(−)	(−)	smooth compression stenosis	pancreas head mass	tuberculous lymph adenitis	LN resection abscess drainage
Tayama (1989)	30 M	(+) cervical LN	right side of 1st vertebrae lumbales	smooth compression stenosis	pancreas head mass	tuberculous lymph adenitis	LN resection T-tube drainage

TB*: tuberculousis　　LN**: lymphnode

ら[3]の報告では，良性胆管狭窄54例中，乳頭部狭窄20例(37.0%)，慢性膵炎15例(27.8%)，先天性胆管拡張症14例(25.9%)，瘢痕性狭窄4例(7.4%)，結核性リンパ節炎による総胆管狭窄1例(1.9%)としている．

一般に消化管臓器における結核症は，決してまれなものではない．本邦の腸・腹膜結核罹患率は昭和52年で人口10万対約0.35である[4]．本症例は腹腔内リンパ節結核の範疇に含まれるものであるが，リンパ節結核のうち胆道領域における結核性リンパ節腫脹をWolfgangとKarl[5]は，胆道リンパ節結核と定義し，1個の独立した疾患とした．粟粒結核でよくみられる．結節や膿瘍を伴う肝胆道結核による閉塞性黄疸は良く知られており，総肝管周囲に多く，Alvarez[6]はフィリピンにおける130例の肝胆道結核のうち45例(35%)に閉塞性黄疸を認めたと報告している．ところが本症例のような胆道リンパ節結核による閉塞性黄疸は外国では散発例[7)10)]の報告があるにすぎず，本邦でも調べ得た限りでは8例[3)11)~15)]しかない(**Table 2**)．年齢は20～35歳と肺結核の好発年齢に一致し，男女比は3：5である．結核の既往のない症例は8例中4例であった．8例中2例は黄疸のためpercutaneous transhepatic cholangiodrainage(以下PTCD)を施行した．GOTGPTの上昇は100～300と中等度であった．画像診断では腹部単純撮影で8例中4例に肝十二指腸間膜に石灰化像を，CTで5例中4例にhigh density massを膵上縁に認めている．ERCPあるいはpercutaneous transhepatic cholangiography(以下PTC)施行例の7例では全例に総胆管の平滑な圧迫狭窄を認めた．

治療については，Kohenら[8]は抗結核化学療法を行うとともに総胆管ドレナージを施行し良好な成績をあげたと報告しているが，本邦では全例リンパ節の摘出による狭窄の解除が行われ，摘出後も狭窄が解除しなかった3例には総胆管空腸吻合術が行われている．術後の抗結核療法は必要と考えられるが再狭窄の報告はなく予後は良好である．

文　献

1) Cole WH, Ireneus C, Reynolds JT: Stricture of the common bile duct. Studies in 122 cases. Ann Surg 142: 537—551, 1955
2) Warren KW, Mountain JC, Midell AI: Management of strictures of the biliary tract. Surg Clin North Am 51: 711—731, 1971
3) 成山多喜男，街　保敏，森本　健ほか：結核性リンパ節炎による総胆管狭窄の1治験例．外科診療 20: 223—228, 1978

4) 八尾恒良：腸結核．上田英雄，武内重五郎 編．内科学第3版，朝倉書店，東京，1984，p534—536
5) Wolfgang R, Karl L: Die Tuberkulose der Gallenwegs-Lymphnoten. Beitr Klin Tub 117：327—343, 1957
6) Alvarez SZ, Carpio R: Hepatobiliary tuberculosis. Dig Dis Sci 28：193—200, 1983
7) Shakhanova: Obstructive jaundice caused by tuberculous pericholedocal lymphadenitis. Vestu Khir Grekov 96：6—8, 1966
8) Kohen MD, Altman KA: Jaundice due to a rare cause: Tuberculous lymphadenitis. Am J Gastroenterol 59：48—53, 1973.
9) Murphy TF, Gray GF: Biliary tract obstruction due to tuberculous adenitis. Am J Med 68：452—454, 1980
10) Stanley JH, Yantis PL, Marsh WH: Periportal tuberculous adenitis: A rare cause of obstructive jaundice. Gastrointest Radiol 9：227—229, 1984
11) 森　富雄，三上亮二郎，荘司貞男ほか：胆道リンパ節結核．日臨結核　18：716—719，1959
12) 今　寛，横田康正，古沢俊裕ほか：胆道リンパ節結核による閉塞性黄疸の1例．日内会誌　55：913—914，1966
13) 横溝清司，阿部正之，矢野　真ほか：結核性リンパ節膿瘍による閉塞性黄疸の1治験例．胆と膵　2：539—545，1981
14) 須藤俊之，吉原綾子，森山祐三ほか：結核性リンパ節炎による総胆管狭窄の1例，胆と膵　5：473—477，1984
15) 片山和宏，井川　宣，東　正祥ほか：結核性リンパ節炎による総胆管狭窄の2例．肝臓　29：264—269，1988

A Case of Choledochal Stenosis Caused by Tuberculous Lymphadenitis

Masao Tayama, Junichi Sumimura, Kimihiko Nakagawa, Eiji Takahashi,
Jun Kawamura and Takeshi Moritomo
Department of Surgery, Izumisano City Hospital

A 30-year-old man was admitted to our hospital with right hypochondralgia and mild liver dysfunction. Abdominal X-ray and plain computed tomography revealed a smallcalcified lesion located at the hepatoduodenal ligament, endoscopic retrograde cholangio-pancreaticography revealed smooth compression stenosis at this lesion. He had suffered from tuberculous lymphadenitis of the neck 5 years before, and a tuberculosis skin test was positive. Operative findings included 2 lymphnode swellings (2 cm in diameter) around the choledochalduct. After cholecystectomy and resection of the lumphnodes, the common bile duct was dilated by Hegar's dilator and a T-tube was inserted. Tubercle baccilus was identified from these lymphnodes by the smear test. Intermittent liver dysfunction occurred during the postoperative course. The patient was discharged 46 days after surgery. The surgically treated cases of biliary tract stenosis caused by tuberculous lymphadenitis, are rare. Only 8 cases have been reported in the Japanese literature, and sporadically a few cases abroad. Lymphnode resection was performed in the 8 cases reported in Japan, and choledochojejunostomy was performed in three of those cases.

Reprint requests: Masao Tayama Department of Surgery, Izumisano City Hospital
3-2-1 Ichibanishi, Izumisano, 598 JAPAN