日消外会誌　23（4）：914～918，1990年

食道裂孔ヘルニアに合併し，縦隔内に及んだと思われる膵仮性嚢胞の1治験例

大阪大学第1外科
黄　泰平　宮田　正彦　小川　法次
伊豆蔵正明　中村　正廣　北川　透
山口　時雄　中尾　量保　川島　康生

食道裂孔ヘルニアを合併した縦隔内膵仮性嚢胞の1例を報告するとともに，本邦および欧米の縦隔内膵仮性嚢胞35例の文献的考察を行った．症例は54歳の男性で，慢性膵炎の既往があり，主訴は腹痛，背部痛であった．上部消化管造影で著明な下部食道の圧排像およびcomputed tomographyにて縦隔内に径5cmの嚢胞像を認めた．しかし，5か月後には縦隔の嚢胞は径2cmに縮小し，新たに膵尾部に径7cmの嚢胞を認めた．開腹手術にて膵尾側切除を行い，同時に食道裂孔を通して縦隔内嚢胞を摘出した．本邦および欧米の35報告例について検討した．非手術症例の4例中2例が死亡，2例が自然消失している．手術療法では，縦隔内嚢胞が腹腔内嚢胞と交通のある症例に対しては腹腔内嚢胞のドレナージ手術が行われており，交通のない症例では縦隔内嚢胞の外瘻術または摘出術が行われている．

Key words: mediastinal pancreatic pseudocyst, esophageal hiatus hernia

1. はじめに

縦隔内膵仮性嚢胞は，非常にまれな疾患である．本邦では，自験例を含めて9例，欧米においても26例の報告を渉猟しえたにすぎない．最近，われわれは，食道裂孔ヘルニアに合併し，縦隔内に及んだと思われる膵仮性嚢胞の1症例を経験したので，文献的考察を加え報告する．

2. 症　例

患者：54歳，男性．

主訴：腹痛，左背部痛．

既往歴：34歳時，胃潰瘍のため胃切除術施行（Billroth-II法で再建）．

現病歴：アルコールを時々暴飲することがあり，1984年（患者52歳時）ごろより近医にてアルコール性慢性膵炎と診断されていた．1985年9月，左背部痛が出現し，経口摂取が困難となった．血清アミラーゼ値は456（正常値：100—360）U/Lであった．上部消化管造影にて，下部食道の背側からの著明な圧排像を認めた（**Fig. 1A**）．同年10月のcomputed tomography（以下CT）では，縦隔内下部食道の背側に径5cmの嚢胞像

Fig. 1　Upper gastrointestinal series.
A: Displacement of esophagus was severe (↑), September 1985.
B: Displacement of esophagus had become mild (↑), January 1986.

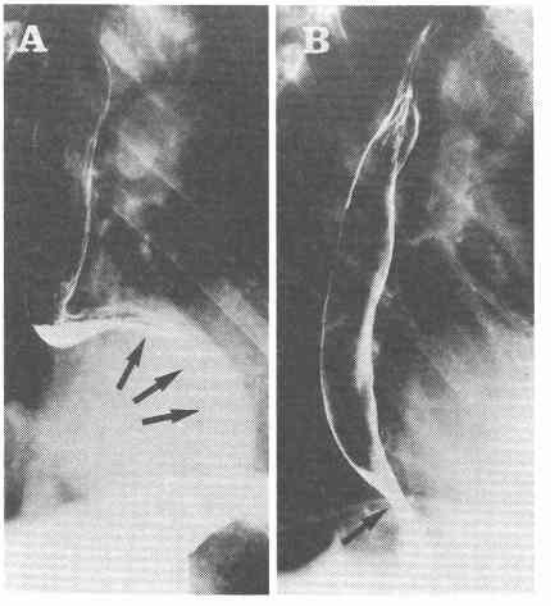

＜1989年12月13日受理＞別刷請求先：宮田　正彦
〒553　大阪市福島区福島1—1—50　大阪大学医学部第1外科

を認めた(**Fig. 2**). 腹腔内には明かな嚢胞像は認められなかった. その後, 内科的治療にて腹痛, 背部痛は軽快し, 経口摂取も可能となった. 翌年1月の上部消化管造影では, 下部食道の圧排像は軽減し(**Fig. 1B**), 食道裂孔ヘルニアの合併をも疑わせた. 血清アミラーゼ値は434U/Lであった. 1986年3月のCT所見上, 縦隔内の嚢胞像は径2cmに縮小したが(**Fig. 3A**), 膵尾部に径7cmの嚢胞像が出現した(**Fig. 3B**). CT上, 両嚢胞像の連続性は認められなかった. 以上の所見より, 膵仮性嚢胞を疑い, 1986年3月20日手術目的で当科へ入院となった.

入院時現症：身長166cm, 体重58kg, 眼瞼結膜貧血なく眼球強膜黄染なし. 心, 肺異常認めず. 心窩部に圧痛を認めた. 左季肋下に三横指大の弾性硬な腫瘤を触知した. 可動性, 波動は認められなかった.

Fig. 2 CT scan of the chest. An arrow shows a 5cm cyst behind the lower esophagus, October 1985.

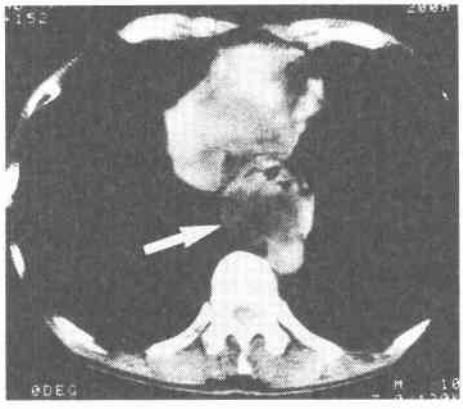

Fig. 3 CT scan, March 1986. A : The mediastinal cyst (↑), 2cm in diameter.
B : The abdominal cyst (↑) in the tail of the pancreas, 7cm in diameter.

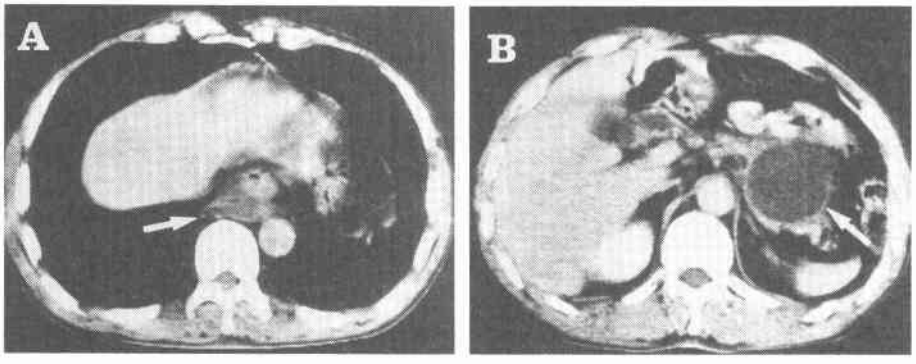

入院時血液検査所見：血清アミラーゼ値126(正常値：21—78) U/Lおよびエラスターゼ I 値610(正常値：81—290) ng/dlと上昇を認める以外, 異常所見を認めなかった.

1986年3月26日, 開腹手術を施行した.

手術所見：上腹部正中切開にて開腹した. 胃切除術の再建法はBillroth-II法(結腸後)により施行されていた. 膵は全体に硬く触知した. 膵尾部に径7cmの嚢胞が存在し, 嚢胞壁は肥厚し, 胃後壁および脾と炎症性に癒着していた. 術中の嚢胞造影にて, 膵管, 他臓器および縦隔内嚢胞への交通は認めなかった. 脾と嚢胞との剝離は極めて困難であったため, 脾とともに膵尾側切除を行い嚢胞を摘出した. 一方, 滑脱型食道裂孔ヘルニアを認めた. ヘルニア嚢は存在しなかった.

Fig. 4 Schema of the operative findings.

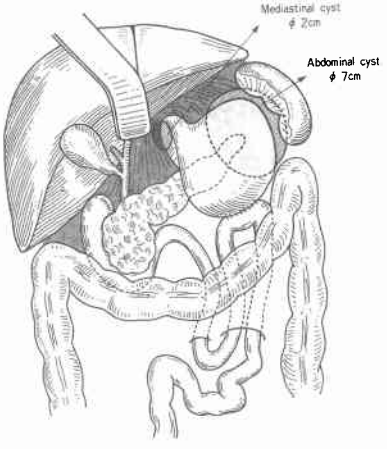

Table 1　35cases of mediastinal pancreatic pseudocyst

	Author		Age	Sex	Symptom			History of pancreatitis	Pleural[II] effusion	Displacement of esophagus on Upper GI	Hiatus[III]	Location[IV] of abdominal cyst	Therapy[V]
					Pain[I]	Dysphagia	Dyspnea						
1	Edlin	(1951)	60y.	♂	A	(−)	(+)	(+)	L	(−)	E	B	Died after conservative therapy
2	Clauss & Wilson	(1958)	41	♂	C, B	(−)	(−)	(−)	(−)	(+)	A	B	E.D.
3	McClintock	(1965)	46	♀	A	(−)	(+)	(+)	B	(+)	A	T	C.G.
4	Laird & Clagett	(1966)	15	♂	C	(−)	(−)	(+)	L	(−)	E	T	D.P.+P.J.
5	Galligan & Willams	(1966)	10	♀	A	(−)	(−)	(−)	(−)	(+)	E	?	C.G.
6	Sybers	(1968)	44	♀	A	(−)	(−)	(−)	L	(−)	E & A	?	Died after E.D.
7	Gee	(1969)	46	♀	C	(−)	(+)	(−)	L	(−)	A	B	D.P.+E.D.
8	Weidmann	(1969)	34	♂	C, A, B	(+)	(+)	(+)	B	(+)	A	T	C.G.
9	Reynes & Love	(1969)	33	♂	A	(−)	(−)	(−)	(−)	(+)	E	B	C.G.→recurreuce
10	Jaffe[1]	(1972)	48	♀	A	(+)	(−)	(+)	(−)	(+)	E	T	E.D.→recurreuce→C.J.
11			42	♂	C	(−)	(+)	(+)	L	(−)	E	T	E.D.→recurrence→C.J.
12			48	♂	(−)	(+)	(−)	(+)	L	(+)	D	B & T	C.G.
13	Anderson	(1973)	19	♀	(−)	(−)	(+)	(+)	L	(−)	A	B	D.P.+P.J.
14	Christensen	(1975)	61	♂	C	(−)	(+)	(+)	B	(−)	E	?	C.J.
15	Kirchner[2]	(1977)	10m.	♀	(−)	(−)	(+)	(−)	B	(−)	M	?	C.J.
16			73y.	♀	C	(−)	(+)	(−)	B	(+)	E	T	C.G.
17	Gooding	(1977)	51	♂	C, A	(−)	(−)	(−)	L	(+)	E	B & T	C.G.
18	Mallard	(1977)	10m.	?	(−)	(−)	(+)	(−)	L	(−)	D	H	C.J.
19	Asokan	(1977)	43y.	♂	C, A	(−)	(+)	(+)	L	(+)	E	T	Puncture
20	Leechawengwong	(1979)	39	♂	A	(−)	(−)	(+)	(−)	(−)	?	B & T	Disappeared spontaneously
21	Heiss	(1979)	43	♂	C, A, B	(−)	(+)	(+)	R	(?)	D	H	D.P.+C.G.
22	Owens	(1980)	27	♂	(−)	(+)	(−)	(+)	(−)	(−)	?	H	C.G.
23	McCarthy[3]	(1982)	49	♂	rt S	(−)	(+)	(+)	R	(?)	A	B & T	Died after conservative therapy
24	Ball & Clark[4]	(1982)	40	♀	A	(+)	(−)	(+)	(−)	(+)	E	T	C.J.
25	Rodan[5]	(1983)	44	♂	(−)	(−)	(−)	(−)	L	(+)	?	H	E.D.
26	Standaert[6]	(1983)	5	♀	A	(−)	(−)	(−)	R	(?)	D	T	D.P.
27	Satake	(1978)	42	♂	(−)	(−)	(+)	(?)	R	(?)	?	?	Disappeared spontaneously
28	Kasajima	(1981)	38	♂	C, B	(−)	(+)	(?)	B	(?)	E	?	D.P.
29	Tada[7]	(1981)	40	♂	A	(−)	(−)	(+)	(−)	(?)	E	T	E.D.
30	Fukushima[8]	(1982)	45	♂	A, B	(+)	(−)	(+)	(−)	(+)	A	B	C.J.
31	Orita[9]	(1985)	48	♂	B	(−)	(+)	(−)	R	(?)	?	T	C.G.+E.D. of madiastinal cyst
32			41	♂	A, B	(+)	(−)	(−)	(−)	(+)	?	U	C.J.
33	Matsumoto[10]	(1985)	63	♂	(−)	(+)	(−)	(+)	(−)	(+)	E	T	D.P.
34	Akimoto[11]	(1985)	75	♂	(−)	(−)	(−)	(+)	(−)	(?)	?	T	C.G.
35	Our case	(1986)	54	♂	A, B	(+)	(−)	(+)	(−)	(+)	E	T	D.P.+Extirpation of mediastinal cyst

I) A-Abdominal pain, B-Back pain, C-Chest pain, rt S-Right shoulder pain.
II) L-Left pleural effusion, R-Right pleural effusion, B-Bilateral pleural effusion.
III) E-Esophageal hiatus, A-Aortic hiatus, D-Diaphragm, M-Morgagni hiatus.
IV) B-Body of pancreas, T-Tail of pancreas, H-Head of pancreas, U-Upper lesion of pancreas.
V) E.D.-External drainage, C.G.-Cystogastrostomy, C.J.-Cystojejunostomy, D.P.-Distal pancreatectomy, P.J.-Pancreaticojejunostomy.

Fig. 5 Extirpated mediastinal pseudocyst.

縦隔内下部食道の背側に接して径2cmの嚢胞を認めた．膵への交通は認められなかった．縦隔内嚢胞を摘出後，食道裂孔ヘルニアを修復した（**Fig. 4**）．

摘出標本所見：腹腔内嚢胞の内容液は，淡緑褐色で容量200mlであり，アミラーゼ値は120,000U/Lであった．縦隔内嚢胞の内容液は，褐色，漿液性であった（**Fig. 5**）．しかし，アミラーゼ値の測定は施行しえなかった．

組織学的所見：嚢胞壁は，膵尾部，縦隔のいずれの嚢胞も硝子化した線維組織よりなり，被覆上皮は認められなかった．嚢胞壁には中等度のリンパ球，泡沫状の細胞質をもつ組織球，好酸球の浸潤が認められた．浸潤細胞は，縦隔の嚢胞では組織球優位で，一部に黄色肉芽腫様像を示し，膵尾部の嚢胞ではリンパ球優位で好酸球の浸潤を混じていた．また，膵尾部の嚢胞の壁内には線維組織内にランゲルハンス島が散見された．頭側非嚢胞部膵では中等度から高度の線維化が認められ慢性膵炎の像を示していた．

3. 考　察

これまで報告された縦隔内膵仮性嚢胞35例を一覧表として**Table 1**に示した．膵炎の既往が明らかであったものは，35例中20例（57%）であった．主訴として疼痛が26例（74%）と最も多く，その他，呼吸困難が16例（46%）に，嚥下困難が9例（26%）認められた．

画像診断上，縦隔内腫瘤陰影を認めたものは29例（83%）であり，上部消化管造影での食道圧排像は16例（46%）に認められた．胸水の合併例は22例（63%）であり，膵仮性嚢胞の1.33—47%に胸水を認めたとする報告[12]に比べ縦隔内膵仮性嚢胞症例の胸水の合併頻度が高い．

縦隔への進展経路は，食道裂孔および大動脈裂孔を介するものが多く，それぞれ16例，8例であった．その他，経横隔膜3例，Morgagni孔1例の報告がある．腹腔内嚢胞の存在が明らかにされている29例中膵体部あるいは膵尾部より発生したものが24例，膵頭部よりが4例，膵上部1例であった．縦隔内膵仮性嚢胞が腹腔内仮性嚢胞と交通を有する症例は記載のある28例中25例（89%）であった．

縦隔内膵仮性嚢胞の自然消失が2例報告されている．保存療法を施行された4例中2例が死亡している．外科治療が30例に行われている．縦隔内嚢胞と腹腔内嚢胞に交通がある症例に対しては腹腔内嚢胞のドレナージ手術が22例（88%）に行われている．外瘻術は6例中，死亡1例，再発2例を数えている．外瘻術後の再発率が高い理由の1つは術中嚢胞造影などにても確認できない膵管との交通が残存している可能性があるためと考えられる．一方，内瘻術施行18例中1例に再発が見られた．嚢胞間に交通を認めない症例においては，両者に対して外科的処置が加えられている．一般に，縦隔内嚢胞に対し内瘻術は困難であり，1985年織田ら[9]は，腹腔内嚢胞に嚢胞胃吻合，縦隔内嚢胞に経胸的外瘻術を行い，4年間再発を認めていない症例を報告している．われわれは，原則的に膵嚢胞に対し可能なかぎり積極的に摘出する方針をとっている．自験例では開腹操作のみで腹腔内嚢胞ならびに縦隔内嚢胞を摘出しえた．

本症例の縦隔内嚢胞内容液のアミラーゼ値の測定が施行できず，膵仮性嚢胞であることの証拠の1つを欠いている．しかしながら，肉眼的に腹腔内膵仮性嚢胞と同一内容であったこと，膵炎増悪時に縦隔内嚢胞が出現し，膵炎の軽快とともに縮小したこと，腹腔内にも膵仮性嚢胞が存在したこと，縦隔内嚢胞の組織所見が炎症像であったこと，ならびに，縦隔内膵仮性嚢胞報告例と症状，X線像が酷似することより縦隔内膵仮性嚢胞と診断した．両嚢胞に連続性が認められず，画像診断上発生時期が異なっていた．これらの点を勘案し，縦隔内膵仮性嚢胞が退縮する経過中に腹腔内仮性嚢胞が新たに発生したと推察される．

文　献

1) Jaffe BM, Ferguson TB, Holtz S et al: Mediastinal pancreatic pseudocysts. Am J Surg 124：600—606, 1972
2) Kirchner SG, Heller RM, Smith CW: Pancreatic pseudocyst of the mediastinum. Radiology 123：37—42, 1977
3) McCarthy S, Bookbinder M, Blumenfeld J et

al: Mediastinal pseudocyst. J Clin Gastroenterol 4：45—48, 1982
4) Ball JB Jr, Clark RA: CT of mediastinal pancreatic fluid collections. Comput Radiol 6：295—300, 1982
5) Rodan BA, Gocke TM, Bean WJ et al: Mediastinal pancreatic pseudocyst. South Med J 76：262—263, 1983
6) Standaert L, Verstappen G, Malbrain H et al: Hemorrhagic pleural effusion and mediastinal mass: Presenting symptoms in a child with pseudocyst of the pancreas. J Pediatr Gastroenterol 2：329—331, 1983
7) 多田信平：縦隔—腰筋内膵偽嚢胞．臨放線　26：809—810, 1981
8) 福嶋弘道，早田正典，本田昇司ほか：後縦隔内に進展して食道狭窄をきたした膵仮性嚢胞の1例．Gastroenterol Endosc 24：276—281, 1982
9) 織田耕三，山本正博，奥村修一ほか：縦隔内膵仮性嚢胞の2症例と本邦報告例の検討．日臨外医会誌 46：605—612, 1985
10) 松本滋彦，天野富薫，鈴木　章ほか：縦隔へおよんだ巨大な膵偽嚢胞の1例．神奈川医会誌　12：53, 1985
11) 明元克司，宮崎幹也，川上義孝ほか：縦隔内仮性嚢胞の1例．日消病会誌　82：1621, 1985
12) Prabhaker KN, Horton DA, Bennett DJ et al: Pseudocyst of the pancreas associated with hydrothorax. J Thorac Cardiovasc Surg 61：885—890, 1971

Mediastinal Pancreatic Pseudocyst Associated with Esophageal Hiatus Hernia: Report of a Case

Taihei Koh, Masahiko Miyata, Noritsugu Ogawa, Masaaki Izukura, Masahiro Nakamura, Toru Kitagawa, Tokio Yamaguchi, Kazuyasu Nakao and Yasunaru Kawashima
The First Department of Surgery, Osaka University Medical School

We report a case of mediastinal pancreatic pseudocyst associated with esophageal hiatus hernia. The patient, a 54-year-old man who had a history of chronic pancreatitis, complained of epigastralgia and back pain. A gastrointestinal series showed displacement of the lower esophagus. Computed tomography revealed a 5 cm cyst behind the lower esophagus. Five months later, the mediastinal cyst had decreased in size to 2 cm in diameter and a new 7 cm cystic mass appeared at the tail of the pancreas. Distal pancreatectomy and extirpation of the mediastinal cyst through the esophageal hiatus hernia were performed. Thirty-five cases reported mediastinal pancreatic psuedocysts world-wide were reviewed. When there was communication between the mediastinal and abdominal cysts, the abdominal cyst was drained. But when there was no communication, external drainage or extirpation of the mediastinal cyst was performed.

Reprint requests: Masahiko Miyata　The First Department of Surgery, Osaka University Medical School
1-1-50 Fukushima, Fukushima-ku, Osaka, 553 JAPAN