日消外会誌　23（4）：919～923，1990年

膵実質浸潤を示した粘液産生膵癌の1例

紀南病院外科
町支　秀樹　　倉田　　稔　　須崎　　真　　酒井　秀精

粘液産生膵癌は一般に予後良好とされているが，膵実質に浸潤した症例では再発率も高い．最近，われわれは術後3年6か月目に死亡した粘液産生膵癌の1例を経験したので報告するとともに本邦報告例45例を集計し若干の考察を加えた．症例は59歳男性，左上腹部痛および背部痛を主訴に来院．超音波検査所見，computed tomography 検査所見，内視鏡的逆行性膵胆管造影所見にて膵体部癌を疑い，膵全摘術を施行．術中，膵管造影時に膵管より多量の粘液の流出を認め，粘液産生膵癌と診断した．病理組織所見では乳頭状腺癌で一部膵実質浸潤を認めた．術後経過は良好で退院後，外来にて経過観察中，腫瘍マーカーの著明な上昇を認め精査のために再入院．入院後，呼吸困難の出現，増悪を認め死亡した．本邦報告例中，膵実質浸潤例は39例中16例（41.0%）でこの16例中4例（25.0%）が転移死亡し，非実質浸潤例では転移死亡はなく，膵実質浸潤が本症の予後不良因子の一つと考えられた．

Key words: mucin-producing pancreatic cancer, invasion of the pancreatic parenchyma, papillary adenocarcinoma of the pancreas cancer

はじめに

粘液産生膵癌は，1982年大橋ら[1]により命名，報告されて以来，内視鏡的逆行性膵胆管造影（endoscopic retrograde cholangiopancreatography：以下ERCP）による特異な乳頭所見と膵管像を示す比較的予後良好な膵癌として注目されている[2)3)]．しかるに，予後良好とされる粘液産生膵癌でもいったん膵実質に浸潤した症例では通常の膵管癌と同様に，予後は不良である[4)~6)]．今回，われわれは術後3年6か月目に死亡した粘液産生膵癌の1例を経験したので若干の文献的考察を加えて報告する．

I．症　　例

症例：59歳，男性．

主訴：左上腹部痛および背部痛．

家族歴：父親が肺結核．

既往歴：昭和50年より糖尿病にて加療．

現病歴：入院10日前より左上腹部痛および背部痛を来し，昭和59年11月29日当院内科入院．

入院時現症：体格中等度，栄養良好．黄疸，貧血はなく，腹部は平坦，軟で，左上腹部に圧痛を認めたが，肝，脾，腫瘤，表在リンパ節は触知しなかった．

＜1989年11月8日受理＞別刷請求先：町支　秀樹
〒519-52　三重県南牟婁郡御浜町阿田和4750　紀南病院外科

入院時検査成績：一般検血には異常なく，血液生化学検査では血中アミラーゼ1385U/lと高値を認め，腫瘍マーカーではcarbohydrate antigen 19-9（以下CA19-9），220U/ml，エラスターゼI，3900ng/mlと高値であったが，carcinoembryonic antigen（以下CEA）は1.3ng/mlと正常であった．50gOGTTでは糖尿病型を呈した．

腹部超音波検査：膵頭部に径1.5cmと拡張した膵管像を認め，体部でこの拡張膵管は途絶していた（**Fig. 1**）．

腹部computed tomography（以下CT）検査：膵頭部及び膵尾部に主膵管の拡張を認め，膵体部に境界不鮮明なhigh densityの腫瘤像を認めた（**Fig. 2**）．

腹部血管造影所見：背側膵動脈分枝の圧排像を認めたが，tumor stainやencasement像は認めなかった（**Fig. 3**）．

ERCP所見：乳頭観察では乳頭の腫大や乳頭口の開大および粘液の排出は認められなかった．造影所見では主膵管は拡張し体部にて途絶虫喰い像を呈した（**Fig. 4**）．

以上より膵体部癌の疑いで，12月24日外科転科し，昭和60年1月17日，手術を施行した．

手術所見：開腹すると，膵体部の鶏卵大，弾性軟の腫瘤と膵体尾部実質の硬化を認めた．膵尾部よりの膵

Fig. 1 Ultrasonographic findings. Dilatation of the main pancreatic duct was demonstrated at the head of the pancreas (arrows).

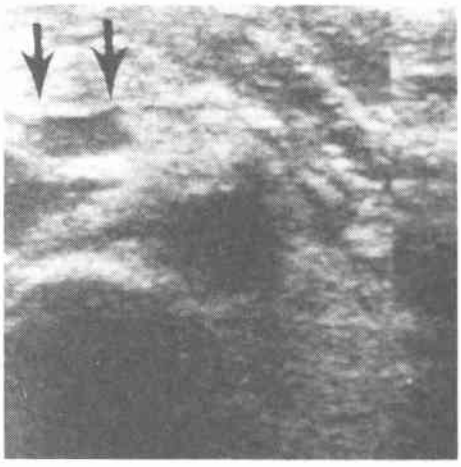

Fig. 2 Computed tomographic findings. Marked dilatation of the main pancreatic duct at the head and tail of the pancreas were demonstratde (arrows) and high density area was seen between them.

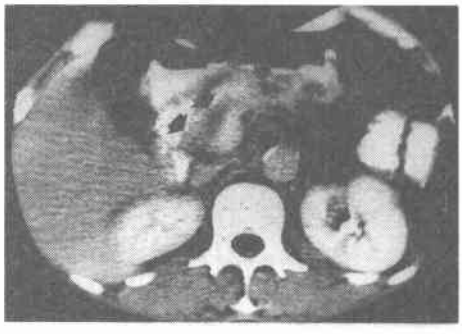

Fig. 3 Selective celiac angiographic findings. Displacement of the dorsal pancreatic artery branch was demonstrated (arrows).

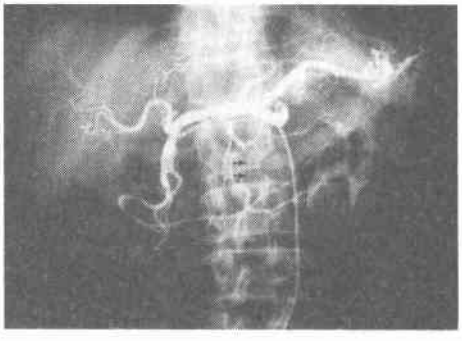

Fig. 4 ERCP findings: Dilatation of the main pancreatic duct at the head of the pancreas, and the filling defect (arrows) were demonstrated. Common bile duct was not dilated.

Fig. 5 Resected specimen: Papillary projection in the dilated main pancreatic duct was seen.

管穿刺にて粘液を認め，造影は粘液のために不良であった．腫瘍が比較的大きく，膵実質の硬化も強いことから膵全摘術を施行した．膵液細胞診はclassVであった．

摘出標本所見：膵管は著明に拡張しており体部を中心に膵管内に乳頭状に増殖した腫瘤を認めた（**Fig. 5**）．

病理組織所見：腫瘍部のルーペ像では主膵管および矢印の膵管分枝に乳頭状に増殖した腫瘍細胞を認め，組織型は乳頭状腺癌であった（**Fig. 6a**）．大部分は主膵管，膵管分枝内に乳頭状に増殖していたが，一部に

Fig. 6 Histlogical findings. a. Lupe view, Marked dilatation of the main pancreatic duct and intraductal papillary growth of the cancer cells were demonstrated.

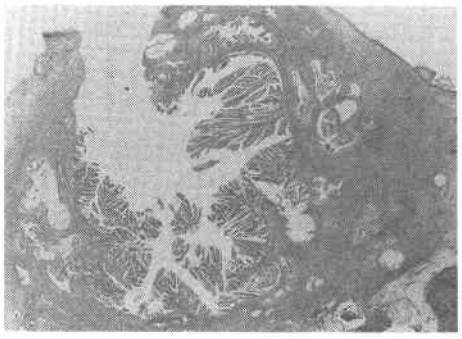

Fig. 6b. (HE×400) Papillary adenocarcinoma with slight invasion of the pancreatic parenchyma.

基底膜を破壊し，膵実質内に浸潤を認めた(**Fig. 6b**). また，PAS染色では豊富な粘液の産生を認めた(**Fig. 6c**). 膵癌取扱い規約[7]によるとINFα, ly0, v0, d(+), s0, rp0, ch0, du0, pv0, a0, plx (−), ew (−), n0であった.

術後経過は良好で術前高値を示したCA19-9は37U/mlと正常化し昭和60年3月13日に退院した. 外来にて経過観察し，糖尿病のコントロールのための入退院を繰り返したが，昭和63年2月頃よりCA19-9 1000U/ml以上，CEA 6.3ng/mlと高値を示し腹部CT検査，腹部超音波検査等で腹腔内転移の検索を行ったが所見なく精査のため昭和63年6月13日，5度目の入院となった. 入院後，呼吸困難が出現し，胸部X線所見にて，肺門より末梢に放射する索状陰影を認め(**Fig. 7**)，抗生剤の投与を行うも改善せず，呼吸困難が増強し，同年7月31日，術後3年6か月目に死亡した. 剖検は家族の同意が得られず，施行されなかったが，腫瘍マーカーの著しい上昇および臨床所見ならびにretrospectiveに検討した胸部X線所見などより癌性リンパ管症型の肺転移が強く疑われた.

Fig. 6c. (PAS×400) A rich mucus production was demonstrated.

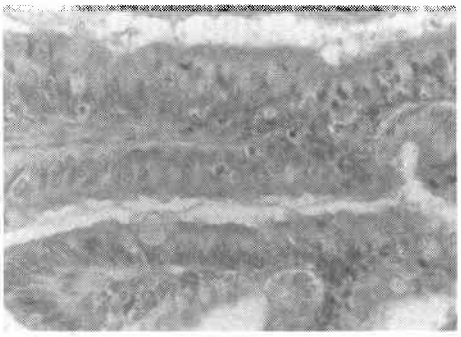

Fig. 7 Chest rentogenogram after readmission: Restiform shadow radiating from hilus pulmonis was demonstrated.

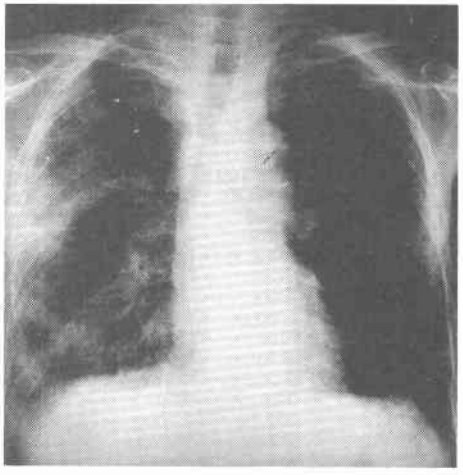

II. 考　察

近年，膵癌は増加傾向にあり，わが国の年間癌死亡率の第4位を占めているが，診断，治療手技の進歩にもかかわらず，その予後は不良である. その中で，粘液産生膵癌は治療効果の期待できる膵癌として注目さ

れている．今回，われわれは粘液産生膵癌の臨床像および予後を明らかにする目的で，1982年の大橋らの報告[1]以来，紙上発表された45例に自験例1例を加えて検討を行った[8)~35)]．年齢は36歳から84歳，平均62.8歳．性別は男性32例（69.6%），女性14例（30.4%）と60歳台の男性に多く一般の膵癌と同様の傾向を示した．症状では腹痛および背部痛が44例中31例で全体の70.5%に疼痛を認め，次いで黄疸8例，全身倦怠感5例，上腹部腫瘤3例であった．検査成績では血中アミラーゼ値の上昇が45例中18例（40.0%），CA19-9の上昇が27例中15例（55.6%），エラスターゼIの上昇が17例中8例（47.0%），糖負荷試験で糖尿病型を示したものが32例中15例（46.9%）と高頻度にみられ，また膵液細胞診でclass III以上を示すものが，20例中14例（70.0%）であり粘液性膵液が鬱滞するために生じる随伴性膵炎や糖尿病，腫瘍マーカー，膵液細胞診が診断の手がかりになるものと思われた．画像診断ではERCP，腹部超音波検査，腹部CT検査，腹部血管造影が主として行われており，ERCPでは十二指腸乳頭の腫大，乳頭口開大，粘液の流出，また，その造影所見での膵管拡張，粘液塊による陰影欠損は本症に最も特徴的とされている[6)13)]．その頻度は乳頭の腫大は40例中30例（75.0%），乳頭口開大は42例中34例（81.0%），粘液の流出は40例中31例（77.5%），造影所見では膵管拡張は38例中35例（92.1%），陰影欠損は33例中29例（87.9%）と高頻度である．腹部超音波検査，腹部CT検査では膵管拡張や腫瘤の描出に優れており，腹部超音波検査では膵管拡張は38例中26例（68.4%），腫瘤描出は38例中22例（57.9%），腹部CT検査ではおのおの43例中27例（62.8%），43例中30例（69.8%）の頻度である．腹部血管造影検査では膵血管の圧排所見を35例中14例（40.0%）と約半数に認めたが，診断的価値には乏しい．腫瘍占拠部位では膵頭部が40例中23例（57.5%）と最も多く，以下体部7例（17.5%）頭部体部4例（10.0%）と続いている．治療では40例中37例（92.5%）が開腹術を施行され，その手術術式は膵全摘術37例中15例（40.5%）膵頭十二指腸切除術13例（35.1%）とやや膵全摘の比率が高い．手術による切除範囲の決定は，触診，術中膵管鏡，切除断端の迅速標本などで判定がなされているが，最近，本症では組織学的に種々の異型度を持つ上皮が散在し，良性と診断される部位でも潜在的に悪性化傾向をもつため，嚢胞状腫瘤形成のみられる部位は可及的に切除することが望ましいとの報告があり[35)]今後の検討が必要と思われる．病理組織学的検査では乳頭状腺癌と乳頭状腺管癌が大部分で，高分化腺癌と記載されたものを含めると38例中33例（86.8%）を占め，その他，粘液（結節）癌4例（10.5%），粘液性嚢胞腺癌1例（2.6%）であった．膵実質浸潤と予後の関係を検討してみると，膵実質浸潤例は39例中16例（41.0%）でこの16例中4例（25.0%）が転移死亡しており，非実質浸潤例では転移死亡が認められていない．実質浸潤例には術後合併症による死亡や短期間の生存例が多数含まれており，長期観察ではこの比率はさらに増加するものと思われる．

なお，本論文の要旨は第227回東海外科学会総会において発表した．

文　献

1) 大橋計彦，村上義央，丸山雅一ほか：粘液産生膵癌の4例―特異な乳頭所見を中心として―．Prog Dig Endosc 20：348―351，1982
2) 村上義史，大橋計彦，竹腰隆男ほか：粘液産生膵癌の術前・術後のERCP所見．Prog Dig Endosc 23：338―341，1983
3) 高木國夫，大橋一郎，太田博俊ほか：予後の良い膵癌．胃と腸　19：1193―1205，1984
4) 二村雄次，早川直和，神谷順一ほか：粘液産生膵癌の進展様式と外科治療．胆と膵　7：747―753，1986
5) 大橋計彦，村上義史，竹腰隆男ほか：粘液産生膵腫瘍の特徴．診断と治療　11：2633―2636，1987
6) 二村雄次，早川直和，神谷順一ほか：粘液産生膵腫瘍―治療と予後．消化器科　7：571―580，1987
7) 日本膵臓病学会編：膵癌取扱い規約．（第3版），金原出版，東京，1986
8) 藤岡利生，松永研一，寺尾英夫ほか：特異な十二指腸乳頭所見を呈した粘液産生膵癌の2例．Gastroenterol Endosc 26：1551―1557，1984
9) 鍬先清一郎，江里口直文，内藤寿則ほか：胃および十二指腸にfiatelを有した粘液産生膵癌の1例．胆と膵　5：1447―1451，1984
10) 高山哲夫，加藤勝大，佐野　博ほか：粘液産生膵腫瘍の2例．胆と膵　5：229―234，1984
11) 大平基之，山野三紀，村上雅則ほか：膵石を合併した粘液産生膵癌の1例．Gastroenterol Endosc 27：2027―2034，1985
12) 臼井裕子，友田　純，渡辺明治ほか：粘液産生膵癌の1手術例．日消病会誌　82：685―690，1985
13) 大橋計彦，村上義史，竹腰隆男ほか：粘液産生膵癌．胃と腸　21：755―766，1986
14) 浅井雅則，二村雄次，早川直和ほか：術中膵管検査が有用であった粘液産生膵癌の1例．日消外会誌　19：1670―1673，1986
15) 高尾俊弘，藤井千秋，菊池武志ほか：特異なVater乳頭所見，膵管像を示し，特異な経過をとった粘液

産生膵癌の1症例．胆と膵 7：93—98，1986
16）須山正文，有山 襄，小川 薫ほか：いわゆる粘液産生膵癌の臨床像と診断．胆と膵 7：739—745，1986
17）世古口務，水本龍二，市川はるみ ほか：主膵管のび漫性嚢胞状拡張を呈した粘液産生膵癌の1例．胆と膵 7：763—768，1986
18）宮川秀一，堀口祐爾，三浦 馥ほか：独立した二分枝に多発した粘液産生膵癌の1例．胆と膵 7：803—809，1986
19）水上泰延，長嶋孝昌，古田 環ほか：粘液産生膵癌の1切除例．胆と膵 7：811—815，1986
20）石川 治，石黒信吾，大東弘明ほか：主膵管のび漫性嚢胞状拡張を呈した粘液産生膵癌の1例．胆と膵 7：769—773，1986
21）春日井邦夫，早川富博，宮治 眞ほか：膵管非癒合例にみられた粘液産生膵癌の1例．日消病会誌 84：2413—2417，1987
22）杉山恵一，中野 哲，武田 功ほか："いわゆる"粘液産生膵癌4例の臨床的研究．膵臓 2：1—8，1987
23）長田 功，西城 寛，安斉光昭ほか：膵嚢胞性腫瘍の2例—膵嚢胞腺癌といわゆる"粘液産生膵癌"の比較—．Oncologia 20：114—119，1987
24）尾川美弥子，棚橋 忍，松田雅文ほか：粘液産生膵癌の1剖検例．癌の臨 33：969—974，1987
25）安田秀喜，高田忠敬，内山勝弘ほか：粘液産生膵癌—画像診断されみた存在診断から確診まで—．腹部画像診断 7：405—409，1987
26）伊藤正樹，古川善也，江盛圭史ほか：Pancreas Divisumの背側膵管より発生した粘液産生膵癌の1例．腹部画像診断 7：507—510，1987
27）山川 真，宮川秀一，堀口祐爾ほか：粘液塊により経過中膵管像に変化を認めた粘液産生膵癌の1例．腹部画像診断 7：369—375，1987
28）山碕芳生，五嶋博道，苔原 登ほか：主膵管全域に嚢胞状拡張を示したいわゆる粘液産生膵癌に対する膵全摘の1例．臨外 42：261—265，1987
29）内藤裕二，堀田忠広，岩本一秀ほか：いわゆる粘液産生膵癌の1切除例．京都府医大誌 97：221—229，1988
30）山本晋一郎，和田あゆみ，斉藤逸郎ほか：粘液産生膵癌の1例と本邦報告29例の臨床的検討．膵臓 3：33—39，1988
31）久我貴之，善甫宣哉，守田信義ほか：十二指腸に穿通した粘液産生膵癌の1例．胆と膵 9(臨増)：567—571，1988
32）辻 一弥，木下 平，尾崎秀雄ほか：粘液産生膵癌の1手術例．日消外会誌 21：2627—2630，1988
33）鈴山博司，咲田雅一，間島 進ほか：膵尾部に発生したいわゆる粘液産生膵癌の1例．日消外会誌 21：2631—2634，1988
34）大瀧正夫，堀口祐爾，北野 徹ほか：粘液産生膵腫瘍における免疫組織学的検討．膵臓 3：56—59，1988
35）松野正紀，網倉克己，葵日 新ほか：粘液産生膵癌の1例．胆と膵 9：1549—1556，1988

A Case of Mucin-Producing Pancreatic Cancer with Invasion of the Pancreatc Parenchyma

Hideki Machishi, Minoru Kurata, Makoto Suzaki and Hideaki Sakai
Department of Surgery, Kinan Hospital

So-called mucin-producing pancreatic cancer is a new clinical entity that has been detected in Japn. It is of special interest that this disease has a better prognosis than ordinary pancreatic cancer. We report on a patient with mucin-producing pancreatic cancer, and in addition provide a clinical analysis of 45 cases previously reported in Japan. A 59-year-old man was admitted to our hospital with pain in the left upper quadrant of the abdomen and in the back. US, CT and ERCP findngs revealed a possible tumor of the body of the pancreas, and total pancreatectomy was subsequently performed. The pathological diagnosis on the resected specimen was papillary adenocarcinoma with slight invasion of the pancreatic parencyma. The patient had no signs of recurrence for almost 3 years after the operation. Then marked elevation of tumor markers was seen at a regular check up. He was readmitted to our hospital for evaluation, but he died of progressive dyspnea 1 month after readmssion. His postoperavie course lasted 3 years and 6 months. According to our review of past cases, the tumors in 16 of 39 patients (41.0%) showed invasion of the pancreatic parenchyma, and 4 of these 16 patients (25.0%) died of metastases. However, there were no deaths in the patients with no invasion. We conclude that tumor invasion of the pancreatic parenchyma is one of the poor prognostic factors in this condition.

Reprint requests: Hideki Machishi Department of Surgery, Kinan Hospital
4750 Atawa, Mihama-cho, Minamimuro-gun, Miel, 519-52 JAPAN