日消外会誌　23（4）：924～928，1990年

副腎皮質癌を合併した大腸腺腫症の1例

金沢大学第2外科
森　和弘　山口　明夫　太田　長義　黒阪　慶幸
石田　哲也　竹川　茂　藪下　和久　西村　元一
小坂　健夫　宮崎　逸夫
福井赤十字病院外科
古谷　正晴　田中　猛夫

大腸腺腫症に副腎皮質癌を合併した1例を経験した．症例は，19歳の男性で主訴は，上腹部痛であった．昭和62年4月右副腎腫瘍の診断で右副腎摘出術が施行され，良性の副腎皮質腺腫と診断された．昭和63年6月副腎腫瘍の腹腔内再発で再手術が施行された．同年7月再々手術目的に当科入院，Gardner症候群および副腎癌肝転移の診断で8月16日開腹手術を施行した．右横隔膜下，尾状葉，右副腎局所の再発巣を切除し，結腸全摘・回腸直腸吻合術を施行した．組織学的検索の結果，副腎癌の腹腔内再発と診断された．患者は術後6か月目に副腎腫瘍再発により死亡した．

大腸腺腫症と副腎癌の合併は，文献上2例の報告をみるのみであり，本例は3例目とおもわれ，きわめてまれであるので，ここに報告した．

Key words: adenomatosis coli, Gardner's syndrome, adrenocortical carcinoma

はじめに

大腸腺腫症にともなう大腸以外の病変については，以前より皮膚の軟部腫瘍と骨腫を特徴とするGardner症候群や脳腫瘍をともなうTurcot症候群などがよく知られている．近年，各種診断技術の進歩や大腸腺腫症の長期生存例の増加にともない，数多くの大腸以外の病変が報告されている．最近，私たちは大腸腺腫症に副腎皮質癌を合併した1例を経験したので報告する．

症　例

患者：19歳，男性．

主訴：上腹部痛．

既往歴：昭和60年虫垂切除．

家族歴：特記すべきことなし．

現病歴：昭和62年2月上腹部痛出現し近医を受診，腹部computed tomography検査（**Fig. 1**）にて右副腎腫瘍と診断され，同年4月右副腎摘出術が施行された．切除標本の組織学的検索の結果，良性の副腎皮質腺腫と診断された（**Fig. 2**）．昭和63年5月心窩部に腫瘤を触れ，精査の結果副腎腫瘍の腹腔内再発ならびに肝転移と診断され同年6月再手術が施行された．開腹所見では膵頭部前面と胃前庭部大弯側に腫瘍を認め，膵前面の腫瘍切除，胃部分切除および腫瘍の浸潤が疑われた横行結腸の部分切除が施行された．切除標本の検索の結果，膵前面の腫瘍は，前回の副腎皮質腺腫と同様の組織像であるが副腎皮質癌の腹腔内再発と診断された（**Fig. 3**）．胃腫瘍は組織学的に線維成分の増生を認めDesmoid腫瘍と診断された（**Fig. 4**）．また，胃粘膜に多発性の過形成性ポリープを認め，横行結腸に

Fig. 1 Abdominal CT: A solid tumor is seen in the upper pole of right kidney.

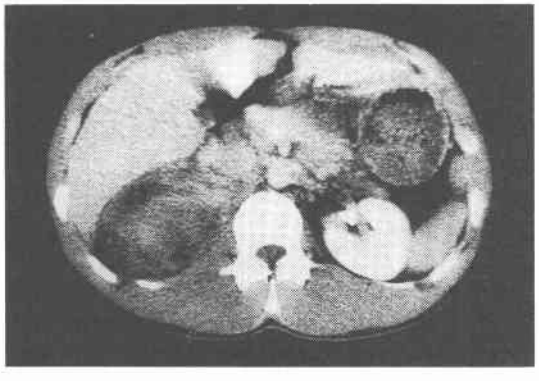

＜1989年12月13日受理＞別刷請求先：森　和弘
〒920　金沢市宝町13－1　金沢大学医学部第2外科

Fig. 2 (A) Macroscopic findings of the resected adrenal tumor.
(B) Histological appearance show the proliferation of the cortical cells and the abscence of mitosis or atypical cells.

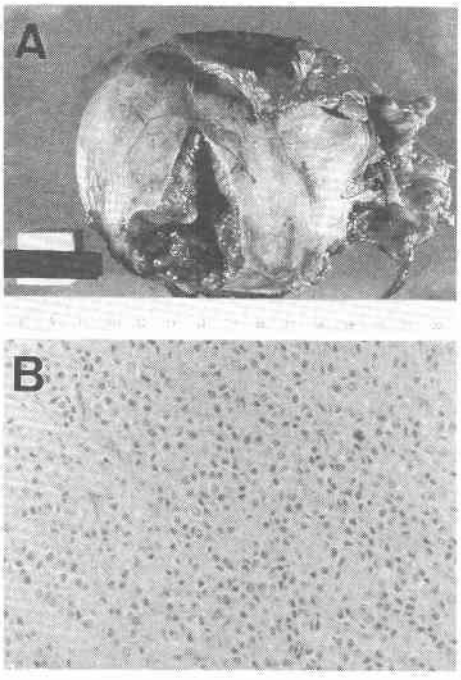

Fig. 3 (A) Macroscopic findings of the relapse tumor in front of the pancreatic head.
(B) Histological appearance showing the same histological feature with the last adrenal tumor.

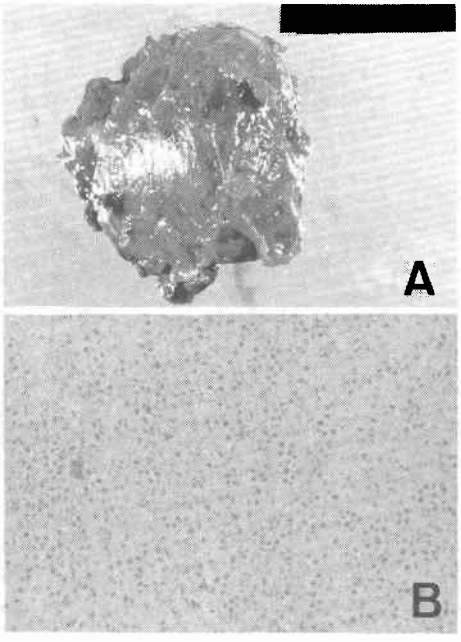

Fig. 4 (A) Gastric desmoid tumor
(B) Gastric multiple polyps

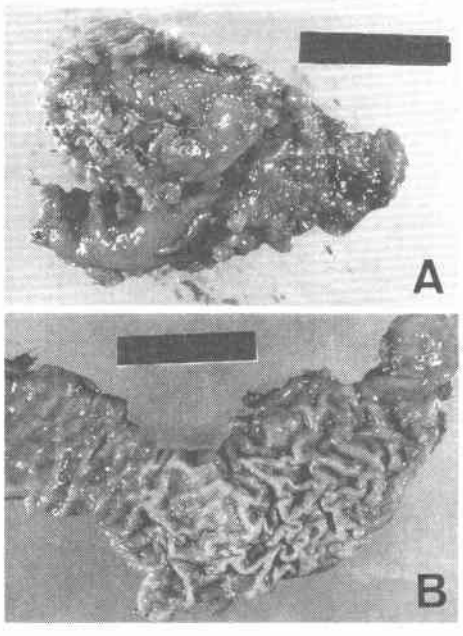

も一部異型性をともなう多発性の腺腫を認めた．昭和63年 7 月29日再々手術目的に当科入院となった．

入院時身体所見：過去 3 回の手術創を認める以外は特記すべき所見はなかった．

入院時検査所見：末梢血液検査，臨床化学検査および内分泌学的検査で異常は認められなかった（**Table 1**）．

下顎骨 X 線像：多発性の骨腫を認めた（**Fig. 5**）

注腸造影：全大腸にわたり多発性ポリープを認めた（**Fig. 5**）．

腹部 CT 検査：肝尾状葉，右横隔膜下，右副腎局所に low density な腫瘤影を認めた（**Fig. 6**）

以上より，Gardner 症候群および副腎癌肝転移の診断で 8 月16日開腹手術を施行した．

手術所見：開腹したところ腹腔内は癒着が著しく線維成分の増生がうかがわれた．まず，右横隔膜下と尾状葉の再発巣を切除した．ついで，右副腎局所の再発巣を切除した．大腸は腹膜反転部より10cm 口側にて切離し結腸全摘・回腸直腸吻合術を施行した．

Fig. 5 (Upper column) Mandibular roentogenogram showing the clusters of small osteomas in the body of the mandible, as indicated by the arrows.
(Lower column) Contrast enema showing the numerous polyps in the colon and the diagnosis was formed as Gardner's syndrome.

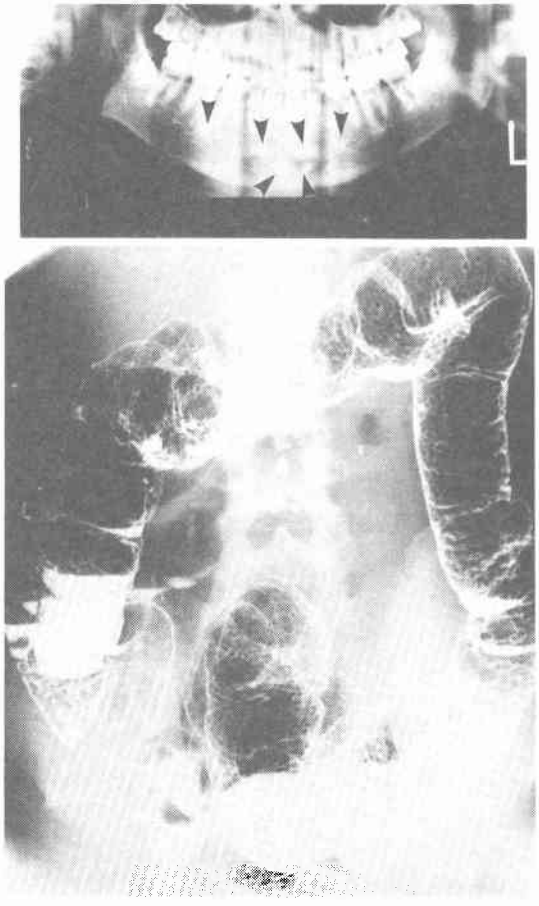

Table 1 Laboratory findings

WBC	7000/mm³	GOT	15 IU/l
RBC	488×10⁴/mm³	GPT	8 IU/l
Hb	13.0 g/dl	LDH	230 IU/l
Ht	39.0 %	ALP	211 IU/l
Plt	28.6×10⁴/mm³	r-GTP	14 IU/l
		BUN	9 mg/dl
AFP	10>ng/dl	Crea	1.1 mg/dl
CEA	1.0>ng/dl	T.P.	6.6 mg/dl
CA19-9	19 U/ml	Alb	3.9 mg/dl
Aldosterone	66.3 pg/ml	Na	142 mEq/l
Adrenaline	0.01≧ng/ml	K	4.9 mEq/l
Noradrenaline	0.18 ng/ml	Cl	105 mEq/l

Fig. 6 Abdominal CT: The relapse tumor is seen in hepatic portal, as indicated by the arrow.

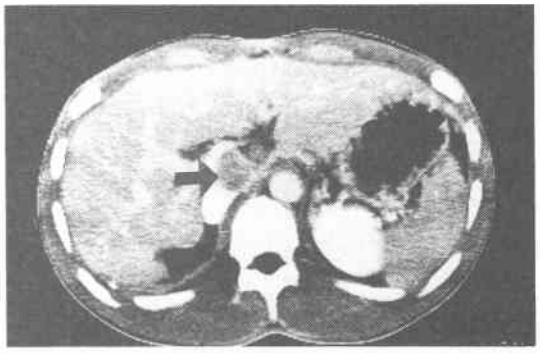

Fig. 7 (A) Surgical specimen of the colon showing numerous polyps.
(B) Histological appearance of the polyps showing tubular adenoma with severe atypism.
(C) Resected specimen of the relapse tumor in hepatic portal.
(D) Histological appearance of the tumor showing the atypical proliferation of the adrenocortical cells.

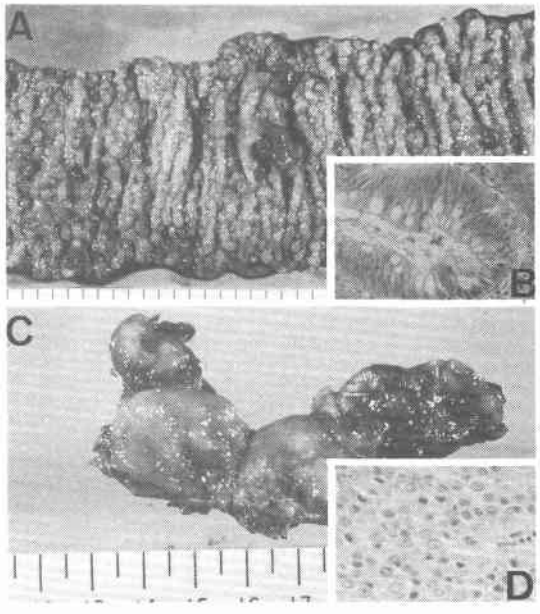

切除標本：全大腸にわたり山田III型IV型のポリープの多発を認めた．組織学的にはほとんどが良性の腺腫で一部粘膜内癌の所見が認められた(**Fig. 7**)．尾状葉，右横隔膜下面および右副腎局所の腫瘍は組織学的にやや異型度が強くみられるものの前回，前々回

の副腎腫瘍と同様の組織像でありまた厚い結合組織の被膜を有し近接臓器との境界も保たれており副腎癌の腹腔内再発と診断された（**Fig. 7**）.

患者は術後6か月目に副腎腫瘍再発により死亡した.

考　察

大腸腺腫症における大腸以外の病変はGardnerら[1]の報告以来これまでに数多く報告されている．それにともない甲状腺，下垂体，副腎などの内分泌臓器における病変の報告も散見されるようになった．Naylorら[2]やPainterら[3]は大腸腺腫症に数多くの内分泌腫瘍の合併例が存在することに注目し多発性内分泌腺腫症Ⅰ型との類似性について考察している．なかでも，副腎腺腫および副腎癌を合併した大腸腺腫症の報告は，Devicら[4]以来自験例も含めこれまでに17例報告されている（**Table 2**）．これら17例の内訳は，副腎腺腫15例で副腎癌は2例である．性別は男性10例，女性5例で腫瘍の発生は右側4例，左側5例で両側発生は4例となっている．手術時や剖検時に偶然発見されたものがほとんどで副腎腫瘍による症状を呈したものは副腎癌合併3例のみであった．17例中13例の死亡が報告されており，このうち進行大腸癌によるものが4例，腹腔内のデスモイド腫瘍や異常な線維成分の増生により死亡したものが5例，副腎癌によるものが3例，死因不明が1例であった．

副腎皮質癌はきわめてまれな疾患で，その頻度は全癌中約0.2%といわれている[6)7)]が，大腸腺腫症における副腎癌合併の報告は2例にすぎない．1967年にMarshallら[5]が17歳の女性例を報告したのが最初で，この例は多発性の脂腺嚢腫と下顎の骨腫および大腸腺腫症をともない臨床的にはクッシング症候群を呈していた．手術時に副腎癌の肝転移および横隔膜への浸潤を認め，術後4か月で死亡している．2例目は1985年にPainterら[3]が報告した28歳の女性例で，14歳時に大腸腺腫症にて大腸全摘術を受け28歳時に副腎癌を指摘され切除術を施行したが8か月後に副腎癌の腹腔内再発および肺転移にて死亡している．

今回報告した1例は大腸腺腫症に合併した副腎癌としては3例目となる．本例は初回手術時病理組織学的に良性の副腎皮質腺腫と診断されたが腹腔内再発を認め臨床的に非機能性の副腎皮質癌と診断されるという特異な経過を示した．

近年，大腸腺腫症に対して大腸全摘・回肛吻合術などの積極的な治療が施行され，最大の問題点であった大腸癌の合併を回避できるようになってきているが，同時に大腸以外の病変による死亡例も数多く報告され

Table 2 Reported cases of adenomatosis coli with adrennal adenoma or adrenal carcinoma

No.	Age	Sex	Clinical Diagnosis	Adrenal Tumor	Location	Reference
1	36	F	Gardner	Ad	?	Devic & Bussy(1912)
2	36	F	Gardner	Ad	left	MacDonald et al.(1967)
3	17	F	Gardner	Ca	left	Marshall et al.(1967)
4	49	M	PC	Ad	left	Das Gupta et al.(1969)
5	34	?	PC	Ad	bilat.	Puig et al.(1969)
6	60	M	PC	Ad	?	Gosserez et al.(1970)
7	39	M	Gardner	Ad	bilat.	Coli et al.(1970)
8	48	F	PC	Ad	bilat.	Ushio et al.(1977)
9	?	?	Gardner	Ad	?	Gherab(1979)
10	30	M	Gardner	Ad	bilat.	Naylor & Gardner(1981)
11	36	M	Gardner	Ad	right	Schneider et al.(1983)
12	55	M	PC	Ad	left	Painter & Jagelman(1985)
13	28	F	PC	Ca	left	Painter & Jagelman(1985)
14	88	M	PC	Ad	?	Maipang et al.(1987)
15	60	M	PC	Ad	right	Herrera-ornelas et al.(1987)
16	42	M	PC	Ad	right	Herrara-ornelas et al.(1987)
17	19	M	Gardner	Ca	right	This case

Clinical diagnosis：Gardner＝Gardner's syndrome
PC　＝familial polyposis coli
Adrenal tumor：Ad＝adrenal adenoma, Ca＝adrenal carcinoma

ている[8]．今後さらに大腸腺腫症における大腸以外の病変の問題は重要なものとなると考えられ，本症に対しては大腸のみならず全身的な検索を術前・術後を通して長期にわたって施行しなければならないと考えられた．

文　献

1) Gardner EJ, Richards RC: Multiple cutaneous and subcutaneous lesions occurring simultaneously with hereditary polyposis and osteomatosis. Am J Hum Genet 5: 139—147, 1953
2) Naylor EW, Gardner EJ: Adrenal adenomas in a patient with Gardner's syndrome. Clin Genet 20: 67—73, 1981
3) Painter TA, Jagelman DG: Adrenal adenoma and adrenal carcinomas in association with hereditary adenomatosis of the colon and rectum. Cancer 55: 2001—2004, 1985
4) Devic A, Bussy M: Un cas de polypose adenomateuse generalisee a tout lintestin. Arch Mal Appar Dig 6: 278—299, 1912
5) Marshall WH, Martin FIR, Mackay IR: Gardner's syndrome with adrenal carcinoma. Aust Ann Med 16: 242—244, 1967
6) Lewinsky BS, Grigor KM, Symingron T: The clinical and pathologic features of "non-hormonal" adrenocortical tumors. Report of twenty new cases and review of the literature. Cancer 33: 778—790, 1974
7) 森　亘：昭和59年度剖検例集載．日本病理剖検集報．日本病理学会編．第27集，1985，p1426—1466
8) Herrera-ornelas L, Elsiah S, Petrelli N et al: Causes of death in patients with familial poliposis coli. Semin Surg Oncol 3: 109—117, 1987

A Case of Adenomatosis Coli Associated with Adrenocortical Carcinoma

Kazuhiro Mori, Akio Yamaguchi, Nagayoshi Oota, Yoshiyuki Kurosaka, Tetsuya Ishida, Shigeru Takegawa, Kazuhisa Yabushita, Gennichi Nishimura, Takeo Kosaka and Itsuo Miyazaki
Department of Surgery II, Kanazawa University, School of Medicine
Masaharu Furutani and Takeo Tanaka
Department of Surgery, Fukui Red Cross Hospital

We experienced a case of adenomatosis coli complicated with adrenocortical carcinoma. The patient was a 19-year-old man with epigastralgia as the chief complaint. In April 1987, right adrenectomy was performed under the diagnosis of a right adrenal tumor, and the diagnosis was established as benign adrenocortical adenoma. In June, a reoperation was performed for intraperitoneal relapse of the right adrenal tumor. In July, the patient was hosptalized for the third operation. On August 16, laparotomy was performed under the diagnosis of Gardner's syndrome and hepatic metastasis of the adrenal carcinoma. Foci of the relapse in the right subdiaphragmatic, caudate lobar and right adrenal local regions were resected and then total colectomy and ileocolostomy were performed. Histological examination confirmed the diagnosis as intraperitoneal relapse of adrenal carcinoma. Six months postoperatively, the patient died of a relapse adrenal carcinoma. The complication of adenomatosis coli by adrenal carcinoma has been reported only twice in the literature. It is so rare that we felt that we should report the present case, which seems to be the third.

Reprint requests: Kazuhiro Mori　The Second Department of Surgery II, Kanazawa University School of Medicine　13-1 Takara-machi, Kanazawa, 920 JAPAN