日消外会誌　23（4）：934～937，1990年

S状結腸切除術を必要としたmyxedema megacolonの1例

きぬ医師会病院外科
足立　信也　　渡辺　宗章　　長田　　明　　尾崎　　梓
筑波大学臨床医学系外科
岩　崎　　洋　治

S状結腸軸捻転で緊急手術を受けた62歳の男性が手術後，四肢に著明な浮腫を認め，長期間，腹部膨満感を自覚していたことがわかった．検査の結果，自己免疫性の甲状腺機能低下症を基礎疾患にもつことがわかり，粘液水腫性巨大結腸症（myxedema megacolon）であると診断した．軸捻転解除後約3か月間．甲状腺ホルモン剤を漸増して投与し，血液中T3，T4は正常値になったが巨大結腸症による麻痺性イレウス状態はむしろ増悪した．このため，S状結腸の拡張は不可逆性のものであると判断し，S状結腸を切除した．切除腸管にはmyxedema megacolonに特徴的な酸性ムコ多糖類の蓄積がみられた．この蓄積は腸管内輪筋下層に著明であり，内輪筋の収縮力低下が病因であるとおもわれた．myxedema megacolonは外科的切除の適応はない疾患とされているが本疾例ではS状結腸切除術を施行し，良好な経過が得られたので報告した．

Key words：myxedema megacolon，hypothyroidism，paralytic ileus

1．はじめに

粘液水腫性巨大結腸症（myxedema megacolon）は甲状腺機能低下症を長期間，放置した場合にみられるまれな疾患である[1]．この疾患に対する治療法は甲状腺ホルモン剤の補充療法であり，外科的切除の適応はないとされている[2)3)]．われわれは著明なS状結腸の拡張が甲状腺ホルモン剤の補充でも改善されない症例に対し，S状結腸切除術を施行し，興味ある病理学的所見と良好な経過を得たので報告する．

2．症　　例

患者：62歳，男性．

主訴：腹部膨満，腹痛，嘔吐．

家族歴：姉がBasedow病．

既往歴：10年くらい前から耳鳴り，難聴が出現し，声が低調になってきた．動作が緩慢になり，四肢に浮腫の消長がみられるようになった．1か月くらい前から食欲低下，四肢の浮腫が続き，階段の昇降が困難になった．

現病歴：腹痛をともなった腹部膨満が増強し，嘔吐も出現して1988年9月18日来院した．

来院後経過：胸部単純X線では著明な心拡大と腸管ガスの増加を認め，腹部単純X線ではガスによる著しい腸管の拡張がみられ，特にS状結腸は直径20cm程に拡張していた．直腸内にはガスが認められず，S状結腸軸捻転と診断した（**Fig. 1**）．血液検査では特に異常を認めず，緊急開腹した．

手術所見：開腹と同時にガスにより著明に拡張したS状結腸が飛び出し，S状結腸は360度軸捻転していた（**Fig. 2**）．捻転を整復し，肛門から脱気後，S状結腸を後腹膜に固定し閉腹した．腸管の蠕動運動は弱いながらも認められた．

手術後経過：手術直後より，四肢の浮腫，聴力低下，嗄声が観察され，心拡大は心嚢液の貯留であることが超音波検査にて確認された．この時点で甲状腺機能低下症を疑い，甲状腺ホルモン剤の投与を開始し，甲状腺機能検査を実施した．

甲状腺機能検査：1988年9月20日の検査値は甲状腺刺激ホルモン（TSH）44.9μU/ml，血中サイロキシン（T4）1.1μg/dl，Free血中サイロキシン（FT4）0.2ng/dl以下，血中トリヨードサイロニン（T3）25ng/dl以下と著しい甲状腺機能低下を示した．従ってこの症例の巨大結腸は粘液水腫性巨大結腸症（myxedema megacolon）であると診断した．その後約3か月，甲状腺ホルモン剤を漸増して投与し，1988年12月26日にはT4 200μg/dayの投与でT3，T4，FT4はほぼ正常

＜1989年12月13日受理＞別刷請求先：足立　信也
〒303　水海道市新井木町13―3　きぬ医師会病院

Fig. 1 X-ray films at the time of admission.
A. Chest x-ray, showing cardiomegaly and dilatation of large intestine.
B. Abdominal x-ray, showing marked dilatation of colon. Small intestine in almost normal.

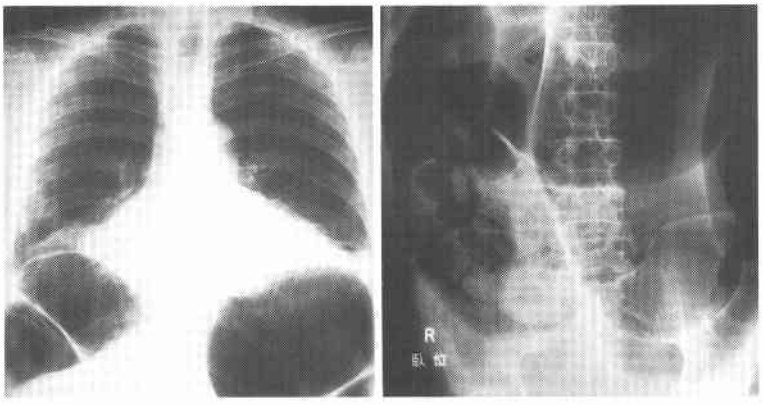

Fig. 2 Photograph at the first operation, demonstrating marked dilatation of sigmoid colon.

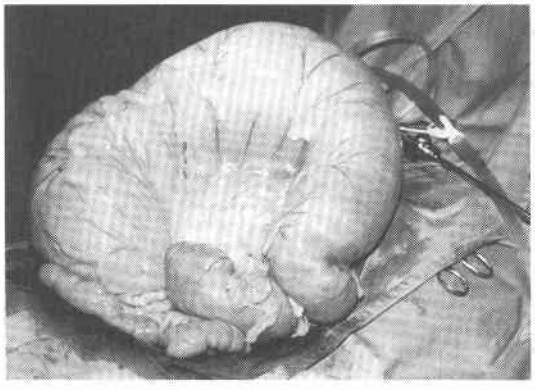

値となった．しかしこの間，腹部膨満感の強いときに施行していた内視鏡的減圧処置の間隔が次第に短くなり，当初は1か月に1度程度であったのが5日に1度必要とするようになった．このため，S状結腸の拡張は不可逆的であると判断し，軸捻転整復後4か月目にS状結腸切除術を施行した．術後経過は順調で現在，T4：150μg/dayの投与で通常の生活に従事している（**Table 1**）．

3．病理組織学的所見

切除標本肉眼所見：S状結腸は固定した状態で幅23cmと著明に拡張しており，腸管壁は拡張した部分でむしろ肥厚し，厚さ6mmであった．

切除標本組織学的所見：腸管壁は著明に肥厚し，粘

Table 1 Thyroid function test

date	TSH μU/ml 0.28-3.42	T4 μg/dl 6.4-13.0	FT4 ng/dl 0.8-2.3	T3 ng/dl 9-180	DRUG μg/day
1988. 9.20	44.9	1.1	0.2↓	25	T3 15
10. 3	76.9	1↓	0.2↓	87	T3 25
10.25	86.0	3.4	0.2		T4 75
11.29	42.9		0.7	49	T4 100
12.13	24.4		0.8	49	T4 125
12.26	19.8	11.8	1.3	65	T4 200
1989. 1. 6	Sigmoid colon resection				
1.17	2.12	15.5	1.4	104	T4 500
1.31	2.81	13.3		97	T4 300
2. 8	1.52	13.8	2.4	90	T4 150
2.16	3.06	10.1	1.7	89	T4 100
5. 2	1.98	9.1	1.6	129	T4 150

TSH：thyroid stimulating hormone　T4：thyroxine
FT4：free thyroxine　T3：triiodothyronine

Fig. 3 Light microscopic appearance of wall of sigmoid colon. Alcian blue stain (×10).Collagen fibers are rough and swollen in the submucosal layer.
Alcian blue positive material deposits in the circurating muscle layer.

膜下層では膠原繊維の粗造化と浮腫がみられる．内輪筋層では下層にいくほど強くAlcian blue陽性の酸性ムコ多糖類の蓄積がみられる．しかし，外縦走筋層には酸性ムコ多糖類の蓄積はみられない(**Fig. 3**)．内輪筋は筋繊維束の不規則な離開が著明であり，筋繊維間は酸性ムコ多糖類で占められ，mast cell，リンパ球の浸潤がみられるとともにわずかながら筋繊維の変性像もみられる(**Fig. 4**)．病変部のAuerbach神経叢は保たれており，酸性ムコ多糖類の蓄積はほとんどみられない(**Fig. 5**)．なお，肛門側の相対的狭小部にはAuerbach, Maissner両神経叢とも認められた．

4. 考　察

Myxedema Megacolonは非常にまれな疾患であり[4)5)]，日本では，われわれの調べた範囲でわずか3例の報告があるにすぎない[6)~8)]．長期間放置された甲状腺機能低下症患者が麻痺性イレウスをきたす原因は現在いまだ完全に解明されていないが，2通りの説がある．1つはBastenie[1)]をはじめとするmucoid material の蓄積を原因とする説で腸管壁，特に粘膜下層と固有筋層にmucoid materialの蓄積が強く，腸管の運動機能低下をきたすとともに神経筋伝達を阻害すると

Fig. 4 Light microscopic appearance of circulating muscle layer of sigmoid colon. Alcian blue stain (×100). Mast cells and lymphocytes infiltration are seen in the circurating muscle layer.

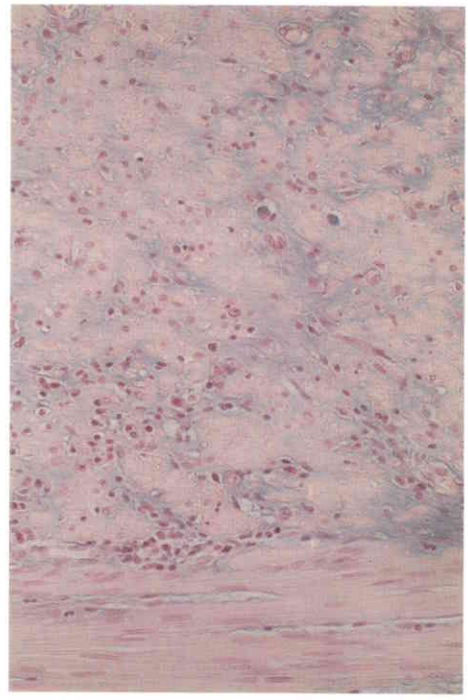

Fig. 5 Light microscopic appearance of Auerbach plexus of sigmoid colon. Alcian blue stain (×100). Normal appearance of Auerbach plexus of sigmoid colon is seen between the muscle layers (arrow).

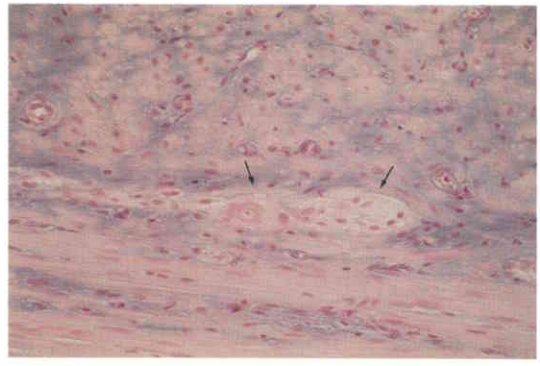

いう説である[9]．他の1つはhypothyroidismにみられるautonomic neuropathyが重篤な状態になったとする神経説である[10]．いずれにせよ，甲状腺機能低下症患者の消化管運動機能低下を長期間放置した場合，腸管の運動機能は甲状腺ホルモン剤やUrecholineに対して反応せず，予後は不良であるとされている[11]．

われわれの症例では組織学的にAuerbach神経叢やその周辺には酸性ムコ多糖類の蓄積はみられず，しかも手術中，弱いながらも蠕動運動が観察されていることから神経筋接合部の開離が腸管麻痺の原因とは思われない．注目される点は粘膜下層の膠原繊維の粗造化と内輪筋の下層に最も酸性ムコ多糖類の蓄積が強くみられ，外縦走筋層には全く蓄積がみられなかった点である．しかも内輪筋下層は細胞浸潤をともなった変性像を呈している．つまり，内輪筋の変性による収縮力低下が麻痺性イレウスの原因と考えられ，このため，微弱な蠕動運動により便塊が遊離腸管であるS状結腸までは運搬されるけれども，固定腸管である直腸への排出が困難となり，S状結腸内への便塊の集積を生じたと考えられる．この固有筋層内の酸性ムコ多糖類の特徴的な蓄積状態を記載した文献は見あたらなかった．われわれは本症例において甲状腺ホルモン剤の投与法をTSHが正常化するまで短期間に増量し，拡張したS状結腸の切除術を早期に施行すべきであったと考えている．

稿を終えるにあたり，病理組織学的所見についてご教示いただいた，筑波メディカルセンター病院病理部の土井幹雄先生に深く感謝致します．

文　献

1) Bastenie PA: Paralytic ileus in severe hypothyroidism. Lancet 1: 413—416, 1946
2) Faulk DL, Anuras S, Christensen J: Chronic intestinal pseudoobstruction Gastroenterology 74: 922—931, 1978
3) Solano FX Jr, Starling RC, Levey GS: Myxedema megacolon. Arch Intern Med 145: 231, 1985
4) Hohl RD, Nixon RK: Myxedema ileus. Arch Intern Med 115: 145—150, 1965
5) Burrell M, Cronan J, Megna D et al: Myxedema megacolon. Gastrointest Radiol 5: 181—186, 1980
6) 松林　直，千福恵子，高市幸彦ほか：粘液水腫に併発した偽性腸閉塞症の1例．内科　59：793—795, 1987
7) 大橋　明，増永義則，堤　卓也ほか：慢性甲状腺炎に合併したmegacolonの1例．大分病医誌　16：75—78, 1987
8) 前田純雄，今井隆弘，守田則一ほか：甲状腺機能低下症に合併した巨大結腸症の1例．日内会誌 76：756—757, 1987
9) Douglass RC, Jacobson SD: Pathologic changes in adult myxedema: Survey of 10 necropsies. J Clin Endocr 17: 1354—1364, 1957
10) Wells I, Smith B, Hinton M: Acute ileus in myxedema. Br Med J 22: 211—212, 1977
11) Duret RL, Bastenie PA: Intestinal disorders in hypothyroidism clinical and manometric study. Dig Dis 16: 723—727, 1971

A Case Report of Myxedema Megacolon Required Sigmoidectomy

Shinya Adachi, Muneaki Watanabe, Akira Osada and Azusa Ozaki
Department of Surgery, Kinu Medical Associaton Hospital
Yoji Iwasaki
Department of Surgery, Institute of Clinical Medicine, University of Tsukuba

A 62-year-old male was admitted to the hospital with acute abdominal pain. X-ray films of the abdomen showed ileus due to sigma volvulus, and he underwent a repairing operation. After surgery, myxedematous skin appeared on his extremities, and thyroidal examination revealed the patient had had marked hypothyroidism with myxedema megacolon. For three months after the surgery he received thyroid hormone treatment, but paresis of the large intestine worsened. Accordingly, the sigmoid colon was resected. Histological examination revealed marked deposits of myxedematous material in the submucosa layer and the internal circurating muscles. He was discharged from the hospital and is living well with treatment with levothyroxine sodium.

Reprint requests: Shinya Adachi Kinu Medical Association Hospital
13-3 Araigi-cho, Mitasukaido, 303 JAPAN