日消外会誌　23（4）：938～942，1990年

# 高度な直腸狭窄を伴ったpelvic lipomatosisの1症例

徳島大学第2外科　同心臓血管外科[1)]　同産婦人科[2)]

田中　克浩　谷木　利勝　仁木　俊助　福本　泰三
原内　大作　田淵　寛　住友　正幸　佐尾山信夫
原田　邦彦　下江　安司[1)]　苛原　稔[2)]　門田　康正

Pelvic lipomatosisの1例を経験した．症例：32歳，女性．主訴：便秘．肛門縁より10cm口側に狭窄部下端を触知し狭窄部より口側への直腸鏡の挿入は不可能であった．粘膜面に不整はなく，生検では正常の直腸粘膜であった．膀胱鏡検査では異常を認めなかった．注腸造影でRa，Rsに長さ約10cmの全周性の高度狭窄を認めたが明かな偏位は認めなかった．Computed tomographyとmagnetic resonaunce imageでは腫大した子宮と左卵巣に低吸収域を認め，直腸周囲に厚さ約2cmの低吸収域を認めた．腹部エコーにて子宮筋腫と両側卵巣嚢胞を認めたが直腸狭窄と関係ないと判断した．手術所見：直腸，子宮，卵巣は強く癒着しており直腸低位前方切除，単純子宮全摘，両側付属器摘除術を行った．病理所見：直腸粘膜に著変なく直腸周囲には厚い脂肪が認められた．この脂肪は正常の脂肪組織であり，悪性所見はなく線維化や炎症所見は乏しかった．

**Key wnod**：pelvic lipomatosis with benign rectal stenosis

## はじめに

直腸狭窄をきたす女性の良性疾患としては，放射線直腸炎，腸管子宮内膜症などが代表的な疾患である．われわれは，高度な直腸狭窄をきたしたpelvic lipomatosisの1例を経験した．この疾患は本邦では，報告例が極めて少ないので文献的考察を加えて報告する．

## 症　例

患者：32歳，女性．

主訴：便秘．

家族歴：脳腫瘍（父）．

既往歴：昭和56年，経腟的両側卵管結紮術．

現病歴：昭和63年9月頃より便秘がひどくなり，近医の直腸鏡検査で肛門縁より12cm口側に全周性の狭窄を認め，昭和63年10月当科に紹介された．

現症：身長160cm．体重77kg．眼瞼結膜に貧血を認めず，眼球強膜に黄染を認めない．血圧120/84mmHg．頸部，胸部に異常を認めない．腹部では，臍下約2cm左外側下方に弾性硬，表面整の腫瘤を触知する．肝，脾，腎はいずれも触知しない．局所所見：直腸指診にて肛門縁より約10cmの部位に全周性の狭窄を伴った弾性硬の腫瘤下縁を触知する．排便は，緩下剤・浣腸にてかろうじて可能であった．

検査所見：C-reactive protein（CRP）：8.64mg/dl，赤沈：58mm/hrであった以外，血液生化学検査に異常を認めない．carcinoembryonic antigen（CEA）：2.6 ng/ml，the carbohydrate antigenic determinant 19-9（CA19-9）：0.0U/ml，the carbohydrate antigenic determinant 125（CA125）：41.8U/ml，squamouse cell carcinoma antigen（SCC）＜1ng/mlと腫瘍マーカーは正常範囲内であった．尿所見は蛋白（－），糖（－），潜血（－），pH6.0．便潜血反応は陰性であった．

直腸鏡検査では，肛門縁より12cm口側の部位より，直腸に結節状の隆起を伴った全周性の狭窄を認めたが直腸粘膜に不整はなかった．狭窄部より口側への直腸鏡の挿入は不可能であり，生検では正常の直腸粘膜であった．膀胱鏡検査では，膀胱粘膜に異常を認めなかった．

画像診断：注腸透視において，上部直腸，直腸S状部に約10cmの全周性の狭窄部を認めたが，狭窄部より口側に明かな直腸の拡張像は認めなかった．また狭窄部の走行は，正面像ではほぼ正中を，側面像では仙骨前面と約4cm離れてほぼ平行に走っており明かな偏位を認めなかった（**Fig. 1**）．骨盤腔のcomputed

＜1989年12月13日受理＞別刷請求先：田中　克浩
〒774　阿南市宝田町川原2　阿南市医師会中央病院外科

**Fig. 1** Barium enema (The stenosis of the rectum in very severe but not shifted apparently.)

**Fig. 2** Computed tomography of the pelvis (Low-density area around the rectum, CT number=−55)

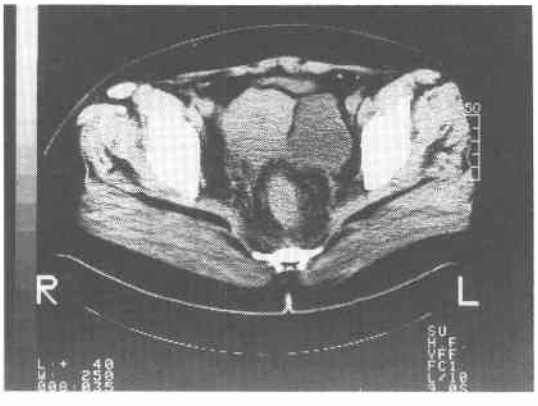


tomography (CT) 検査では，腫大した子宮および卵巣を認め，直腸周囲に約2cmの厚さの低吸収域（CT値=−55）を認めた（**Fig. 2**）．nuclear magnetic resonaunce（NMR/核磁気共鳴像）の矢状断にても直腸周囲の肥厚像を認めた（**Fig. 3**）．下腸間膜動脈造影にて，上直腸動脈から狭窄部に向かう多数の小動脈が認められたが，濃染像は認めなかった（**Fig. 4**）．腹部エコーにて子宮筋腫と両側卵巣嚢腫を認めたが，直腸狭窄とは直接関係ないと判断した．

**Fig. 3** Nuclear magnetic resonounce imaging (This is sagital. Thick, high-intensity area is seen anterior and posterior to the rectum.)

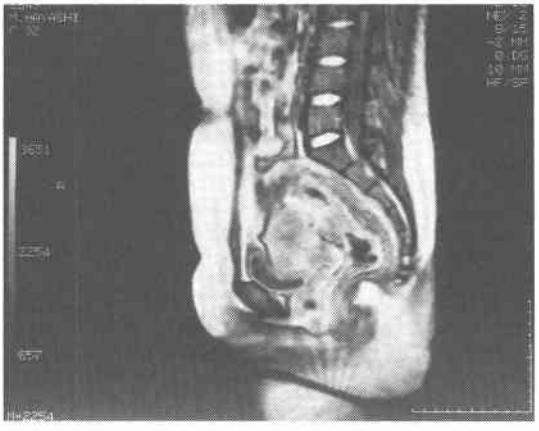

**Fig. 4** Inferior mesenterium artery angiography (Small arteries from the superior rectal artery are seen in the pelvis, but there is no tumor stain.)

以上より直腸の悪性腫瘍の可能性も否定できず，また強固な便秘を認めイレウスの危険も考えられたため昭和63年12月手術を施行した．

手術：直腸周囲の肥厚部は硬く，直腸，子宮，両側卵巣および一部尿管は強い癒着により一塊となってい

**Fig. 5** Operation (The arrow indicates uteric myoma. ① right ovary ② left ovary ③ uterus ④ sigmoid colon: The rectum, the uterus, the bilateral ovaries and a part of the ureter are tightly adhensive.)

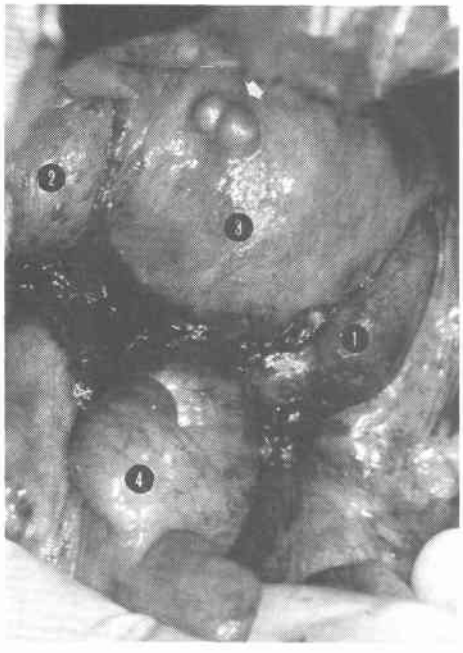


**Fig. 6** Resection specimen (In this figure, right side is oral side and left side is anal side. The mass around the rectum is elastic hard and the maximal width is 3cm.)

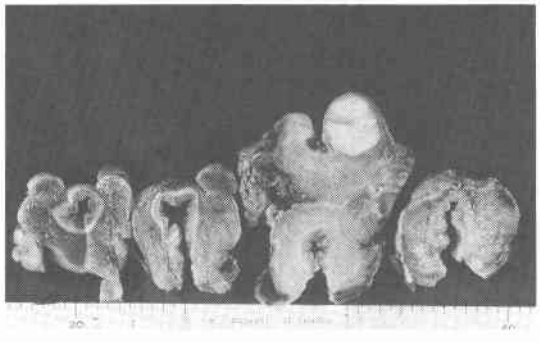

た(**Fig. 5**). 膀胱との剝離は容易であった．特に直腸と子宮の間には強固な癒着を認め，悪性腫瘍の浸潤を思わせたが，同部位が術中迅速病理検査にて線維化を伴った炎症像と診断されたためリンパ節郭清をおこなわず直腸低位前方切除，単純子宮全摘，両側付属器摘

**Fig. 7** Pathological specimen (Fatty tissue around the rectum is pathologically normal and it has no malignancy, little fibrosis or inflammation.)

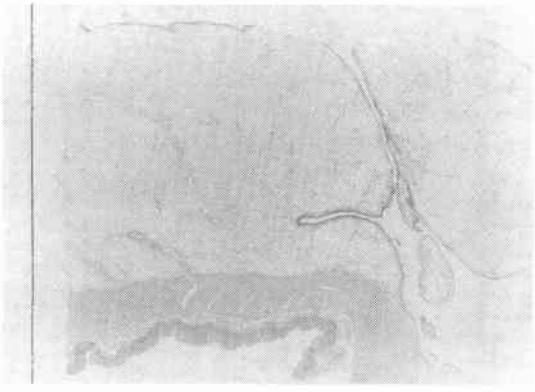

除術を施行した．

切除標本肉眼所見：切除した直腸•S 字状結腸は，長さ22cm であり狭窄部は7cm であった．直腸狭窄部の粘膜に変化はなく，直腸壁の脂肪層は弾性硬で厚く最大の厚さは3cm であった．また直腸と子宮に強い癒着を認めた (**Fig. 6**).

病理組織所見：直腸周囲の脂肪層は，はっきりとした被膜に被われ規則的な小葉構造を持つ正常な脂肪層であり，悪性所見はなく線維化，炎症所見は乏しかった (**Fig. 7**). また直腸と子宮の間の一部に線維化を伴った子宮内膜を認めた．直腸狭窄の原因は直腸周囲の正常な脂肪の増生によるものであり，この症例は腸管子宮内膜症ではなく pelvic lipomatosis であると診断した．

術後早期には重篤な下痢を認め止痢薬の投与を必要としたが，術後経過は良好であった．

## 考　察

Pelvic lipomatosis は1959年に Engels が 5 例の症例報告とともに概念を最初に提唱し[1], 1968年に Fogg らが命名したものである[2]. 欧米では100例余りが報告されているが，本邦ではわれわれの調べた範囲で 4 例[3)~7)]ときわめてまれである (**Table 1**).

本症は骨盤内腹膜腔に成熟脂肪細胞が増殖し，骨盤内諸臓器が圧迫される疾患である[8]. 症状は頻尿や排尿困難などが多く報告されているが，本例では泌尿器科的な症状はなく直腸圧迫による高度な便秘であった[9]. 診断は X 線診断により，腹部単純 X 線撮影で骨盤内脂肪組織が，radiolucent area として撮影される

**Table 1** Pelvic lipomatosis in Japanese literature

| Author | Sex | Chief complaints | Barium enema (rectum findings) | Therapy |
|---|---|---|---|---|
| Tokuhara et al.[3)4)] | M | left lower abdominal pain | tube-like poor dilatation | operation |
| Hirano et al.[5)] | M | hematuria | straightening displacement | diet |
| Watanabe et al.[6)] | M | perineal swelling | | exploratory laparotomy |
| Saita et al.[7)] | M | left abdominal pain | elongation narrowing | operation |
| Our case | F | constipation | severe stenosis | operation |

ことが特徴とされる[10)]が，平野ら[5)]が述べているように，われわれの症例においても術後の検討にて初めて発見されており pelvic lipomatosis を念頭においたときに有所見と気が付く場合が少なくない．また膀胱造影で膀胱が底部の挙上と頂部の延長や洋ナシ様変形像を呈することも特徴とされる[1)2)]．直腸造影では直腸，S字状結腸の直線化と挙上が見られ“鉛管状”と表現されている[1)2)]．以上の所見にCT値を合わせると診断が確実である[5)11)~14)]．本例は1）直腸周囲の正常の脂肪組織はび漫性ではなく被膜に被われて限局していたこと．2）膀胱は直腸周囲の脂肪増生に影響を受けていなかったこと．3）直腸狭窄が高度であったこと．4）直腸，膀胱は上方延長をきたしていなかったこと．などの点で他の症例報告とは異なっている．pelvic lipomatosis の定義として Baath ら[15)]は“characterized by an overgrowth of non-encapsulated fatty tissue”としているが，1）高度の直腸狭窄は直腸周囲の脂肪組織の増生によるものであったこと．2）直腸周囲の脂肪組織は，正常であり現在・過去において炎症所見を有していなかったこと．という2点と Fogg ら[2)]の定義“overgrowth of normal fatty tissue, limited to the perirectal and perivesicalspaces in the pelvis”を重視して本例は，pelvic lipomatosis であると診断した．本例の高度直腸狭窄の原因として腸管と子宮の間に一部子宮内膜症を認めたこと[16)]，病理学的に炎症所見は乏しかったものの既往歴に経膣的卵管結紮術があること[17)]も，一部関与したのではないかと考えられた．治療に関して Carpenter[18)]は脂肪組織を細心の注意のもとに除去し改善したと述べており，また尿路変更術を行って改善を見たと言う報告もされている[2)19)~21)]．Sacks ら[22)]は食餌療法にて効果を見た症例を報告している．また上部尿路通過障害のため尿路変更を必要とした症例[2)18~)20)]，尿毒症で死亡した症例[20)]，食餌療法によって効果を見なかった症例[18)]などが報告されており，一概に保存療法が良いとはいえない．pelvic lipomatosis の成因は不明ながら病理組織所見より，予後は良好との記載が多い．本例においても，術後4か月の現在，再発をみていない．

稿を終えるに当たって，御指導，御高診を賜りました徳島大学第1病理，広瀬隆則先生に深甚なる謝意を捧げます．

## 文　献


1) Engels EP: Sigmoid colon and urinary bladder in high fixation: Roentgen changes simulating pelvic tumor. Radiology 72: 419—422, 1959
2) Fogg LB, Smyth JW: Pelvic lipomatosis: A condition simulating pelvic neoplasm. Radiology 90: 558—564, 1968
3) 徳原正洋，光宗正就，平山　嗣ほか：Pelvic lipomatosis の1例．泌紀　20：587—593, 1974
4) 徳原正洋，清水芳幸，酒徳治三郎：Pelvic lipomatosis について．泌紀　26：1415—1421, 1980
5) 平野哲夫，久島貞一，小柳知彦：CT スキャンにより確定診断した Pelvic Lipomatosis の1例．西日泌　43：99—103, 1981
6) 渡辺　学，坂田安之輔，小松原秀一ほか：骨盤脂肪腫の1例．臨泌　40：759—761, 1986
7) 才田博幸，大山朝弘，比嘉　司：Pelvic lipomatosis の1例．西日泌　50：161—164, 1988
8) Persky L, Kursh ED, Feldman S et al: Extrinsic obstruction of the ureter. Campbell's Urol 1: 608—613, 1986
9) Old WL, Stokes TL: Pelvic lipomatosis. Surgery 83: 173—180, 1978
10) Radinsky S, Cabal E, Shields J: Pelvic lipomatosis. Urology 7: 108—111, 1976
11) Rizzatto G, Basadonna P, Del Zotto A et al: Pelvic lipomatosis. Diagnostic role of ultrasonography and case report. Eur J Radiol 2: 313—316, 1982

12) Gerson ES, Gerzof SG, Robbins AH: CT confirmation of pelvic lipomatosis: Two cases. Am J Roentgenol 129: 338—340, 1977
13) Levine E, Farber B, Lee KR: Computed tomography in diagnosis of pelvic lipomatosis. Urology 12: 606—608, 1978
14) Susmano DE, Dolin EH: Computed tomography in diagnosis of pelvic lipomatosis. Urology 13: 215—220, 1979
15) Baath L, Nyman U, Aspelin P et al: Computed tomography of pelvic lipomatosis. Report of a case. Acta Radiol 27: 311—314, 1986
16) 吉田　豊，松川昌勝：直腸狭窄を呈する婦人科疾患．産婦治療　48：723—725，1984
17) 加納宣康，後藤明彦，荒川博徳ほか：子宮付属器炎による直腸および尿管狭窄の1例．消外　10：1895—1899，1987
18) Carpenter AA: Pelvic lipomatosis: Successful surgical treatment. J Urol 110: 397—399, 1973
19) Long WW Jr, Kellett JW, Gardner WA et al: Perivesical lipomatosis. J Urol 109: 238—241, 1973
20) Lucey DT, Smith MJV: Pelvic lipomatosis. J Urol 105: 341—345, 1971
21) Pepper HW, Clemett AR, Drew JE: Pelvic lipomatosis causing urinary obstruction. Br J Radiol 44: 313—315, 1971
22) Sacks SA, Drenick EJ: Pelvic lipomatosis; effect of diet. Urology 6: 609—615, 1975

## A Case Report of Pelvic Lipomatosis with Severe Rectal Stenosis

Katsuhiro Tanaka, Toshikatsu Taniki, Shunsuke Niki, Taizou Fukumoto, Daisaku Harauchi, Hiroshi Tabuchi, Masayuki Sumitomo, Nobuo Saoyama, Kunihiko Harada, Yasushi Shimoe[1], Minoru Irahara[2] and Yasumasa Monden
The Seocnd Department of Surgery, Tokushima University School of Medicine
[1]Department of Cardiovascular Surgery, Tokushima University School of Medicine
[2]Department of Gynecology, Tokushima University School of Medicine

A 32 year-old woman was admitted to our hospital with a complaint of constipation. Colonoscopy and barium enema examination showed a nearly 10 cm longstenosis of the Ra, Rs 10 cm proximal to the anal verge. The mucosa of the rectum was intact and histologically normal. Computed tomography (CT) showed 2 cm wide, low density area around the rectum. During an operation the rectum, the uterus and the overies were found to be tightly adhesive. Especially around the rectum, a 3 cm wide mass existed. pathological examination showed the mass around the recutm was encapsulated normal fatty tissue without malignancy, and with little fibrous or inflammation. We diagnosed it as pelvic lipomatosis.

Reprint requests: Katsuhiro Tanaka　Anan Ishikai Chuuou Hospital
2 Kawahara, Takarada-machi, Anan, 774 JAPAN