日消外会誌　23（4）：996～1000，1990年

特集　11

Magnetic resonance imagingによる大腸癌リンパ節診断とその治療法への応用

千葉大学医学部第2外科　千葉県がんセンター消化器科*

吉田　雅博　尾崎　正彦　山本　宏　有我　隆光
岡住　慎一　阿部　恭久　高山　亘　山田　滋
小出　義雄　磯野　可一　竜　崇正*

結腸癌9例，直腸癌17例，計26例に対しmagnetic resonance imaging（MRI）を施行し，血管走行に沿った撮像面を工夫し，リンパ節描出能について検討した．

腸間膜動脈およびその周囲のリンパ節描出能は不良であった．腹部大動脈，上下腸間膜動脈根部は，冠状断・矢状断像にて明瞭に描出された．骨盤内腸骨動脈系の血管は，今回設定した撮像面を用いることにより全例で明瞭に描出しえた．

腹部大動脈，骨盤内の血管周囲のリンパ節描出率は5mm以下では164個中39個（24%），5.1～10mmでは18個中16個（89%），10.1mm以上では全例が描出された．また転移リンパ節16個中15個（94%）がMRIにて描出しえた．

今回用いた撮像方法により深部リンパ節の診断が可能となり術前のリンパ節郭清範囲決定の指標となるものと考えられた．

Key wards：magnetic resonance imaging，lymph node metastasis of colo-rectal carcinoma[1)]

1．はじめに

近年，magnetic resonance imaging（MRI）の臨床応用は急速な進歩を遂げ，各領域の疾患の診断において重要な役割を果たしている．MRIはコントラスト分解能に優れており，形態学的診断においては任意の断面像をえられるために，骨盤内臓器の立体的把握が容易である．さらに骨盤領域は呼吸性移動がすくないため，比較的良好な画像がえられる．このため，膀胱癌[2)3)]，前立腺癌[4)5)]および婦人科腫瘍[6)7)]におけるMRIの有用性は多数報告がみられ，大腸癌に関する報告も増加している．

今回われわれはMRIの持つ特長を利用し，大腸癌症例に対し動脈走行に沿う撮像面の工夫と，周囲リンパ節の描出能について検討した．

2．対　象

MRIを施行し，手術にて確認された結腸癌9例，直腸癌17例，計26例である．

3．方　法

使用機種は0.22T東芝常電導MRT22A，および0.5T超電導MRI．Picker Vista MRパレス系列はSpin echo法を用い，繰り返し時間300～400msec，エコー時間30～40msecにて撮像した．前処置として施行前2時間前に浣腸し，以後排尿を禁止，15分前に抗コリン剤の筋注，直前に肛門より適量の空気を注腸した．

4．撮像面の設定

①上行・横行・下行結腸間膜に存在するリンパ節描出のため腸間膜に沿った撮像面を工夫した．②腹部大動脈周囲のリンパ節描出のため大動脈の走行に沿って矢状断・冠状断像を撮像した．③さらに，直腸癌症例に対して腸骨動脈領域の血管描出のために今回斜め切りの方法を試みた．撮像方法として，まず脊椎を通る矢状断像を撮像し，この画像上で岬角と尾骨先端を結ぶ線（P-C line）および岬角と肛門を結ぶ線（P-A line）を設定し，おのおのに平行に1cmずらしで数スライス

---

*第34回日消外会総会シンポ2・消化器外科の新しい診断法とその治療への応用

＜1989年11月8日受理＞別刷請求先：吉田　雅博
〒280　千葉市亥鼻1－8－1　千葉大学医学部第2外科

Fig. 1 Sagital image (TR/TE: 400/40). P-A: Promontry-Anus, P-C: Promontry-the edge of Coccyx

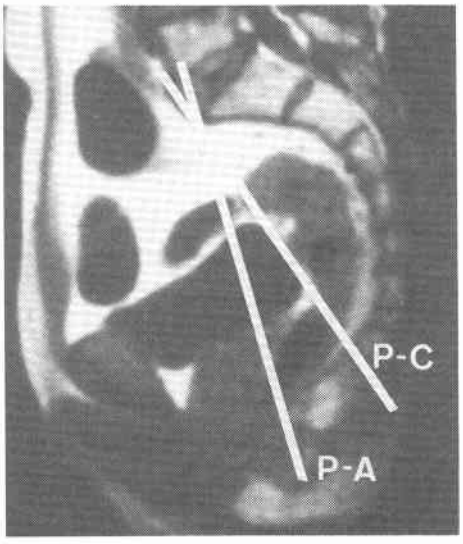

撮像した（**Fig. 1**）.

5. 結　果

1）血管走行の描出

MRIでは血管系は無信号域としてまた周囲の脂肪層が高信号域として描出される.

①腸間膜動脈領域：腸間膜は可動性臓器であり，また呼吸によるmortion artifactの影響を強く受けるため血管走行の描出能は不良であった. ②腹部大動脈領域：矢状断像で腹部大動脈，腹腔動脈根部，上腸間膜動脈根部が明瞭に描出され，また左腎静脈の横断面が描出された. 冠状断像では下大静脈，腹部大動脈，下腸間膜動脈の立ち上がりおよび左右総腸骨動脈分岐部が描出された（**Fig. 2**）. ③腸骨動脈領域：P-C lineでの撮像では**Fig. 3**のごとく上直腸動静脈から内・外腸骨動脈分岐，閉鎖動脈，下殿動脈までが描出されている. P-A lineでの撮像では腹部大動脈から左・右総腸骨動脈分岐部，正中仙骨動脈，内・外腸骨動脈分岐部まで，および中・下直腸動脈がおのおの全例で明瞭に描出しえた（**Fig. 4**）

2）リンパ節描出

以上より走行に沿った血管描出に優れた撮像面として，腹部大動脈・上下腸間膜動脈描出に冠状断・矢状断像を，腸骨動脈領域の血管系の描出に今回考案したP-A line, P-C lineという斜めの断面像を用いて血管走行に沿ったリンパ節描出能を検討した.

手術例26例の摘出リンパ節189個を対象とした. MRIではリンパ節は血管系よりやや高信号に描出される.

リンパ節最大径別描出能をみると，5mm以下では164個中39個（24%），5.1～10mmでは18個中16個（89%），10.1mm以上では全例が描出された（**Table 1**）.

つぎにMRIにて描出された62個についてリンパ節

Fig. 2 A: coronal image, B: Sagital image (TR/TE: 400/40). IVC: Vena cava inferior, CE: A. celiaca AO: Aorta abdominalis, SMA: A. mesenterica superior

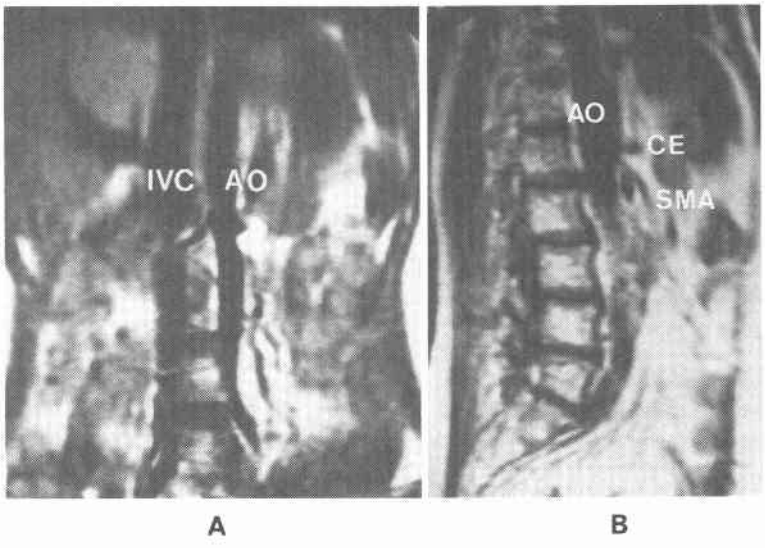

Fig. 3　P-C image (TR/TE : 400/40)

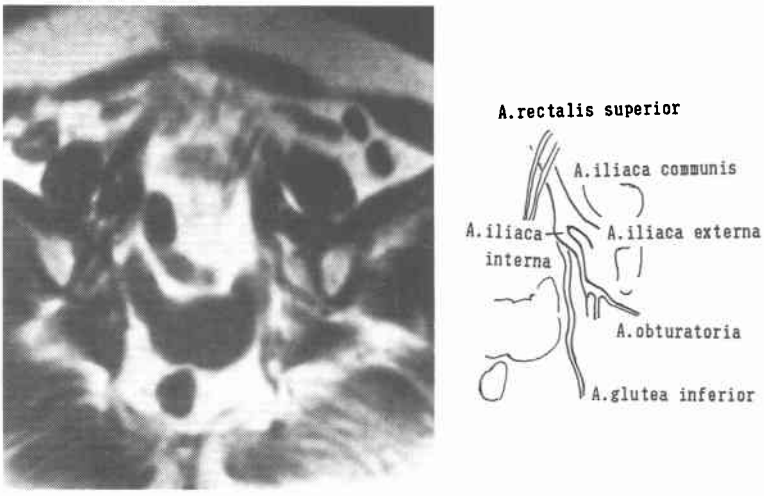

Fig. 4　P-A image (TR/TE : 400/40)

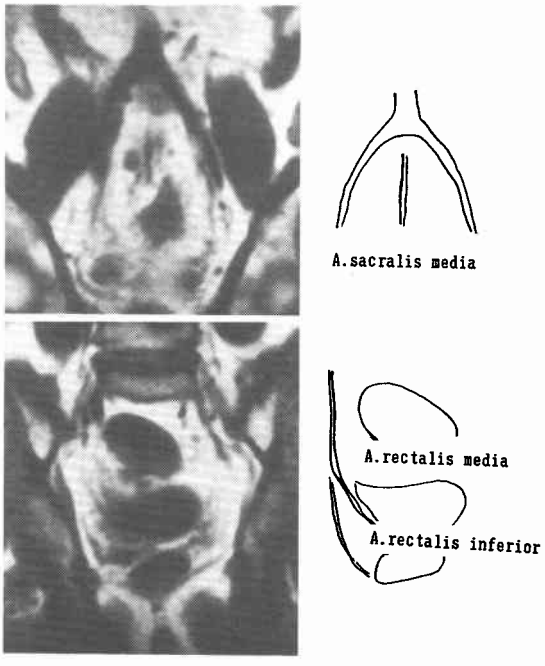

Table 1　Detectability of lymph node by MRI

Diameter	n	Detectability
0- 5 mm	164	39 (24%)
5.1-10	18	16 (89%)
10.1-	7	7 (100%)

Table 2　Metastatic rate of lymph node detected by MRI

Diameter	n	Metastatic rate
0- 5 mm	39	3 (8%)
5.1-10	16	6 (38%)
10.1-	7	6 (86%)

Table 3　Detectability of metastatic lymph node

Diameter	n	Detectability
0-5 mm	4	3 (75%)
5.1-	12	12 (100%)
Total	16	15 (94%)

の長径と転移率を検討した．摘出標本上直径5mm以下で描出しえた39個中組織学的に3個（8％）に転移を認め，5.1から10mmでは16個中6個（38％）10.1mm以上7個中6個（86％）に転移を認めた（**Table 2**）．

さらに転移リンパ節の長径別描出率を検討すると5mm以下では4個中3個（75％），5.1mm以上は全例が描出しえた．描出しえなかった1個は直径2.1mmと小さく，組織学的にはリンパ節の一部に転移巣を認めるのみで，現在のところ，MRIの描出能の限界と思われる（**Table 3**）．

6. 症　例

Fig. 5は直腸癌術後症例であるが，冠状断像にて腹部大動脈周囲に矢印に示すごとくリンパ節が描出されている．手術にてリンパ節腫脹が認められ病理組織検査にて転移が確認された．

Fig. 6はRbRaの直腸癌である．写真左MRIにて

Fig. 5 73y.o male Sigmoid colon cancer. Coronal image (TR/TE : 300/26), Arrows : lymph nodes

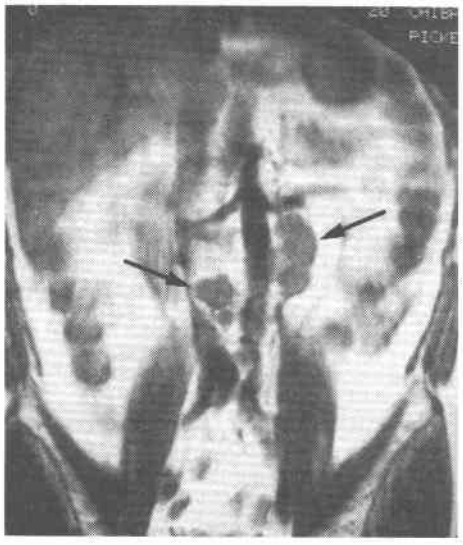

矢印のごとく正中仙骨動脈リンパ節が明瞭に描出されている.右は術中写真であるが同部位に直径9mmのリンパ節が確認された.

7. 考　察

MRIの特長として,①撮像面を自由に設定できる.②組織コントラストが大きく特に脈管系の描出能が良い,③放射線被爆がないことが挙げられる.このため,従来の検査法に比べ,立体的にその走行を変化させる血管走行の描出に優れていると考えられる.

井原ら[8]による大腸癌他臓器浸潤診断の検討ではCTの正診率72%に比べMRIが95%と良好であり,特に偽陽性例の除外に有用であると報告している.高ら[12]も,直腸癌進行度診断におけるMRIの有用性を強調している.またGomberg[10]や木村ら[11]は直腸癌の局所再発腫瘍診断,特に再発腫瘍と瘢痕組織の鑑別に有用であったと報告している.

リンパ節検出能に関しては,コントラスト分解能に優れるMRIの有用性が期待しうる.しかし骨盤内の血管は立体的にその走行を変化されるため,従来の横断・矢状断・冠状断像では走行に沿って描出可能な血管は腹部大動脈から左右総腸骨動脈までにすぎず,それより末梢の血管は斜断・横断面像としてのみ描出されるため周囲リンパ節との鑑別が困難な場合が多かった.今回考案した斜め切りの撮像面は腸骨動脈系の血管走行を規定していると考えられる骨盤と肛門を用いて設定したものであり,MRIの施行された全例において血管系がその走行に沿って描出された.これにより血管周囲の系統的なリンパ節描出が可能となり今回の

Fig. 6 70y.o male Rectal cancer. A. P-A image (TR/TE : 400/40), B. Operation, Arrows : lmrph nodes

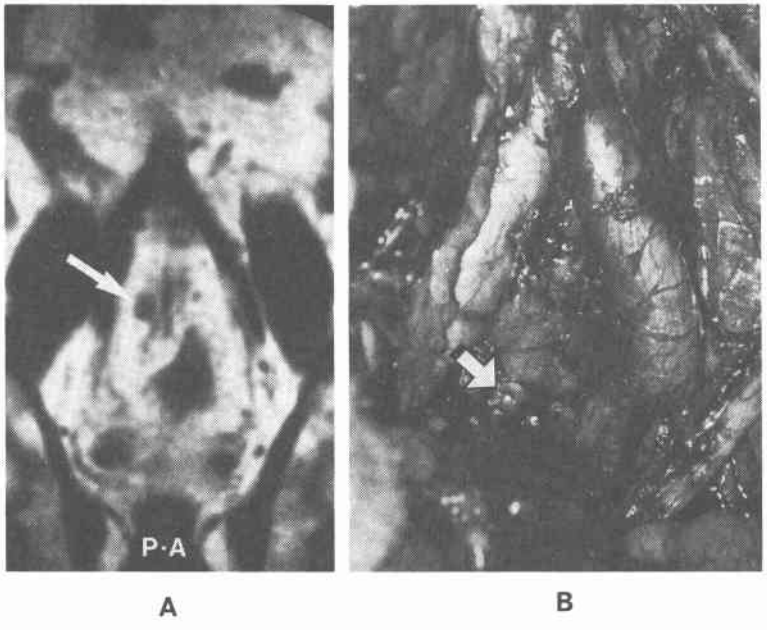

検討では5.1mm以上の摘出リンパの92%が描出しえた．5mm以下では24%にすぎないが，これは現在の所描出能の限界であり機器の改良により改善されるものと思われる．

Butch[9]はリンパ節転移診断に関してはMRIもCT同様に大きさによる判定となり信号強度による転移の有無の診断は不可能であると報告している．教室における症例でもMRIによる転移の有無の診断は不可能であったが，転移リンパ節の94%が描出されておりその有用性が示唆された．

大腸癌の手術にさいし腸間膜内のリンパ節は視診触診で比較的容易に確認できるが，大動脈周囲および骨盤腔内のリンパ節は術中十分な剝離操作を加えなければ診断は難しい場合が多い．今回用いた撮像方法を用いることにより深部リンパ節の診断が可能となり術前のリンパ節郭清範囲決定の指標となるものと考えられた．

文　献

1) 大腸癌研究会編：大腸癌取扱い規約．改訂第4版，金原出版，東京，1985
2) Fisher MR, Hricak H, Tanagho EA: Urinary bladder MR Imaging. Part II. Neoplasm. Radiology 157：471—477, 1985
3) Dooms GC, Hricak H: Magnetic resonance imaging of the pelvis: Prostate and urinary bladder. Urol Radiol 8：156—165, 1986
4) Biondetti PR, Lee JKT, Ling D et al: Clinical stage B prostate carcinoma: Staging with MR imaging. Radiology 162：325—329, 1987
5) Hriac H, Dooms GC, Jeffrey RB et al: Prostatic carcinoma: Staging by clinical assesment, CT and MR imaging. Radiology 162：331—336, 1987
6) Hriac H, Stern JL, Fiser MR et al: Endmetrial carcinoma staging by MR imaging. Radiology 162：297—305, 1987
7) Mitchell DG, Mintz MC, Spritzer CE et al: Adnexal masses: MR imaging observations at 1.5T with US and CT correlation. Radiology 162：319—324, 1987
8) 井原真都，斉藤典男，更科広美ほか：直腸癌のmagnetic resonance-computed tomography診断．日消外会誌 20：2178—2185, 1987
9) Butch RJ, Stark DD, Wittenberg J et al: Staging rectal cancer by MR and CT. AJR 146：1155—1160, 1986
10) Gomberg JS, Friedmann AC, Radecki PD et al: MRI differentiation of recurrent colorectal carcinoma from postoperative fibrosis. Gastrointest Radiol 11：361—363, 1986
11) 木村文子，磯部義憲，上野恵子ほか：磁気共鳴画像（MRI）による直腸癌術後骨盤内再発の診断：X線コンピュータ断層法との比較．日消外会誌 21：2029—2037, 1988
12) 高　在完，竜　崇正，向井　稔ほか：大腸癌のMRI．腹部画像診断 7：179—183, 1987

The Evaluation of Magnetic Resonance Imaging for Diagnosis of Lymphnode Metastasis of Colorectal Carcinoma

Masahiro Yoshida, Masahiko Ozaki, Hiroshi Yamamoto, Takamitus Ariga, Shinichi Okazumi, Yasuhisa Abe, Wataru Takayama, Shigeru Yamada, Yoshio Koide, Kaichi Isono and Munemasa Ryu*

Second Department of Surgery, Chiba University Medical School

The Division of Gastroenterology, Chiba Cancer Center Hospital*

Magnetic resonance imaging (MRI) was evaluated for diagnosing lymphnode metastasis of colorectal carcinoma in 26 patients (9 with ascending, transverse and descending colon carcinoma, 17 with rectosigmoid carcinoma). The detectability of lymph node near A. colica dextra, media and sinistra is not so good. The lymph nodes around the aorta were clearly detected by coronal and sagittal images. The lymph nodes around the intrapelvic arteries were detected by oblique images. The detectability of lymph nodes around the aorta and intrapelvic arteries is 24% in 0—5 mm nodes, 89% in 5.1—10 mm nodes and 100% in over 10 mm nodes. Metastatic lymph nodes were detected by MRI at a 94% rate. Using this method, it is easy to detect lymph nodes, and MRI should be quite useful for determining lymphadenectomy.

Reprint requests: Masahiro Yoshida　Second Department of Surgery, Chiba University Medical School
1-8-1 Inohana, Chiba, 280 JAPAN