日消外会誌　23（4）：1001～1005，1990年

特集　12

モノクローナル抗体を用いた大腸癌肝転移および局所再発に対する腫瘍画像診断

愛知県がんセンター，名古屋大学第2外科*

坂本　純一　渡辺　正*　加藤　知行　村山　浩基*
和田喜美夫*　高木　弘*　中里　博昭

H-15は大腸癌培養細胞HT-29の細胞表面に発現している分子量200Kdの糖蛋白に対するモノクローナル抗体で，認識する抗原決定基はシアル化Lewis^{a}とCross Reactivityを有している．H-15は，血清学的，免疫組織学的検索で，大腸癌細胞表面に高率に検出され，他癌や正常組織ではほとんど存在していないことが証明されている．抗体を放射性ヨードでラベルし，ヌードマウス移植ヒト大腸癌に投与したところ，鮮明な腫瘍画像が得られた．大腸癌症例における臨床応用では，0.2～10mgの抗体を0.2～10mCiの^{131}Iでラベルし，ガンマカメラを用いて抗体の局在を検討した．抗体投与による重篤な副作用はなく，肝転移20例中4例，局所病変8例中3例において，直接腫瘍画像を描出することができた．

Key words: tumor imaging, radioiodinated monoclonal antibody, colorectal cancer

はじめに

モノクローナル抗体を用いた腫瘍原発巣や転移の画像診断については既にいくつかの報告[1)2)]がなされている．しかしアイソトープの集積が，腫瘍部における非特異的な血流動態を反映しているという論文[3)]もあり，描出された画像が腫瘍に対する抗体の特異的な反応によるものかを証明するためには，摘出標本組織での正常部と腫瘍部のアイソトープ量を直接比較する必要がある．今回の研究では，大腸癌に対するモノクローナル抗体H-15を作製し，特異性の分析を行い，免疫組織学的検索により約65%の大腸癌組織と反応することを明らかにした．正常組織においては，このH-15抗原は腸管管腔上皮にapicalに微量，また膵管，胆管上皮ではcytoplasmicに存在しているが，肝，肺，脾のほか他組織や他癌には認められていない[4)]．正常組織の一部とも結合するにもかかわらず，H-15を画像診断の抗体として選択した理由は，大腸癌組織に対する反応性が極めて優れており，腫瘍部への集積が最も期待できるものと考えられたためである．

対象と方法

1．モノクローナル抗体の作製とアイソトープラベル

大腸癌培養細胞HT-29にてBALB/cマウスを免疫し，マウスミエローマNS-1と脾細胞とのハイブリドーマを作製[5)]した．抗体の免疫グロブリンサブクラスはimmunodiffusion plate（Hyland Diagnostics, Deerfield IL U.S.A）により検索した．抗体の認識する抗原の分子量は，SDS PAGEによるimmunoprecipitationを行い測定した．抗原決定基の構造についてはニューラミニダーゼ処理を行った後，抗体との反応をテストした．またLe^a, Le^b, Le^x, Le^y Sialyl-le^a, CEAとのinhibition testを行い，これら糖鎖抗原との交叉反応性を検討した．抗体の特異性は137株の正常および腫瘍培養細胞株に対するmixed hemadsorption assay（MHA）とabsorption testにより検討した．

ハイブリドーマをnu/nuマウス腹腔に接種し，腹水を採取し，protein A MAPSキット[6)]を用いて免疫グロブリン蛋白の精製を行った．抗体はクロラミンT法[7)]にて，放射性ヨード（^{125}I, ^{131}I）で標識した．標識した抗体H-15はG25カラムで2mlずつチューブに分離し各チューブのアイソトープ活性をガンマカウン

*第34回日消外会総会シンポ2・消化器外科の新しい診断法とその治療への応用
＜1989年11月8日受理＞
別刷請求先：坂本　純一
〒464　名古屋市千種区鹿子殿1－1　愛知県がんセンター消化器外科

ターにて測定した．また，それぞれのチューブの抗体を96wellのプレートで培養したSW403大腸癌細胞と45分間incubateした後10%SDSにてはがしradioimmunoassayを行った．

2．ヌードマウス移植腫瘍に対する腫瘍画像

nu/nuマウス15匹の右の大腿部皮下に，ヒト大腸癌培養細胞SW403，左の大腿部皮下のヒトメラノーマ培養細胞SK-MEL-23 10^7個を移植し，腫瘍が生着増殖し，径約1.0cmになったところで^{125}IでラベルしたH-15抗体を腹腔内投与，投与後1日目，2日目，4日目，6日目にOhio rectilinear scannerにて撮影した．また投与後2日目，4日目，6日目に抗体アイソトープの腫瘍：肝比，腫瘍：血液比をガンマカウンターで測定した．

3．大腸癌症例における腫瘍画像診断

1）症例の選択

症例は，まず十分なinformed consentを得たうえで，全身状態のチェックを行い，Karnofsky statusで80以上，血清ビルビリン値1.5mg/dl以下，プロトロンビン時間1.5倍以内，CCr 50ml/min以上，白血球数1,500/mm³以上のものを適応とした．

2）モノクローナル抗体の投与と画像診断

モノクローナル抗体H-15は臨床応用に先だって，12種のマウスウィルス，マイコプラズマ，バクテリア，真菌などのcontaminationをチェックし，マウス，モルモット，ウサギに投与し安全を確認した．抗体投与24時間以上前には，皮内テストを施行し，反応陽性例では投与を施行しなかった．また放射性ヨードの甲状腺への集積を防止するため，抗体投与3日前より，7日後まで，ルゴール液1mlを水で十分に希釈し，毎食後服用させた．ラベルした抗体は100mlの生理的食塩水＋5%ヒトアルブミンに溶解し，30分以上かけて点滴静注し投与した．投与開始後は，患者のvital signを頻回にモニターし，状況に応じて投与速度の調節を行った．

画像診断は，ガンマカメラにて原則として投与6時間後，24時間後に行い，以後連日撮影を行った．血中アイソトープは投与前，5分後，30分後，60分後，8時間後，24時間後と2mlずつ採血して測定し，以後1日ごとに経時的に検索した．マウス抗体の患者血中レベルの測定と，患者の抗マウス抗体は，投与前1回，投与後2回測定し，安全性を確認した．

手術施行症例では，摘出組織より癌部，周辺非腫瘍部，および血液を採取し，ガンマカウンターにて測定，腫瘍：血液比，腫瘍：非腫瘍比を検討した．また，腫瘍量より%IDを算出した．

結　果

1．モノクローナル抗体の特異性と放射性ヨードによる標識

抗体の特異性を，各種cell lineとのMHAテストで検討した．H-15抗原は大腸癌，膵癌，肝癌，肺癌等の培養細胞株と反応を示したが，その他の癌ではほとんど発現しておらず，また正常線維芽細胞，正常腎細胞には全く認められなかった（**Table 1**）．抗体の免疫グロブリンサブクラスはIgG1で抗原決定期は分子量20万以上の糖蛋白であり，inhibition testではSialyl-Le^{a}とCross reactivityを認めた．

クロラミンTにて放射性ヨードラベルし，Se-

Table 1　Serological analysis of the expression of H-15 antigen in established cancer cell lines and in normal cells.

MoAb	H-15		
Ig subclass	γ-1		
M.W.	>gp200		
Cancer cell lines			
Colon	14/17	Melanoma	1/16
Pancreas	2/3	Astrocytoma	0/13
Liver	2/2	B cell leukemia	0/11
Lung	4/5	T cell leukemia	2/6
Bladder	1/8	Null cell leukemia	0/5
Breast	6/9	Neuroblastoma	0/5
Kidney	1/11	Cultured normal cells	
Ovary	2/4	Fibroblast	0/15
Terato Carcinoma	0/3	Kidney	0/2
Chorio Carcinoma	0/2		

Fig. 1 Radioactivity of MoAb H-15 after chrolamine T labelled and Sephadex G-25 gel filtration (A), and radioimmunoassay of isotope labelled antibody with SW-403 colon cancer cell line (B).

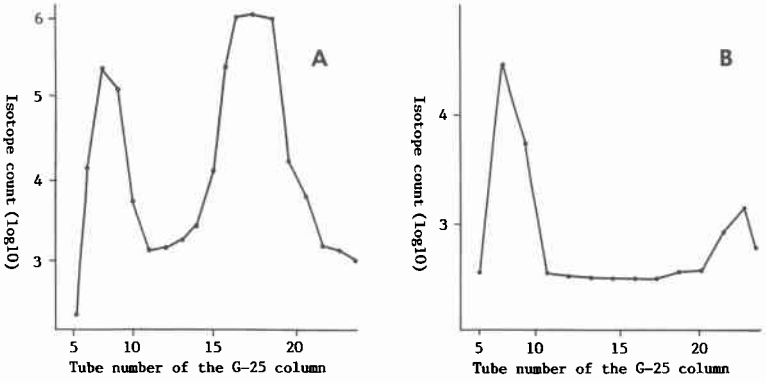

Fig. 2 Radioscintigram of nude mice with ^{125}I MoAb H-15 : nude mice were injected colon cancer cell line SW-403 on the right thigh and melanoma cell line SK-MEL-23 on the left thigh 2 weeks prior to the administration of MoAb.

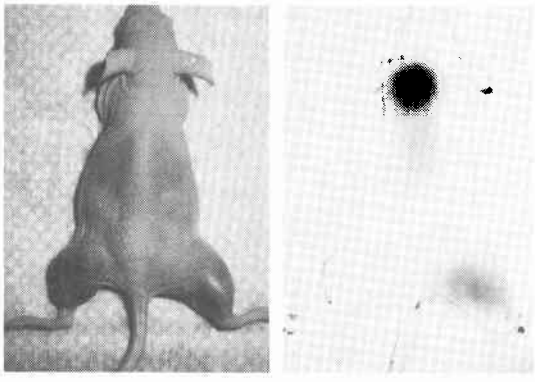

phadex G25カラムで分離すると，6～11番目の分画と16～23番目の分画に高いアイソトープ活性がみられた(**Fig. 1A**). SW403大腸癌細胞を用いたRIAでは主として6～11番目の分画にアイソトープが認められ(**Fig. 1B**)，抗体と結合したアイソトープがこの領域に存在していることが明らかになった.

2. nu/nu マウス移植ヒト大腸癌に対する腫瘍画像

ヌードマウス移植腫瘍に対する画像では右大腿に移植したヒト大腸癌SW403に抗体が集積し，左大腿のヒトメラノーマSK-MEL-23には結合していないことが明らかになった(**Fig. 2**).

3. 大腸癌症例における腫瘍画像診断

投与されたアイソトープは4日後には血中では10%以下に減少していた．また4日間で約50%のアイソトープが尿中より排泄された.

Table 2 Localization rations of radiolabelled MoAb in preoperative scans for colorectal cancer patients.

Case No	Age	Sex	No. of Days Injection to Operation	Antibody Dose (mg)	Tumor Site	%ID $\times 10^{-3}$/g	Tumor: Nontumor	Tumor: Blood
1	71	M	1	0.2	Liver	1.4	0.95	0.26
2	51	F	2	0.2	Liver	3.5	1.18	0.32
3	66	M	3	0.2	Colon	1.8	1.00	0.26
4	43	F	3	0.2	Colon	3.4	1.77	0.33
5	65	M	3	0.2	Liver	1.6	0.84	0.89
6	35	M	4	0.2	Liver	2.4	3.39	3.01
7	57	F	2	1.0	Liver	10.6	2.64	0.60
8	66	M	2	1.0	Liver	0.6	1.71	0.10
9	68	M	3	1.9	Liver	2.5	2.30	0.50
10	46	M	4	1.3	Liver	3.0	2.50	0.80
11	40	F	5	1.0	Lymph Node	0.4	4.00	2.73
12	38	F	6	1.6	Liver	2.5	3.60	0.80
13	59	M	4	4.6	Liver	1.0	1.80	0.40
14	46	M	5	4.0	Liver	1.0	3.00	0.80
15	45	F	6	4.0	Liver	1.0	1.90	1.10
16	56	M	6	4.4	Liver	2.3	6.60	1.30
17	74	F	2	10.0	Liver	1.2	0.54	0.15
18	64	M	7	10.0	Liver	3.3	4.40	0.90
19	42	M	op(-)	2.0	Liver	NT	NT	NT
20	74	F	2	10.0	Liver	1.1	0.54	0.15
21	66	M	7	2.0	Colon, Peritoneum	3.4	1.57	0.83
22	56	F	7	2.0	Liver	2.5	3.60	0.82
23	72	M	17	4.0	Pelvis	0.1	1.00	0.15
24	68	F	5	4.0	Pelvis	2.3	5.35	1.18
25	72	M	7	4.0	Colon,	2.2	1.22	0.65
					Liver	1.8	1.57	0.95
26	59	F	5	4.0	Pelvis	2.7	4.50	1.58

画像診断を試みた26例中，重複しているものを含めると，肝転移19例，原発巣4例，リンパ節転移，腹膜転移各19例，局所再発3例であった．%IDは0.1～10.6$\times 10^{-3}$/gと症例によりばらつきが見られた(**Table 2**). 腫瘍：血液比が1.0以上であった症例ではイメージングにて直接腫瘍画像が得られた．腫瘍：血

Fig. 3　H-15 iodine 131 monoclonal antibody scan in patient #6, on day 1 (A) and on day 4 (B). Arrows indicate hepatic metastasis.

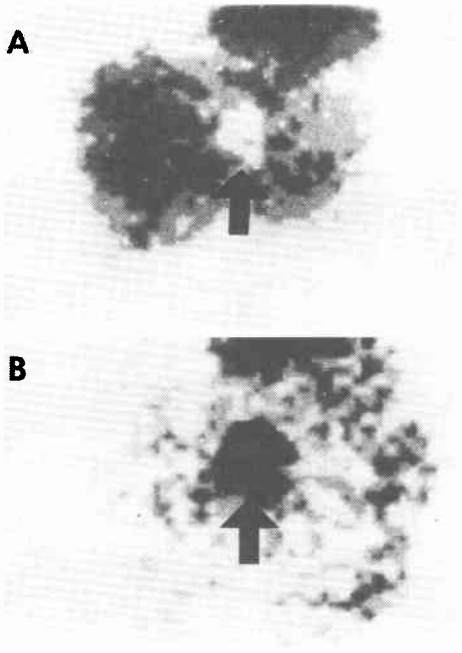

Fig. 4　H-15 iodine 131 monoclonal antibody scan of resected liver in patient #22.



液比が3.01であった肝転移症例6では抗体投与後1日目では，肝転移巣はnegative imageとして周辺正常肝の血流がスキャンされたが，(**Fig. 3A**) 投与後4日目には腫瘍部への集積が認められた (**Fig. 3B**).

腫瘍：血液比が1.0以下の症例でも，腫瘍と正常肝との比が1.0以上であった場合は，^{99m}Tc MPDによる血流のサブトラクションを行うことにより腫瘍画像の描出が可能となり，また腫瘍：肝比が3.60であった症例22では摘出標本で抗体の腫瘍内集積が確認された (**Fig. 4**).

Fig. 5　H-15 iodine 131 monoclonal antibody scan of local recurrent tumor in patient #24, on day 1 (A) and on day 4 (B). Arrows indicate the localization of the tumor.

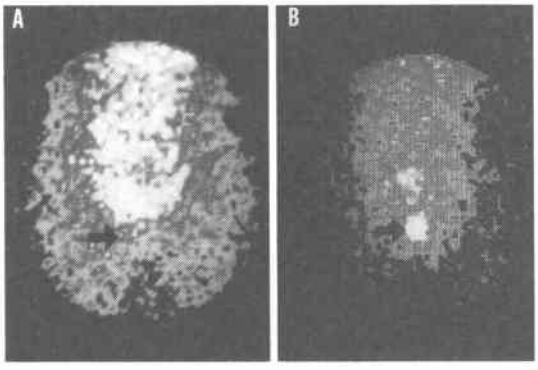

Fig. 6　H-15 iodine 131 monoclonal antibody scan of resected rectum in patient #24.

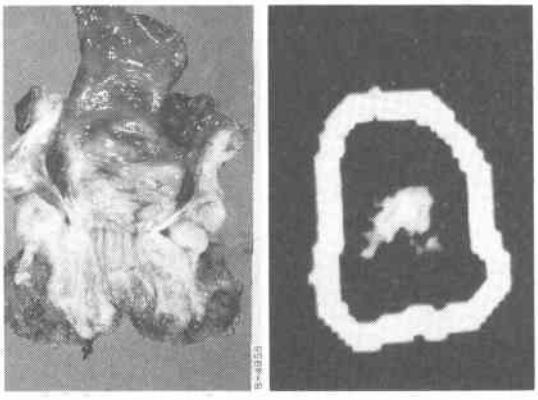

局所再発症例での画像は，投与後1日目では，膀胱部に描出されていたが，投与後4日目では膀胱部の抗体はほとんど検出されず，低位前方切除術後の局所再発部に集積が認められた (**Fig. 5**). 摘出標本においてもガンマカメラによる撮影で，腫瘍部に一致したアイソトープの存在が確認された (**Fig. 6**).

考　察

モノクローナル抗体を用いた画像診断では，腫瘍の位置や大きさのみならず，腫瘍の組織病理学的性状や，原発巣の部位に関する質的診断の情報を得ることも可能と考えられる[8]. われわれの開発したモノクローナル抗体H-15はこの腫瘍画像診断に必要な条件を備えている数少ない抗体の一つで，大腸癌に比較的限局し

て発現され，放射性ヨードによる標識後も抗体活性がほとんど損なわれていない．抗原抗体反応の親和性もMHAテストで10^{-7}の高力価を持っている．臨床症例において，より高率に腫瘍の直接画像を得られるためには，腫瘍：血液比をさらに向上させる必要があり，F(ab)$_2$'フラグメントを利用したり，インジウムなどの他の核種で標識する方法の検討を進めるべきである．また，臨床で腫瘍画像が得られ，腫瘍に対する抗体の集積が明らかな症例では，targeting therapyなどの治療学の分野への応用も期待しうるものと考えられる．

文　献

1) Goldenberg D, Kim E, Bennett S et al: Carcinoembryonic antigen radioimmunodetection in the evaluation of colorectal cancer and in the detection of occult neoplasms. Gastroenterology 84：524—532, 1983
2) Moldofsky P, Sears H, Mulhern C et al: Detection of metastatic tumor in normal-sized retroperitoneal lymph nodes by monoclonal antibody imaging. N Engl J Med 311：106—107, 1985
3) Welt S, Mattes M, Grando R et al: Monoclonal antibody to an intracellular antigen images human melanoma transplants in nu/nu mice. Proc Natl Acad Sci USA 84：4200—4204, 1987
4) Sakamoto J, Cordon-Cardo C, Furukawa K et al: Cell surface antigens of human gastrointestinal carcinoma defined by mouse monoclonal antibodies. Fed Proc 44：2222, 1985
5) Kohler G, Milstein C: Continuous cultures of fused cells secreting antibody of predefined specificity. Nature 256：495—496, 1975
6) Lindmark R, Thoren-Tolling K, Sjoquist J: Binding of immunoglobulins to protein A and immunoglobulin levels in mammalian sera. J Immunol Methods 62：1—13, 1983
7) Brown JP, Nishiyama K, Hellstrom I et al: Structural characterization of human melanoma-associated antigen p97 using monoclonal antibodies. J Immunol 127：539—546, 1981
8) Allen-Mersh T, Sakamoto J, Cohn K et al: A new monoclonal antibody for radioimmunolocalization of colorectal cancer. Surg Forum 36：428—430, 1985

Radioimmunodetection of Metastatic Colorectal Cancer Using Monoclonal Antibody

Junichi Sakamoto, Tomoyuki Kato and Hiroaki Nakazato
Department of Gastroenterological Surgery, Aichi Cancer Center
Tadashi Watanabe, Hiroki Murayama, Kimio Wada and Hiroshi Takagi
Seocnd Department of Surgery, Nagoya University School of Medicine

H-15, a mouse monoclonal antibody was established and selected for a tumor localization study because the antigen was shown to be expressed in a high percentage of primary and metastatic colorectal cancers. The epitope recognized by H-15 is a neuraminidase sensitive glycoprotein (200 kd) and close cross reactivity with sialyl-Le^a determinant was detected by the inhibition test. Tumor imaging with human colorectal tumor bearing nude mice using ^{125}I-labeled H-15 was successful. H-15 labeled with ^{131}I was given intravenously over a dose range of 0.2 mg—10 mg to 28 patients with colorectal tumors. No significant toxicity or side effects were seen. Direct tumor imaging was successful in 4 out of 20 hepatic metastases and 3 out of 8 local lesions from days 4—6 after the antibody injection. Thus, tissue biopsy specimens and scintigraphy have proved that imaging of metastatic colorectal cancer is possible with monoclonal antibody H-15. For the precise localization of tumor imaging, ^{99m}Tc-MPD was infused simultaneously, and the specific location was demonstrated by a subtraction study.

Reprint requests: Junichi Sakamoto Department of Gastroenterological Surgery, Aichi Cancer Center
1-1 Kanokoden, Chikusa-ku, Nagoya, 464 JAPAN