日消外会誌　23（4）：1006～1010，1990年

特集　13

超音波内視鏡による早期胃癌深達度診断
―縮小手術への応用について―

昭和大学藤が丘病院外科
生田目公夫　大久保雅彦　浜井　直人
幕内　幹男　岩井　裕子　鈴木　快輔

早期胃癌に対する縮小手術の適応を知る目的でリンパ節転移状況について臨床病理学的に検討するとともに超音波内視鏡による深達度診断を行なった．R_{0-1}の縮小手術の適応症例の条件は粘膜内癌で2cm以下のI型,，IIa型．1cm以下の粘膜皺壁集中のないIIc型である．適応条件となる早期胃癌の超音波内視鏡診断は2cm以下のm胃癌において85.7%の正診率であった．しかしながら5ul(－)陥凹型m胃癌は100%の正診率であった．2cm以下のsm胃癌は80%と比較的良好な診断率であったが，2cm以下ul（－）sm胃癌はul（－）m胃癌に比較して正診率は低値であった．2cm以上のm, sm隆起型の診断は困難であった．以上より縮小手術の適応症例の選択において超音波内視鏡検査は有用であり，今後，大いに期待できる診断法である．

Key words: endoscopic ultrasonography, depth of invasion, limited gastrectomy

I．はじめに

近年，胃疾患における診断技術の進歩によって早期胃癌も多く発見され，さらに手術手技の確立も相まって，その外科的治療成績は満足しええるようになった．胃癌手術は原発巣も含む広範囲な胃切除とともに，所属リンパ節を系統的に郭清する予防的郭清を標準術式とするが，この原則を進行胃癌は素より早期胃癌と言えども逸脱してはならない．一方，根治性を高めるあまり，時に侵襲が過大となって術後合併症の発生，臓器機能欠落につながることは周知のことである．このように胃癌手術には根治性の追求と臓器機能温存と相反する二面性が存在し両者のバランスのとれた術式が理想的である．この点について早期胃癌では所属リンパ節転移例の臨床病理学的研究ならびに腫瘍免疫学的研究などにより新しい知見が生れた．また，早期胃癌の中でも粘膜内癌の予後は極めて良好でリンパ節転移もほとんどみられないことも根拠となって，早期胃癌に対して画一的なR_2以上の予防的リンパ節郭清の是非が問われ，最近縮小手術が提唱されるに至った．本稿では早期胃癌に対する縮小手術の適応に言及し術前診断，特に超音波内視鏡を用いての適応症例の診断および現状での問題点について述べてみたい．

II．対象および方法

1975年9月から1987年12月までに昭和大学藤が丘病院において切除された早期胃癌総数は221例で，うち単発206例を対象に臨床病理学的検討を行なった．超音波内視鏡検査（以下EUSと略す）は1984年1月より1988年12月までに116例の胃癌症例に施行し96例が切除された．切除症例のうち早期胃癌は47例で，これらの症例についてEUS深達度と組織学的深達度との対比を行った．EUSの検査方法はオリンパスーアロカ社製EUS（7.5MHz）を使用し胃内脱気水充満法にて診断した．このような操作方法にて得られたEUS像について胃癌深達度診断の向上を目的し分類を行った（早期胃癌については①②③と大別し②③はa, bのおのおの2つに亜分類し術前深達度の診断基準とした）．

III．結　果

1）早期胃癌のリンパ節転移状況

早期胃癌206例の深達度はm胃癌122例（59%），sm胃癌84例（41%）であった．リンパ節転移陽性はm癌5例（4%），sm癌10例（11.9%）とsm癌に高い転移

＊第34回日消外会総会シンポ2・消化器外科の新しい診断法とその治療への応用

＜1989年12月13日受理＞別刷請求先：生田目　公夫
〒227　横浜市緑区藤が丘1―30　昭和大学藤が丘病院外科

率で，早期胃癌として206例中15例（7.3%）の頻度で認められた．

組織型では分化型8.1%，未分化型6.4%の転移率で分化型にやや高い傾向がみられた．

肉眼型は隆起型19例中5例(26.3%)，平担型2例中0例（0%），陥凹型175例中9例（5.1%），混合型10例中1例（10%）で隆起型，混合型に陽性例が多かった．

大きさと深達度では癌巣長径が増してsmへ浸漫するにつれて転移率も高かった（**Table 1**）．

2）早期胃癌における超音波内視鏡像の分類

早期胃癌のEUS診断にあたりEUS像と組織学的所見を対比して以下に述べる分類を行った．なおul（+）とは癌巣内にul-IIないしul-IIs以上の併存潰瘍を示す．①ul（−）m：全層構造が良く保たれている．②aul（−）sm：第3層内に腫瘍エコー像がみられ，腫瘍エコー辺縁も比較的明瞭である．②bul(−)sm：腫瘍エコー像が第4層に接するが第4層との境界は明瞭である．③aul（+）m：第3層の先細り，第4層のfusion所見がみられる．③bul（+）sm：第4層は不明瞭で第3層例への凸像所見の診断基準を作成した（**Table** ）．

Table 1　Depth of invasion, Size and Lymphnode metastasis

Depth of invasion / n / Size (cm)	m cancer			sm cancer		
	n_0	n_1	n_2	n_0	n_1	n_2
0~1.0	15			5		
1.1~2.0	28	1		25	1	
2.1~3.0	39	1		15	1	
3.1~4.0	15	1		16	1	
4.1~5.0	8	2		6	2	1
5.1>	12			7	4	
Total	117	5 (4%)		74	9 (10.7%)	1 (1.1%)

i) Metastatic rate of lymphnode 7.3%
ii) Metastatic rate of m cancer 4 %
iii) Metastatic rate of sm cancer 11.9%

Table 2　EUS classification of the gastric cancer

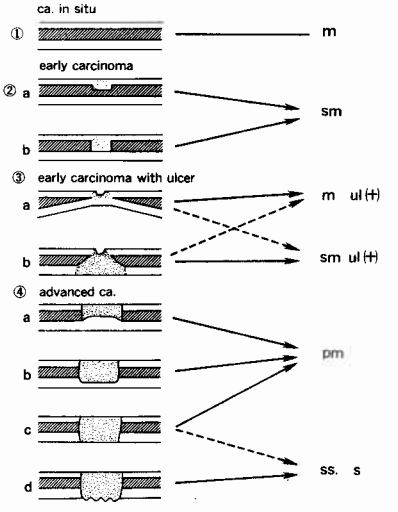

Fig. 1　EUS picture and shema showing 3a type

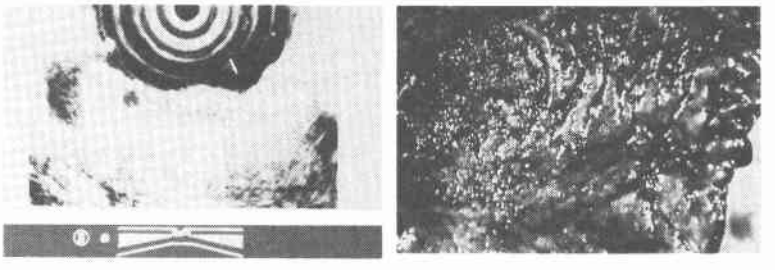

Fig. 2　EUS picture and shema showing 3b type

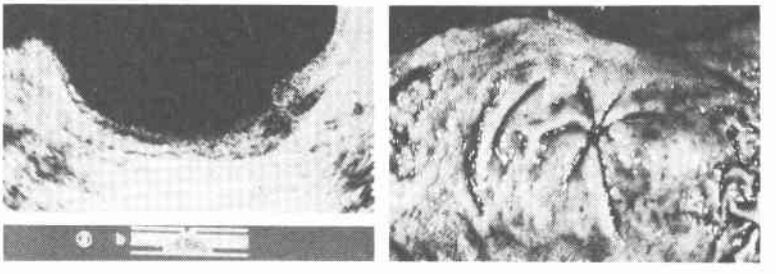

症例を供覧する．肉眼型 IIc で組織学的に ul-IIIs の瘢痕を併存する m で診断基準③ a に適合する（**Fig. 1**）．肉眼型 IIc＋III で癌巣内に ul-III の潰瘍を伴う sm で③ b 症例である（**Fig. 2**）．

3）m 胃癌の超音波内視鏡診断

m 胃癌において EUS 深達度診断基準に従った正診率は1cm 以下で80%，1.1～2.0cm は88.9%と高い診断率であった．2cm 以下 IIa 型，I 型の診断は可能であったが，3.1～4.0cm I 型は粘膜下層への軽度浸潤例であったがために誤診した（**Table 3**）．

術前深達度診断で問題となる陥凹型について検討してみると2cm 以下の ul（－）例は100%正診できた．しかしながら5ul（＋）例は ul（－）例に比較して正診率は低かった（**Table 4**）．

4）sm 胃癌の超音波内視鏡診断

sm 胃癌において2cm 以下80%，2.1～3.0cm 75%，3.1～4.0cm 66.7%と病巣長径が増すにつれて段階的に正診率は低下した．3cm 以上の I 型の診断率も低値であった（**Table 5**）．

陥凹型 sm で2cm 以下 ul（－）例の正診率は75%，2.1～3.0cm で66.7%と ul（－）m に比較して診断は低かったが，一方 ul-IIs 併存症例の診断は良好であった（**Table 6**）．

Table 3　Accuracy rate of EUS (m cancer)

Size (cm) \ Accuracy rate	Correct diagnosis	Total	Misdiagnosis	Total	Accuracy rate(%)
～1.0	○ ○ ○ ●	4	○	1	4/5 (80)
1.1～2.0	○ ○ ○ ○ ○ ○ ○ ●	8	○	1	8/9 (88.9)
2.1～3.0	○ ○ ○ ○ ○ ○	6	○ ○ ○ ○	4	6/10 (60)
3.1～4.0		0	●	1	0/1 (0)
4.1～5.0	○	1		0	1/1 (100)
5.1～	○	1	○	1	1/2 (50)
Total		20		8	20/28 (71.4)

○：Depressive type　●：Elevated type

Table 4　Co-existing ulcer and size of the superficial depressive type (m cancer)

Size (cm)	Co-existing ulcer	Correct diagnosis	Total	Misdiagnosis	Total	Accuracy rate(%)
～1.0	(－) (＋)	○ ○ ○ (IV)	3 1	(II)	0 1	3/3 (100) 1/2 (50)] 4/5 (80)
1.1～2.0	(－) (＋)	○ ○ ○ ○ (IIs), (II), (IIIs)	4 3	(IV)	0 1	4/4 (100) 3/4 (75)] 7/8 (87.5)
2.1～3.0	(－) (＋)	○ ○ ○ (II), (IIIs), (III)	3 3	○ (III), (IV), (IVs)	1 3	3/4 (75) 3/6 (50)] 6/10 (60)
3.1～4.0	(－) (＋)		0 0		0 0	
4.1～5.0	(－) (＋)	(IIIs)	0 1		0 0	1/1 (100)
5.1～	(－) (＋)	○	1 0	(III)	0 1	1/1 (100) 0/1 (0)] 1/2 (50)
Total			19		7	18/25 (72)

(II), (III), (IV)：ul　(IIs), (IIIs), (IVs)：ul-scar

Table 5　Accuracy rate of the EUS (sm cancer)

Size (cm) \ Accuracy rate	Correct diagnosis	Total	Misdiagnosis	Total	Accuracy rate(%)
～1.0		0		0	0 (0)
1.1～2.0	○ ○ ○ ○	4	○	1	4/5 (80)
2.1～3.0	○ ○ ○	3	○	1	3/4 (75)
3.1～4.0	○ ○ ○ ○	4	● ●	2	4/6 (66.7)
4.1～5.0	●	1	○	1	1/2 (50)
5.1～		0	○ ○	2	0/2 (0)
Total		12		7	12/19 (63.2)

○：Depressive type　●：Elevated type

Table 6　Co-existing ulcer and size of the superficial depressive type (sm cancer)

Size (cm)	Co-existing ulcer	Correct diagnosis	Total	Misdiagnosis	Total	Accuracy rate (%)
～1.0	(－) (＋)		0 0		0 0	
1.1～2.0	(－) (＋)	○ ○ ○ (IIs)	3 1	○	1 0	3/4 (75) 1/1 (100)] 4/5 (80)
2.1～3.0	(－) (＋)	○ ○ (IIs)	2 1	○	1	2/3 (66.7) 1/1 (100)] 3/4 (75)
3.1～4.0	(－) (＋)	○ ○ ○ (IIIs)	3 1		0 0	3/3 (100) 1/1 (100)] 4/4 (100)
4.1～5.0	(－) (＋)		0 0	○	1 0	0/1 (0)
5.1～	(－) (＋)		0 0	(III), (IV)	0 2	0/2 (0)
Total			11		5	11/16 (68.8)

(III), (IV)：ul　(IIs), (IIIs)：ul-scar

IV．考　　察

早期胃癌に対する縮小手術の意味するところは胃の切除範囲の縮小，予防的リンパ節郭清範囲の縮小，大小網切除範囲の省略，結腸間膜前葉ならびに膵被膜剝離の省略化にあると考える．早期胃癌とは粘膜内癌，粘膜下層にとどまる癌腫で S_0, P_0であり前述した大小網切除範囲の省略，後腹膜剝離の省略化には妥当性があると思われる．ついで胃の切除範囲の縮小であるが問題となるのは主病巣の浸潤範囲の決定，多発癌である．この点について浸潤範囲の決定に関しては胃 X 線診断，胃内視鏡診断が進歩した現在では然して問題とはならない．多発癌であるが榊原らは[1]多発癌巣は主癌巣の近傍にみられ，しかも5mm 以下の微小癌巣が32.0%を占め，肉眼型は IIb であったと述べている．さらに背景粘膜の検討において小弯を高く切離する必要性を強調している．この事実を考慮すると胃の切除範囲の縮小には難がある．予防的リンパ節郭清範囲の縮小についてであるが転移の認めるリンパ節を術前，術中にわたり確実に診断することは現状において無理で

ある[1]，それゆえに早期胃癌においてリンパ節転移陽性例の詳細な臨床病理学的分析が重要である．早期胃癌のうち粘膜内癌の転移率は2.6～4.4%[2)3)]，粘膜下層癌13.8～17.2%[1)2)3)]の範囲で大差は認めない．肉眼型と大きさの関係で転移のみられない症例は隆起型において2cm以下，隆起十陥凹型で長径1cm以下，陥凹型は1cm以下との報告[1]．あるいはI型，IIa型で2cm以下，IIa+IIc, IIc, IIc+IIIで1cm以下であればリンパ節転移は認めない報告[4]もみられる．今回の著者らの検討でも粘膜内癌の転移率4%，粘膜下層癌11.9%と前述した範囲内で，組織型では分化型にやや高い傾向がみられた．腫瘍長径と肉眼型ではI型，IIa型で2cm以下，IIa+IIc型，IIc型で2cm以下，IIc+IIIで1cm以下，またIIb病変にはリンパ節転移は認められなかった．なお陥凹型についてリンパ節転移陽性例は大部分の症例が癌巣内に潰瘍あるいは潰瘍瘢痕併存例であったことを附記しておく．以上の結果を踏まえた上でR_{0-1}の縮小手術の適応であるが粘膜下層癌はリンパ節への転移率が高いこと，IIa+IIcは粘膜下層へ浸潤することが多く，またIIbは確定診断，癌巣境界の判定が難しい理由において適応外と考えている．適応症例は粘膜内癌で2cm以下のI型，IIa型，1cm以下のIIc型で粘膜皺壁集中のないことが条件であろう．さてこれらの適応症例をいかに正確に術前診断できうるか否かについて述べてみたい．従来，胃癌の術前深達度診断は胃X検査，胃内視鏡検査が主流であるが本検査法は水平方向への診断法であるがために正診率は期待した程高くはない[4]．近年導入されつつある超音波内視鏡は垂直方向への診断法で，胃壁は5層構造として描出され，さらに低エコーが主体をなす腫瘍エコーと各層の変化をとらえ深達度診断を行うのが特徴である．現在著者らはEUS像と組織学的所見の対比によってエコー像の分類[5]を試み診断率向上に務めている．早期胃癌におけるEUS診断であるが陥凹型m胃癌で大きさ2cm以下のEUS正診率は85.7%と良好であった．癌巣内併存潰瘍の有無と正診率では併存潰瘍のみられない，すなわち皺壁集中のないIIc型で2cm以下は100%診断しえた．2cm以下の隆起型においても診断可能と思われる．このことは縮小手術の適応決定に際して重要である術前深達度診断に関して本検査法は大きな役割を果すとともに，最も有用な診断法と考える．陥凹型m胃癌で2cm以下の誤診例はいずれも粘膜下層への微小浸潤例，あるいは腫瘍エコー像と潰瘍エコー像の鑑別が困難なために起因した．陥凹型sm胃癌で大きさ2cm以下の正診率は80%で誤診1例はul(－)例であったが，pm層への微小浸潤のために誤った症例である．EUS診断において現状での問題点を提起すれば2cm以上の隆起型では腫瘍内でのエコーの減衰，陥凹型は併存潰瘍，さらに噴門領域においては操作性にあるが，この点については機種の改良，また良性潰瘍のエコー像の詳細な分析により今後診断率も向上するものと確信する．粘膜下層，筋層への微小浸潤は現時点において本検査法の限界を痛感せざるをえない．しかしながら従来の検査法に比較して高い正診率が得られたこと，さらに縮小手術の適応症例の条件とした粘膜内癌で2cm以下のI型，IIa,，1cm以下，のIIc型でul(－)に対して100%診断しえたことは縮小手術の適応決定に大いに貢献できうると考える．

文　献

1) 榊原　宣，卜部元道，劉　星漢：早期胃癌に対する合理的標準手術．消外　1：195—200，1988
2) 大原　毅，城島嘉明，定月英一ほか：早期胃癌に対する縮小手術の可能性．消外　8：15—19，1985
3) 廣田映五，海上雅光，板橋正幸ほか：早期胃癌の病理，病理形態と予後．消外　4：295—300，1981
4) 杉町圭蔵，岡村　健，馬場秀夫ほか：術前検査と術中所見からみた早期胃癌に対する縮小手術の適応決定と問題点．消外　11：161—166，1988
5) 生田目公夫，藤田力也：超音波内視鏡による胃癌深達度診断，特に内視鏡的診断，胃粘膜下造影法と対比して．Gastroenterol Endosc 29：2364—2366，1987

Endoscopic Ultrasonography Used to Evaluate Indcations for Limited Gastrectomy in Early Gastric Carcinoma

Kimio Namatame, Masahiko Ookubo, Naohito Hamai, Mikio Makuuchi,
Hiroko Iwai and Kaisuke Suzuki
Department of Surgery, Showa University Fujigaoka Hospital

We analyzed from the both clinical and pathological viewpoints. 206 cases operated on for early gastric cancer during the period between 1975 and 1987. The incidence of lympn node metastasis was 4% from m cancer and 11.9% from sm cancer. Lymph node metastasis occurred in differentiated type and elevated types. In clinicopathological analysis, we considered that limited gastrectomy for early gastric cancer was indicated n type I and type IIa tumors less than 2 cm in diameter. IIc without a co-existing ulcer was also indicated. Endoscopic ultrasonography was used to determine the depth of early gastric cancerous invasion. The correct diagnostic rate was 100% for IIc without co-existing ulcer and elevated type of m cancer less than 2 cm in diameter. The rate for IIc type sm cancer was 71.4%. We concluded that eadoscopic ultrasonography pattern analysis was useful for diagnosing the depth of cancerous invasion in limited gastrectomy for early gastric cancer.

Reprint requests: Kimio Namatame Department of Surgery, Showa University Fujigaoka Hospital
1-30 Fujigaoka, Midori-ku, Yokohama, 227 JAPAN