日消外会誌　23（4）：1011～1015，1990年

特集　14

多発性ガストリノーマ根治的切除のための新しい診断法の開発とその成績

京都大学医学部第1外科
今村　正之　　嶋田　　裕　　服部　泰章　　戸部　隆吉

Zollinger-Ellison（ZE）症候群患者に対する治療方針は，1955年に初めて本症候群が記載されて以来変遷を経て，現在ではH_2受容体拮抗剤などで胃酸分泌を抑制しつつ，gastrinomaを切除するのが最も良いと考えられる．私達はsecretinのgastrinomaに対する直接作用を応用した局在診断法，選択的動脈内secretin注入法を開発した．10人のZE患者全員の局在診断が可能で，手術に同意した5人の根治的切除に成功し，術中secretin試験と共に用いることによりgastrinomaの根治術に有用と考えられた．

Key words: gastrinoma, selective arterial secretin injection test, curative resection of gastrinoma

はじめに

Zollinger-Ellison症候群（Z・E症候群）の治療法は1955年のZollingerらの報告以来約10年ごとに変遷してきた[1]．初期の10年間は診断自体が困難でZollingerらが胃全摘出術を勧めたにもかかわらず，胃切除を繰り返して死亡する患者が多かった[2]．その後radioimmunoassayの進歩によりGastrinoma（Goma）の診断が容易となり，またH_2受容体拮抗剤を初めとする強力な制酸剤の開発により緊急的胃全摘出術の必要性が減少し，最近の10年間は根治的Goma切除が諸施設で行われるようになった[3)~5)]．根治的Goma切除のためには術前の正確な局在診断が必須である．私達はin vitroでGoma細胞がセクレチンの直接作用でガストリンを放出する事実を証明した[6]が，その後in vivoでも確認した後，その作用を利用した新しい局在診断法，選択的動脈内セクレチン注入法（selective arterial secretin injection test：SASIテスト）（**Fig. 1**）を開発した[7]．また手術中にGomaが全て摘出できたか否かを判定するために術中セクレチン試験（intraoperative secretin test：IOSテスト）を行い，迅速ガストリンassay法で根治性を確認した後閉腹している．今回その成績を報告する．

＊第34回日消外会総会シンポ2・消化器外科の新しい診断法とその治療への応用
＜1989年11月8日受理＞
別刷請求先：今村　正之
〒606　京都市左京区聖護院川原町54　京都大学医学部第1外科

Fig. 1　Principle of the selective arterial secretin injection test (SASI test 1983).

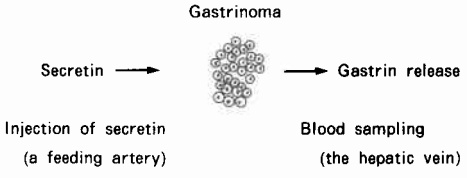

対象と方法

臨床経過と胃液検査，セクレチン試験によりGomaと診断した10人，男性6人，女性4例を対象とした．SASIテストの詳細は既に報告したが，その要点は**Fig. 2**に示すように，腹部動脈撮影の際カテーテルの先端を脾動脈，胃十二指腸動脈，上腸間膜動脈に進めてセクレチン30uを急速注入し肝静脈血を前，20，40，60，90秒後に採取しそのガストリン濃度（HV・IRG）を測定する．セクレチンがGomaの栄養動脈に注入されると，HV・IRGが20秒か40秒後に急上昇する．前値から80pg/ml以上上昇し，かつ前値の20%以上上昇した時，栄養動脈と判定している．

IOSテストは術中にGomaをすべて摘出しえたと考えた時にセクレチン2u/mlを静注し，前，2，4，6分後に採血して，前値から80pg/ml上昇し，かつ前値の20%以上の上昇の場合陽性と判定している．迅速IRGssay法は，**Table 1**に示すように第1抗体とのインキュベーションの条件を室温2時間から37℃，15分に変えて行った．

Fig. 2 Schema of the SASI test

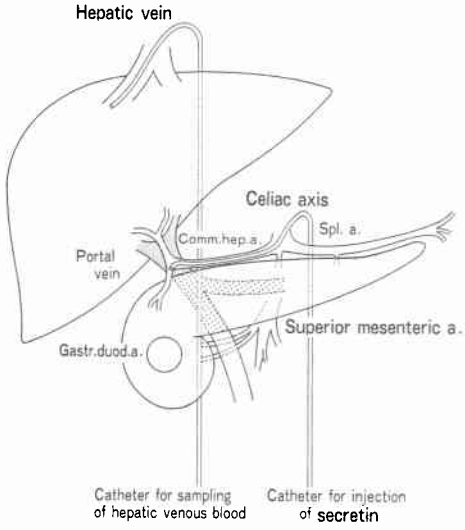

Table 1 Method of rapid radioimmunoassay of gastrin

Standard solution or sample serum
^{125}I-Gastrin
Anti-Gastrin Antibody
↓
Incubation for 15 minutes at 37°C
(usually 2 hours at room temperature)
↓
The second antibody
↓
Incubation for 15 minutes at room temperature
↓
centrifuge
↓
count

結　果

SASI テストの結果の1例を **Fig. 3** に示した．

本例は，十二指腸潰瘍に対し胃切除を受けた後，吻合部潰瘍を続発し胃全摘出術を受けた47歳の男性である．セクレチン試験陽性，Computed tomography (CT)，ultrasonography (US)，動脈撮影で Goma の局在不明で来科した．胃十二指腸動脈 (GDA) へのセクレチン注入で HV・IRG の40秒後の前値からの上昇 (ΔIRG_{40}) が93pg/ml，前値に対するその比率 (% ΔIRG_{40}) が61.6%と有意に上昇した．上腸間膜動脈 (SMA) への注入では ΔIRG_{40}-2pg/ml, % ΔIRG_{40}-2.1%と不変で，脾動脈 (SPA) 内注入でも60秒間不変であった．したがって Goma は GDA の支配領域すなわち膵頭十二指腸領域の上部にあると，局在診断できる．膵頭十二指腸切除 (PD) にて **Fig. 4** に示すように

Fig. 3 Results of SASI test in a case who had total gastrectomy for a jejunal ulcer following a patial gastrectomy for a duodenal ulcer. Any diagnostic imaging techniques could not reveal a tumor. SASI test revealed the existence of gastrinomas in the feeding area of the gastroduodenal artery.

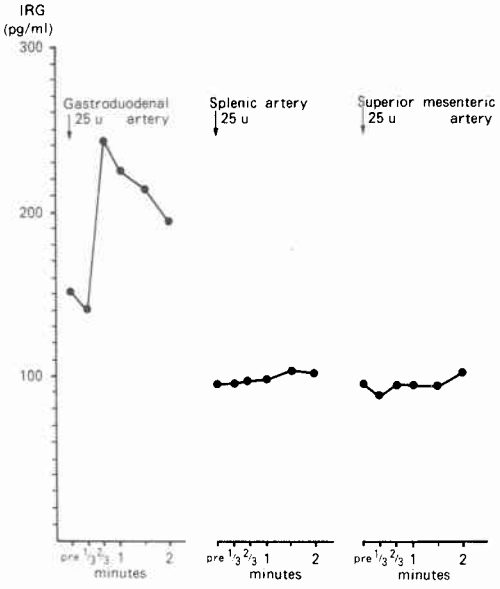

Fig. 4 Schema of the resected specimen. There were a duonenal submucosal microgastrinoma and four metastatic lymph nodes. ○ : lymph node ● : metastatic lymph node

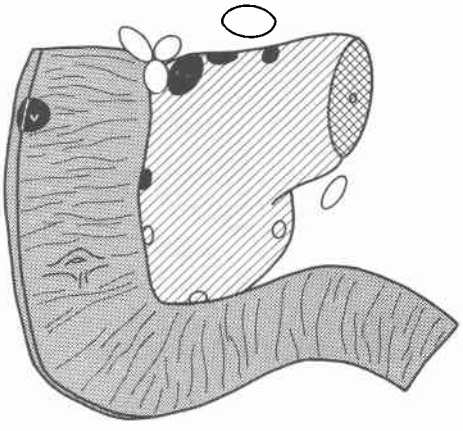

1個の十二指腸粘膜下 Goma と3個のリンパ節転移が証明された．**Fig. 5** に IOS テストの1例を示す．麻酔前と麻酔後のセクレチン試験はいずれも4分後に前

Fig. 5 Results of secretin test before and after a pancreatoduodenectomy. It became negative immediately after the pancreatoduodenectomy.

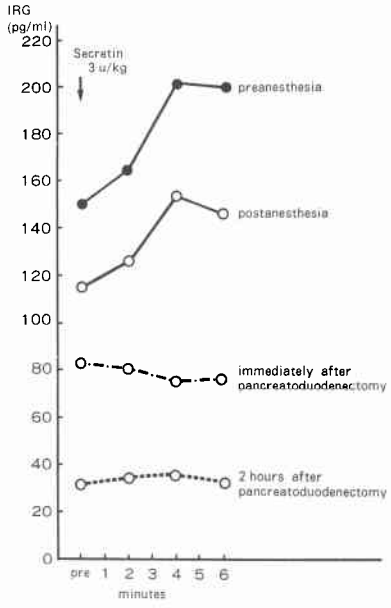

値から100pg/ml 以上上昇したが，PD 直後は前値は低下して，セクレチンにも無反応となった．手術の根治性が確認されたことになる．

Table 2 に現在まで SASI テストで局在診断した10例の結果を示した．全例に局在が診断された．症例 2 は GDA, SMA, SPA のいずれもが栄養動脈と判定された多発性内分泌腺腫症（MEA）I 型の患者で診断後 6 年間 cimetidine 1g/日の内服のみで胃切除を受けることなく経過している．症例 8 は，左胃動脈と SPA が栄養動脈と判定されたが，開腹術で膵体部上縁の Goma が摘出され根治した．ほかの 8 例は膵頭十二指腸領域の局在が診断された．手術に同意した 4 人に PD がなされ，全例術中に根治が確認されて，術後 3 か月から 2 年 3 か月の現在，再発の徴候なく健在である．**Table 3** は PD 4 例の免疫病理学的診断の結果を示すが，直径5mm 以下のミクロ Goma が十二指腸に全例に見つかり，2 例では膵頭部実質内にも Goma があった．また内 3 例にリンパ節転移が証明された．

考　察

近年 ZE 症候群に対して根治的 Goma 切除術が盛んに試みられるようになった[3)~5)]．Goma が悪性例が多く，肝転移を来すと予後は，極めて悪いからである．私達は根治的切除に不可欠な術前の局在診断法として，SASI テストを開発して10人に実施して，全員に局在診断が可能であった．手術に合意した 5 人を開腹し，術中セクレチン試験を利用して全員に根治的切除を行いえた．

SASI テストは，セクレチンの Goma に対する直接

Table 2 Results of SASI test in patients with Z・E syndrome

Case	Age	Sex	Artery	ΔIRG_{40} (pg/ml)	% ΔIRG_{40}	Feeding artery	Operation
1	53	m	GDA SMA SPA	130 28 −4	134.0 29.2 −4.1	GDA	PD
2	68	f	GDA SMA SPA	126 154 113	52.1 61.8 41.4	GDA, SMA, SPA	−
3	43	m	GDA SMA DPA SPA	157 −74 33 33	33.6 −8.3 5.7 5.5	GDA	PD
4	57	m	GDA SMA SPA	1,242 417 −19	51.8 37.1 −1.0	GDA & SMA	−
5	47	m	GDA SMA SPA	93 −2 0	61.6 −2.1 0	GDA	PD
6	13	m	GDA SMA SPA	5.550 −138 −462	383.8 −4.9 −12.8	GDA	−
7	40	f	GDA SMA SPA	1.095 190 190	46.9 5.9 8.9	GDA	−
8	62	f	GDA LGA SPA	−1.800 9.300 15.700	−8.9 69.4 97.0	LGA & SPA	Extirpation
9	50	f	GDA SMA SPA	104 154 12	80.0 115.8 8.4	GDA & SMA	−
10	57	m	GDA SMA SPA	620 40 −	248.0 10.0 −	GDA	PD

m : male, f : female, GDA : gastroduodenal artery, SMA : superior mesenteric artery, SPA : splenic artery, DPA : dorsal pancreatic artery, LGA : left gastric artery

Table 3 Results of SASI test of Whipple operation in four patients with Z・E syndrome

Case	Age	Artery	ΔIRG_{40} (pg/ml)	% ΔIRG_{40}	Feeding artery	Pathology	Prognosis
1	53 (m)	GDA SMA SPA	130 28 −4	134.0 29.2 −4.1	GDA	microGoma 2 (D) 8 (P) lymph node 1 (+)	2 year 3 mo alive
2	43 (m)	GDA SMA DPA SPA	157 −74 33 33	33.6 −8.3 5.7 5.5	GDA	microGoma 1 (D) Goma 1 (P)	1 year 4 mo alive
3	47 (m)	GDA SMA SPA	93 −2 0	61.6 −2.1 0	GDA	microGoma 1 (D) lymph node 4 (+)	10 mo alive
4	57 (m)	GDA SMA SPA	620 40 0	248.0 10.0 0	GDA	microGoma 1 (D) lymph node 1 (+)	3 mo alive

作用に基づいた診断法であるから，ほかのVIPomaやグルカゴノーマのような内分泌腫瘍においても，刺激物質が見つかれば選択的動脈内注入で局在診断ができると考えられる．現在カルシウムがインスリノーマに有効なことを確認しており，おそらくほかの内分泌腫瘍にも有効であろうと考えている．セクレチンに反応の無いGomaの経験は現在までないが，もしそのようなGomaがあれば，カルシウムのGomaに対する直接作用は既に知られているので[8]，カルシウムをセクレチンの代わりに用いられると考えている．

今回PDを行って根治しえた症例の切除標本の全例に十二指腸粘膜下Gomaが見つかり，また4例中3例にリンパ節転移があった事実は注目すべきである．Zollingerは1984年に開腹してもGomaを発見できなかった症例が40例中8例あったと述べており[9]，最近のNortonらは36例中10例[10]，Vogelらは22例中7例[11]とそれぞれ27.8%，31.8%が試験開腹に終わったことを報告している．Nortonらはこのような隠れたGomaの場合は予後は良いと考えられるから，経過観察で良いとしている[10]．しかし，今回75%にリンパ節転移があったことは，彼らの推測が正しいといえないことを示唆している．Zollingerが述べているように，Gomaは時間ともに増大し，悪性化する本質的に悪性と考えて対処すべき腫瘍と思われる[5]．

このように5mm以下の微小Gomaとそのリンパ節転移を局在診断しうる検査法として，現在術中超音波診断法（US）と門脈血サンプリング法（PVS）があるが，これらの成績は，**Table 4**に示すように偽陽性率が16.7から31.0%ありSASIテストに及ばない．欧米特に米国でGomaに対しPDは禁忌とする考えが強く，核出術で終えようとする傾向がある[12]．Gomaの場合それでは根治出来ない患者が多いと考えられる．日本では標準的PDは既に安全な手術になっており，私達も当分は積極的にPDの適応例はPDを行う方針でいる．胃全摘出を受けたり，数回の開腹を受けた後の患者が多いのでPDは多少の困難性があるが，現在まで合併症はイレウスが1例発生したのみであった．

Table 4　Results of three techniques in localization of gastrinomas

		True positive		False positive	
Intraoperative US					
(Norton	1986)	29/35	82.9%	11/35	31.0%
PVS					
(Vogel	1986)	5/6	83.3%	1/6	16.7%
(Thompson	1988)	4/5	80.0%	1/5	20.0%
SASI					
(Imamura	1989)	6/6	100.0%	0/6	0%

術中セクレチン試験のための迅速ガストリンassay法は約1時間で結果を知ることができた．通常法との相関も良く，相関係数が0.994であった．術中にセクレチン試験で陰性であった症例は全て術後も陰性であった．これらの方法がガストリノーマの根治的切除術に貢献することを期待している．

本法の開発と発展に快くご協力下さいました西宮市立中央病院外科柴田信勝先生，箕面市立病院外科水本正剛先生，湯川胃腸病院院長湯川永洋先生，副院長谷口健三先生はじめ諸先生に厚くお礼申し上げます．

文　献

1) Zollinger RM, Ellison EH: Primary peptic ulcerations of the jejunm associated with islets cell tumors of the pancreas. Ann Surg **142**: 709—728, 1955
2) Fox PS, Hofmann JW, Decosse JJ: The influences of total gastrectomy on survival in malignant Zollinger-Ellison tumors. Ann Surg **180**: 558—566, 1974
3) Deveney CW, Deveney KE, Stark D et al: Resection of gastrinoma. Ann Surg **198**: 546—553, 1983
4) Thompson JC, Lwwis BG, Wiener I et al: The role of surgery in the Zollinger-Ellison syndrome. Ann Surg **197**: 594—607, 1983
5) Zollinger RM: Treatment of gastrinoma. Mount Sinai J Med **51**: 401—403, 1984
6) Imamura M, Adachi H, Takahashi K et al: Gastrin release from gastrinoma cells stimulated with secretin. Dig Dis Sci **27**: 1130—1135, 1982
7) Imamura M, Takahashi K, Adachi H: Usefulness of selective arterial secretin injection test for localization of gastrinoma in the Zollinfer-Ellison syndrome. Ann Surg **205**: 230—239, 1987
8) Trudeau WL, McGuigan JE: Effects of calcium on serum gastrin levels in the Zollinger-Ellison syndrome. N Eng J Med **281**: 862—866, 1966
9) Zollinger RM: Gastrinoma: Factors influencing prognosis. Surgery **97**: 49—54, 1984
10) Norton JA, Cromack DT, Shawkere TH et al: Intraoperative ultrasonographic localization of islet cell tumors, a prospective comparison to palpation. Ann Surg **207**: 160—168, 1987

11) Vogel SB, Wolfe MM, McGuigan JE et al: Localization and resection of gastrinomas in Zollinger-Ellison syndrome. Ann Surg 205 : 550—556, 1986

12) Thompson NW, Vinik AI, Eckhauser FE: Microgastrinomas of the duodenum, a cause of failed operation for the Zollinger-Ellison syndrome. Ann Surg 209 : 396—404, 1988

Development of New techniques to Aid in Radical Resection of Multiple Gastrinomas in Zollinger-Ellison Syndrome

Masayuki Imamura, Yutaka Shimada, Yasuaki Hattori and Takayoshi Tobe
First Department of Surgery, Faculty of Medicine, Kyoto University

We have developed two useful tchniques for curative resectioning of multiple microgastrinomas. The Selective Arterial Secretin Injection test (SASI test) demontratis the feeding artery of gastrinomas, and the Interoperative Secretin test (IOS test) estimates the curability of the resection during the operation. These tests have been developed on the basis of the direct action of secretin in stimulating gastrinoma cells to release gastrin. Ten patients with Zollinger-Ellison syndrome were examined by SASI test and gastrinomas were located in all of them, though diagnostic imaging techniques or portal venous blood sampling also located some of them. Based on the results of the SASI test, pancreatoduodenectoy was performed in four patients. All of them had multiple microgastrinomas and have been cured so far. The ISO test was useful in each case to determine the extent of radicality of the operation. We hope that these two tests will be used routinely in performing curative resection of gastrinomas.

Reprint requests: Masayuki Imamura First Department of Surgery, Faculty of Medicine, Kyoto University
54 Kawahara-cho, Shogoing, Sakyo-ku, Kyoto, 606 JAPAN