日消外会誌　23（4）：1022～1027，1990年

特集　16

In situ hybridizationによるoncogene mRNAの解析
―その診断と治療への応用―

岡山大学医学部第1外科　高知県立中央病院外科*　医療法人光輝会光輝病院外科**

八木　孝仁　堀見　忠司*　岡林　孝弘
田中　　出　林　　同輔　三宅　規之
平川　恵一　香川　茂雄**　折田　薫三

胃癌の切除標本や生検標本に対して，histo in situ hybridization法（HISH）を用いて，oncogene mRNAの発現程度と生存率や病理学的各因子との関係を検討した．切除標本では，c-Ha-ras mRNAが中等度以上に発現した症例の予後は不良で，2生率も38.9%であった．病理学的因子との検討ではoncogene mRNAの発現が癌のmalignant potencyを反映した分子病理学的因子である可能性が示唆され，生検標本で術前にoncogene mRNAの検索を行うことは，胃癌の診断と治療に有用であると考えられた．

Key words: oncogene mRNA (c-myc, c-Ha-ras), histo in situ hybridization, prognosis of gastric cancer

はじめに

近年，組織切片上の特定のmRNAを同定するhisto in situ hybridization法（以下HISH）が開発され，悪性腫瘍における癌遺伝子の検索に応用されている．そこで胃癌の切除標本や生検標本に対してHISHを行い組織内のc-mycおよびc-Ha-ras oncogene mRNAの発現を検索し，胃癌の生存率や臨床病理学的因子などと比較し，臨床的な位置づけを検討した．さらに術後補助療法との関連性を検討し，胃癌の診断と治療への臨床応用についても検討した．

対　象

切除標本：1985年より1988年に岡山大学第1外科教室で切除された胃癌35例を対象とした．胃癌取扱い規約[1]に基づくstage別の内訳はstage I 15例，stage II 5例，stage III 5例，stage IV 10例であった．男性23例，女性12例で，年齢分布は26歳から78歳，平均年齢57.6歳であった．

生検標本：1986年から1988年までに光輝病院で採取された胃癌生検標本47例で，5例の非切除例を含み，stage I 25例，stage II 5例，stage III 5例，stage IV 7例であった．男性31例，女性16例で，年齢分布は36歳から85歳，平均年齢67.1歳であった．

対照として，切除標本の非癌部の他，胃潰瘍10例と隆起型異型上皮（ATP）5例を用い，また，生検標本では，group I 7例，group II 3例，およびgroup III 5例を用いた．

方　法

組織学的に癌と確認された胃癌のホルマリン固定パラフィン切片に対して脱パラ，除蛋白，非特異的DNA結合のブロックなどの前処置を行った後，ビオチン標識したc-mycおよびc-Ha-rasの2種類のDNAプローブ(ENZO社)を用いて37℃，15～20時間hybridizationを行った．このようにして形成されたDNA-mRNA hybridに対して，ストレプトアビジン・アルカリフォスファターゼ複合体を反応させ，ベクターレッドにて発色させた．なお，ストレプトアビジン・ペルオキシダーゼ複合体を反応させた場合は，3, 3′-diaminobezidine-4HCLにて発色された（**Fig. 1**）．

HISHの陽性コントロールとしてHL60細胞c-myc mRNAに対して，転写亢進を確認した．陰性コントロールとして，RNase処理した後にHISHを行い，陰

---

*第34回日消外会総会シンポ2・消化器外科の新しい診断法とその治療への応用

＜1989年11月8日受理＞別刷請求先：八木　孝仁
〒700　岡山市鹿田町2－5－1　岡山大学医学部第1外科

Fig. 1 Principle of DNA-mRNA histo in situ hybridization tecnique

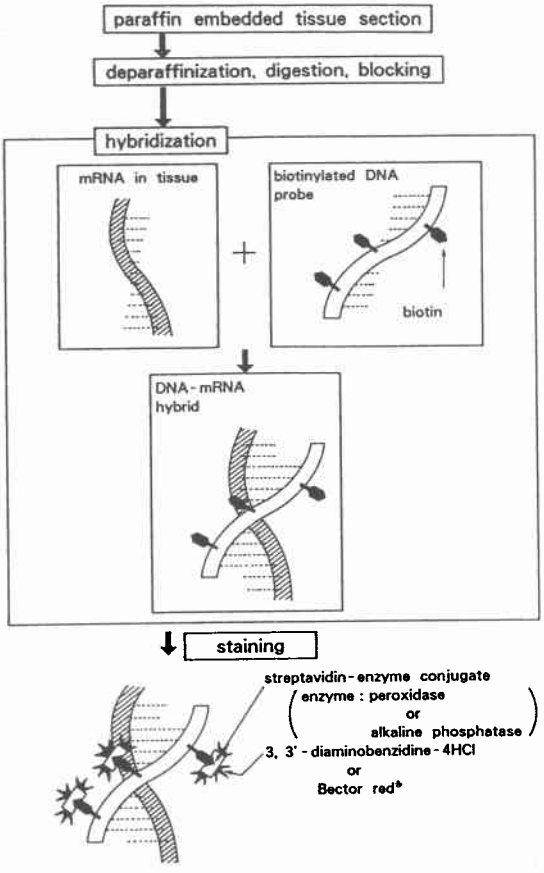

Fig. 2 Cumulative survival rate of patients with gastric cancer classified by the degree of expression of oncogene mRNA in resected stomach specimen

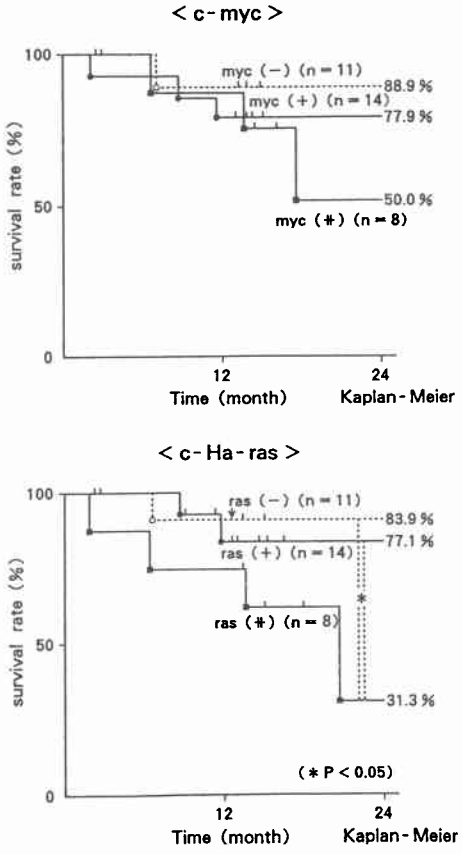

性になることを確認した．

検鏡は光顕下400倍で行い，切除標本は無発現を（−），軽度発現を（+），中等度以上発現を（⁺）の3段階に，生検標本は無発現を（−），発現を（+）の2段階に評価した．検定にはKaplan-Meier法，χ^2検定およびgeneralized-Wilcoxon法をそれぞれ用いた．

結　果

対照とした非癌部，胃潰瘍，ATPおよび，生検標本のgroup I〜III症例では，いずれも発現を認めなかった．

(1) 切除標本における検討

c-myc（以下myc），c-Ha-ras（以下ras）ともに発現率は35例中22例で62.9%であった．oncogene mRNAの局在は，田中ら[2]が報告しているように，主として細胞質中に発現しており，癌の先進部に多く発現する傾向にあった．

Table 1 Relationship between the degree of the expression of oncogene mRNA and pathological factors in resected stomach specimen

Pathological factors \ The degree of oncogene mRNA expression		c-myc (−)	c-myc (+)	c-myc (⁺)	c-Ha-ras (−)	c-Ha-ras (+)	c-Ha-ras (⁺)
stage (n = 35)	I	4	5	1	5	5	0
	II	3	2	0	2	3	0
	III	0	4	1	1	3	1
	IV	6	3	6	4	3	8
n (n = 35)	n_0	6	6	2	6	7	1
	n_1(+)	2	3	0	* 3	2	0
	n_2(+) ～	5	5	6	3	5	8

(* P < 0.05)

2例の予後不明例を除く33例につき，oncogene mRNA の発現程度と生存率を検討してみると，myc では発現程度が強くなるにつれて生存率が低下する傾向がみられたが，統計学的有意差はなかった．しかし，ras ではこの傾向は強く，ras (++) 群は，ras (−) 群および ras (+) 群に比較して生存率の有意な低下を認め，2年生存率も31.3%と低率であった（**Fig. 2**）．oncogene mRNA の発現と stage との関係では myc, ras ともに統計学的有意差はなかったが，両者とも中等度以上の発現例はほとんど stage IV の高度進行癌症例であった．リンパ節転移度との関係では，myc では有意な関連は認められなかったが，ras においては有意な関連を認め，ras (++) 群のほとんどの症例が n2 (+) 以上の高度リンパ節転移を有していた（**Table 1**）．そのほか，病理組織型との比較も行ってみたが有意な関連は認められなかった．

(2) 生検標本における検討

非切除例と他病死を除く36例における生存率の検討では，myc においては myc (−) 群に比べて myc (+) 群の生存率は13か月以降有意な低下を示し，myc (−) 群の2年生存率が94.7%に対し，myc (+) 群のそれは38.9%と低値であった．しかし，ras においては一定の傾向は認められなかった（**Fig. 3**）．

つぎに，予後に関する最大の背景因子である stage の影響を排除するため，stage I 群と stage II 以上群に

Fig. 3 Cumulative survival rate of patients with gastric cancer classified by the expression of oncogene mRNA in endoscopic biopsy specimen

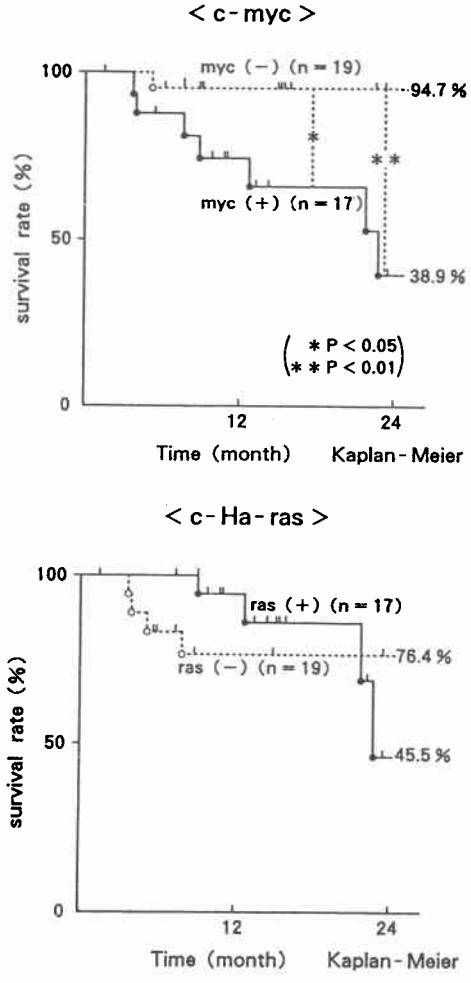

Fig. 4 Cumulative survival rate of patients with stage I gastric cancer classified by the expression of oncogene mRNA in endoscopic biopsy specimen

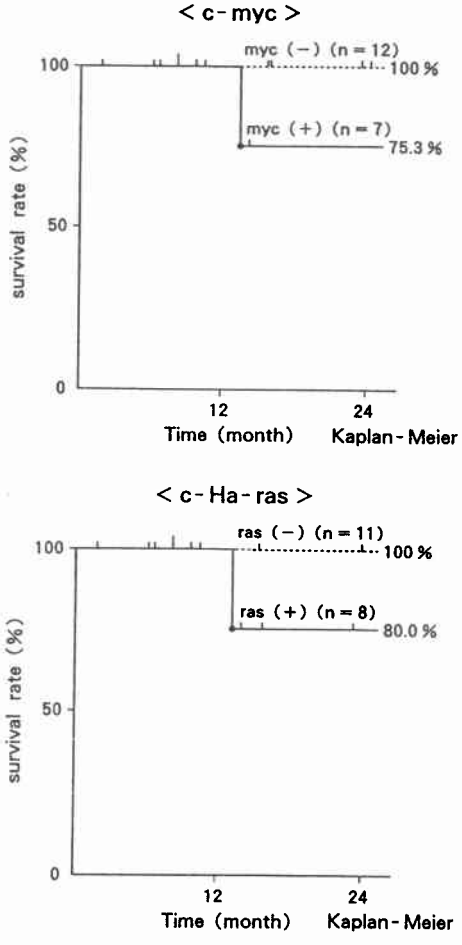

分けて，生存率の比較を行った．stage I 群では myc, ras ともに無発現群の2年生存率が100%であったのに対し，発現群ではそれぞれ myc75.3%，ras80.0%と低下する傾向にあった(**Fig. 4**)．stage II 以上群では，myc（－）群に比べて myc（＋）群の生存率は有意な低下を示し，2年生存率は myc（－）群85.7%，myc（＋）群20.0%であり，myc（＋）群の予後はきわめて不良であった．一方，ras においては一定の傾向は認められなかった（**Fig. 5**）．

全生検例47例の oncogene mRNA の発現と病理組織学的各因子を比較したところ stage，リンパ節転移度，深達度，病理組織型，リンパ管侵襲との有意な関連はなかったが，myc, ras ともに静脈侵襲と有意な関連を認めた（**Table 2**）．

生検標本における oncogene mRNA の発現の有無を術後補助療法に応用するために，術後1か月以内のマイトマイシンC（MMC）大量投与（20mg/m²以上）の有無による生存率を検討した．化学療法非施行群

Fig. 5 Cumulative survival rate of patients with stage II, III, IV gastric cancer classified by the expression of oncogene mRNA in endoscopic biopsy specimen

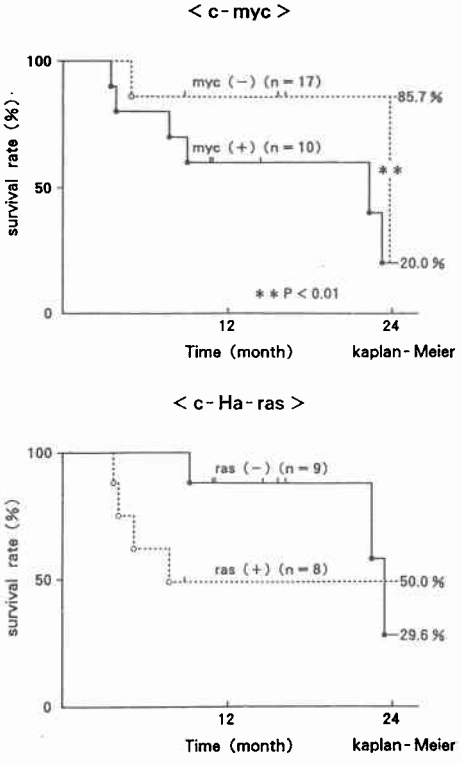

Fig. 6 Comparison of one year surviving with/without high dosage-brief administration of MMC

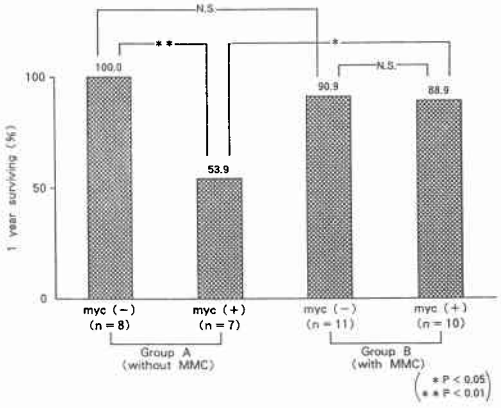

（group A）では，myc（－）群に比べて myc（＋）群の生存率は有意に低下を示していたが，化学療法施行群（group B）では両群間に有意差は認められなかった．また，myc（＋）群においては，group B は group A に比較して有意な生存率の改善が認められた（**Fig. 6**）．

考　察

In situ hybridization 法は1969年，Gall and Pardue[3]によって報告され，その後非放射性物質で標識したプローブを用いた HISH 法が開発され[4)5)]，各種悪性腫瘍の oncogene mRNA の検索に応用されている．既に N-myc と neuroblastoma, erb-B2と乳癌[6)]などのように特定の oncogene mRNA と予後との関係が指摘されているものもある．

今回，われわれの行った胃癌切除標本の検討では ras においてその発現程度と予後およびリンパ節転移度との間に相関が認められ，ras 発現胃癌の術式を考慮する上で肝要と考えられた．また，生検標本での検討では，myc 発現胃癌の予後は不良であり，特に stage II 以上のものでは著明であった．myc 蛋白は細胞に永久増殖を付与するといわれ[7)]，癌細胞の活発な増殖に対応していると考えられる．一方，ras については切除標本と異なり，発現と予後との間に有意な関連は認められなかったが，これは今回検索に用いた母集団のちがい，すなわち，stage IV 症例が ras（－）群に偏っており，このことが22か月以前の ras(－)群と ras(＋)群との生存率の逆転の原因ではないかと考えられた．さらに固定時間や検索部位の相違によるものと考えら

Table 2 Relationship between the expression of oncogene mRNA in endoscopic biopsy specimen and pathological factors of gastric cancer

Pathological[1] factors	Expression of oncogene	< c-myc > (−)	< c-myc > (+)	< c-Ha-ras > (−)	< c-Ha-ras > (+)
stage (n = 42)	I	16	9	13	12
	II	2	3	1	4
	III	2	3	2	3
	IV	3	4	5	2
n (n = 42)	n_0	18	11	15	14
	n_1 (+)	1	3	2	2
	n_2 (+) ～	4	5	4	5
s (n = 42)	m, sm	15	8	11	12
	pm, ss α, ss β	4	5	5	4
	ss γ, ∫	4	6	5	5
Histological subtype (n = 47)	pap	6	3	4	5
	tub_1	8	4	8	4
	tub_2	6	6	4	8
	por	5	6	7	3
	ud	2	5	1	2
	sig	0	1	0	1
ly (n = 41)	ly_0	13	9	12	10
	ly_1～	9	10	8	11
v (n = 41)	v_0	* 22	12	* 18	16
	v_1～	0	7	2	5

(* P < 0.05)

れ，今後の症例の集積や，同一症例間での比較が待たれる．病理学的因子との比較では静脈侵襲以外の因子との相関はなく，oncogene mRNA の発現は胃癌の malignant potency を反映する分子病理学的因子としての可能性が示唆された．生検材料において HISH を行うことは，固定までの時間が短く，mRNA の減衰がより少ないと考えられること，Northern blotting が不可能な微量の組織からでも HISH が可能であり，術前に oncogene の状態を知りうる唯一の方法であることなどの長所がある．術前に oncogene mRNA の発現状態を知ることは，化学療法の有無における検討の結果からも胃癌の診断と治療にとって有用であり，予後不良な myc 発現胃癌に対しては，より積極的な術式の選択や強力な化学療法を行うことが肝要と考えられた．

文　献

1) 胃癌研究会編：胃癌取扱い規約．(改訂11版)，金原出版，東京，1985
2) 田中　出，下山　均，堀見忠司ほか：In situ hybridaization による胃癌組織における発癌遺伝子 mRNA の解析．医のあゆみ　146：601—602，1988
3) Gall J, Pardue ML: Formation and detection of RNA-DNA hybrid molecules in cytological pre-parations. Proc Natl Acad Sci 63：378—383，1969

4) Shroyer KR, Nakane PK: Use of DNP-labeled cDNA for in situ hybridization. J Cell Biol 97 : 377a, 1983
5) Foster AC, McInnes JL, Skingle DC et al: Non-radioactive hybridization probes prepared by the chemical labelling of DNA and RNA with a novel reagent, photobiotin. Nucleic Acid Res 13 : 745—761, 1985
6) Slamon DJ, Clark GM, Wong SG et al: Human breast cancer: Correlation of relapse and survival with amplification of the HER-2/neu oncogene. Science 235 : 177—182, 1987
7) 仙波憲太郎, 豊島久真男：癌遺伝子とは. Medico 20 : 8380—8385, 1989

Analysis of mRNA Using the in Situ Hybridization Technique —Diagnostic and Therapeutic Application of the in Situ Hybridization Technique—

Takahito Yagi, Tadashi Horimi*, Takahiro Okabayashi, Izuru Tanaka, Doufu Hayashi, Noriyuki Miyake, Keiichi Hirakawa, Shigeo Kagawa** and Kunzo Orita
First Department of Surgery, Okayama University Medical School
*Kouchi Municipal Central Hospital, Surgery
**Kouki Hospital, Surgery

We used the histo in situ hybridization (HISH) technique to study the relationship between oncogene mRNA expression and survival rate and the pathological factors in gastric cancers. In excised specimens the prognosis was poor in cases those had moderate or marked c-Ha-ras mRNA expression. The degree of expression was mutually related to the degree of lymphnode metastasis. In biopsy specimens, the prognosis in the cases that expressed c-myc mRNA was also extremely poor, the 2-year survival rate being only 38.9%. The investigation of pathological factors suggested that the expression of oncogene mRNA may be a new moleculo-pathological factor in gastric cancer and an indicator of malignant potency. It appears that the pre-operative detection of oncogene mRNA in biopsy specimens can be utilized to diagnose and treat gastric cancer.

Reprint requests: Takahito Yagi First Department of Surgery, Okayama University Medical School
2-5-1 Shikata-cho, Okayama, 700 JAPAN