日消外会誌　23（5）：1144～1148，1990年

胃癌を原発とする転移性脊髄硬膜外腫瘍の1例

八千代病院外科
佐藤太一郎　七野　滋彦　秋田　幸彦　河村　健雄
水野　伸一　鵜飼　克行　太田　　淳　森岡　　淳

転移性脊髄硬膜外腫瘍はまれである．とくに，胃癌から脊髄硬膜外へ転移することは余り知られていない．われわれはそのような症例を経験したので，報告し，本邦における報告例を検討した．

58歳，男．1988年9月，不定な腰痛，右下肢痛，および軽度な排尿障害で発症した．この時の単純X線写真では強直性脊椎炎が認められた．脊髄造影では腰部におけるブロックは見られなかった．

1989年1月，腰痛は持続的になり，下肢脱力が起こった．脊髄造影ではL3でブロックが認められた．転移性腫瘍が考えられたので，検査の結果，胃癌が発見された．しかし，両下肢の麻痺が進行したので緊急椎弓切除を行った．術後5か月間，生存した．

わが国において胃癌からの転移性脊髄硬膜外腫瘍は4例が報告されている．術前に胃癌が診断された症例はなく，原発の胃癌に対する根治術が行われた症例は無かった．

Key words: metastatic tumor, gastric cancer, spinal epidural tumor

はじめに

胃癌が神経系へ転移することはまれである．

われわれは胃癌を原発とする転移性脊髄硬膜外腫瘍を経験したので報告する．あわせて，本邦における胃癌の脊髄転移の症例を検討する．

症　例

症例：58歳，男．

既往歴：35歳頃，リュウマチ熱で入院．57歳，尿管結石で入院．数年前から強直性脊椎炎といわれていたが，自覚症状はなかった．

現病歴：昭和63年（1988）8月頃から腰痛，右股関節痛，右下肢痛，および排尿障害があり，同年9月に入院した．

第1回入院：貧血なし．打聴診にて胸部，腹部に異常を認めず．脊椎は全体に不撓性を認めるが，圧痛や叩打痛は認められなかった．右股関節部に疼痛を訴えるも，腫脹，圧痛なく他動的運動に対し疼痛はみられなかった．両下肢に運動障害や知覚麻痺はみられなかった．検査所見をみるとCPK高値，脳脊髄液の軽微な異常以外は正常範囲内にあった．脊髄造影では，脊椎管に極く軽度の狭窄を認めるのみであった．症状の変動が少ないので，患者は12月1日に退院した．

退院後経過：平成元年（1989）1月8日頃から腰痛と両下肢痛が激しくなり，両下肢に重圧感を感じ起居不自由になった．1月10日には両下肢の不全麻痺のため起床不能になった．第2回入院（1月13日）：貧血なし．右大腿前面と左下肢全体に知覚鈍麻があり，両下肢の運動麻痺が認められた．腹壁反射はあったが，挙睾筋反射は左右ともみられなかった．検査所見では赤沈の著しい促進と脳脊髄液に炎症所見を認めた（**Table 1**）．脊髄造影では第3腰椎（L3）を中心にした完全ブロックを認めた．この造影直後のCTでは**Fig. 1**のごとく，椎体の破壊は全く見られず，脊椎管内の造影剤欠損をL3あたりに認め，その上下には造影剤の欠損を認めなかった．もちろん，腰椎単純X線写真では骨融解の所見は見られなかった．これらの所見から脊髄硬膜外膿瘍または腫瘍と考えた．転移性腫瘍が否定できないので，超音波検査とCTによる腎と肝の検索および胃内視鏡検査を行った．その結果，胃角から前庭部にかけて余り発赤のない褪色調の腫瘤があり，胃角後壁の部に隆起の大きい出血糜爛のある腫瘤を認め，1型早期胃癌（一部粘膜下）＋良性異型上皮であると診断した（**Fig. 2**）．生検でwell differentiated tubular adenocarcinomaと判明した（**Fig. 3, left**）．しかし，下半身麻痺が進行するので，1月20日に緊急椎弓切除が行った．

手術所見：伏臥位で第1腰椎（L1）から第四腰椎

＜1990年1月10日受理＞別刷請求先：佐藤太一郎
〒446　安城市東栄町1－10－13　八千代病院外科

Table 1　Laboratory data

Study/Date	'88. 9	'89. 1
WBC	6300	6500
RBC	470×10^4	407×10^4
Hb	13.5	12.7
Ht	40.3	39.0
Plt.	18.7×10^4	28.9×10^4
Biochemistry		
TTT	2.6	2.2
ZTT	3.6	4.4
Cholest.	195	240
ALP	293	348
GOT	41	18
GPT	32	13
LDH	374	353
T. Bil	0.6	0.5
D. Bil	0.2	0.2
LAP	53	56
Ch-E	0.83	0.82
γ-GTP	26	33
CPK	1156	209
AcP. T.	2.3	2.4
Prost.	1.0	0.8
T.P.	6.50	7.10
A/G	1.78	1.32
ESR (1 hr)	12	60
(2 hrs)	31	109
CRP	0.3	0.4
CSF : color	clear	yellow
fibrin	−	+
xanthochromia	−	+
glob.-R	+	⧺
cell count	9/3	0/3
protein	136	3260
triptophan-R	+	⧺
sugar	56	46

(L4)に相当して正中切開，脊椎周囲筋肉をL1—L4の範囲で両側を剝離した．その際，右第2第3腰椎(L2, L3)の間から排膿があった．膿汁は粘度がやや低かった．膿汁を追ってゆくとL3横突起の上下へ膿の通路があり，そこから前方へCTに見られるように椎体に沿って膿瘍を認めた．膿を充分に吸引し洗浄し，右L3横突起切除，pedicle外縁を切除した．L2L3の椎弓切除を行った．L3椎弓の髄腔にも膿汁が充満しており，椎弓切除を行う間にも硬膜外腔から膿汁の漏出が見られた．右は外側まで十分に脊椎管を除圧できたが，硬膜はL2，L3のレベルで赤黒く変色し，陥凹したままであった．呼吸性拍動はあるが，心拍と一致する拍動は見られなかった．膿瘍と硬膜外にドレーンを留置して創を閉じた．

Fig. 1　Myelographic computed tomography

1	2
3	4

1. complete compression of spinal cord in the vertebral canal (L_3 level)
2. partial compression of spinal cord
3. 4. no compression of spinal cord (L_5 level)

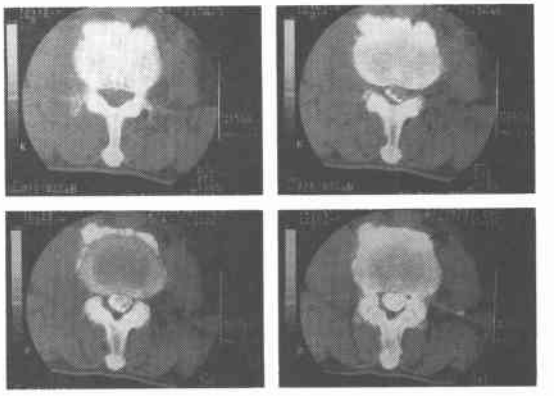

Fig. 2　Endoscopic picture of the stomach, preoperatively

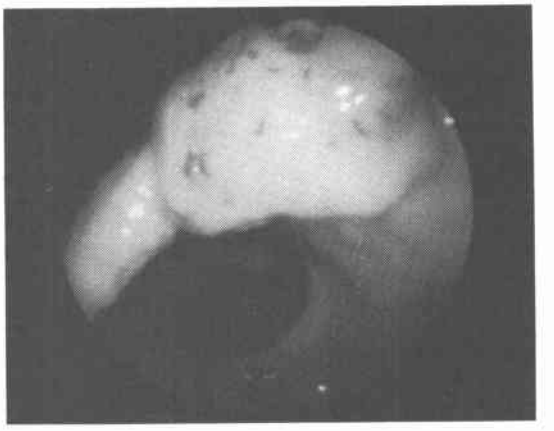

切除標本：膿汁は塗抹，培養ともに細菌を認めず．感染組織と思われる肉芽は病理組織学的にはやや高円柱状細胞から成る腺癌で(**Fig. 3, right**)，転移性癌腫とみられた．

術後経過：術後1週間で両下肢の麻痺は改善した．消化器症状は全く訴えなかった．MMCおよび5FUによる化学療法を開始した．術後1か月頃から，順次，全身状態が悪化し，るい痩が目立ち始めた．術後2か月では再び起床不能になり，術後5か月で死亡した．

考　察

脊髄硬膜外腫瘍についてElsberg[1]は原発性，2次性，転移性に分類した．2次性とは脊椎軟骨腫，脊索

腫，神経節神経腫，包虫嚢胞などによる脊髄圧迫であり，転移性とは癌，肉腫，骨髄腫，ホジキン病およびリンパ腫などの硬膜外腔への転移性発育と定義した．

悪性腫瘍が脊椎へ転移することは比較的多く，乳癌，肺癌，子宮癌についで胃癌は第四位とされている．ところが脊髄転移は極めてまれである．先ず腰背痛などを初発症状として，脊髄症状が出現するに及んで，脊髄腫瘍とか脊髄硬膜外膿瘍などという診断名にたどりつくことが多い．しかも，その時点で転移性であることが判明しても，原発巣が不明ということが多いこと

Fig. 3 Histopathological pictures. left; biopsy specimen revealed well differentiated tubular adenocarcinoma: right; resected specimen of the spinal epidural tumor also demonstrates well differentiated tubular adenocarcinoma which suggestes metastatic tumor from the stomach.

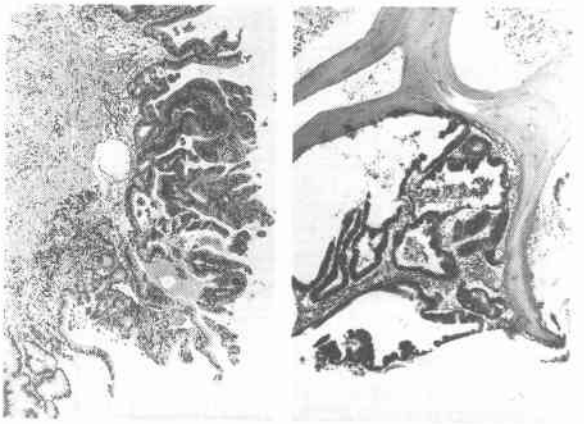

Table 2 Incidence of the metastatic spinal epidural tumor from gastrointestinal tract

Author (Year)	Primary focus			Number of metastatic spinal epidural tumor
	Stomach	Colon	Unknown	
Shenkin (1945)	0	0	6	9
Mullan (1957)	0	1	3	21
Perse (1958)	0	3	3	30
Botterell (1959)			7	75
Dinning (1961)	0	0	1	18
Larson (1961)	0	0	3	23
Wild (1963)	1	0	0	45
Wright (1963)	1	2	8	84
Brice (1965)	0	2	38	99
Vieth (1965)	0	6	11	58
Auld (1966)	2	1	8	50
Khan (1967)	0	0	4	82
Okuyama (1967)	1	0	0	17
Chade (1976)	2	6	16	172

Table 3 The metastatic spinal extradural tumor from stomach in JAPAN

Author Refer/(Year)	Yoshikawa 15)/(1960)	Yamaguchi 16)/(1965)	Okuyama 17)/(1967)	Yoshinaga 18)/(1984)	Author /(1989)
Age, sex	73, F	36, M	42, M	62, M	58, M
Initial symptomes	dorsal pain	lumbago	dorsal pain	paresthesia weakness	lumbago weakness
Disturbance of spinal cord					
motor dis.	——	leg weakness	hemiplegia	weakness	weakness
sensory dis.	below D_6	hip, leg	none	pain	leg
urorect. dis.	disturbed	disturbed	none	disturbed	slightly
X-ray finding : plain film (vertebula)					
*1 (initial)	——	WNL	osteolytic	——	spondylitis
*2 (advanced)	WNL	WNL	osteolytic	osteolytic	spondylitis
myelography	complete block	complete block	partial block	——	complete block
Interval					
from *1 to *2	>1 month	2 months	>1 month	1 month	4 months
Stage (TNM) in stomach	?	Ⅳ	?	Ⅳ	Ⅰ
Treatments for spine	laminectomy	laminectomy	——	chemotherapy	laminectomy
Diag. of primary tumor	post-op	post-op	——	autopsy	pre-op
Treatments for primary tumor	none	gastrostomy	——	none	chemotherapy
Outcome	>1 month living	2.5 months death	4 months death	3 months death	5 months death

*1 : time of an initial symptome
*2 : time of spinal disturbances

はChadeら[2)]や諸家の示す通りである．各研究者における報告14件[2~14,17)]（618例）をみると，原発巣不明症例の比率は平均13.6%であった（**Table 2**）．これに対し胃癌を原発とするものは1.0%，大腸癌を原発にするものは3.0%に過ぎなかった．

転移性脊髄硬膜外腫瘍の原発巣としては肺癌，腎癌，前立腺癌の頻度が高く，消化管を原発とするものが少ないことは前述の通りである[2)~14)17)]．消化管でも欧米では胃癌より大腸癌が多く，本邦では大腸より胃が多かった[17)]．原発巣不明が多いのは脊髄症状が出現してから急速に全身症状が悪化し，死に至るまでの期間が非常に短いためであろう．本邦で集めえた胃癌を原発とした転移性脊髄硬膜外腫瘍は4例に過ぎなかった[15)~18)]．これに自験例を加えて検討した（**Table 3**）．

年齢は36～73歳，男性が多かった．初発症状は病巣の高さによるが，腰背痛とか手指のシビレであった．初発症状は潜行的に症状の増悪がみられ，1～4か月後には脊髄症状が出現した．筋力低下や運動麻痺がみられ，多くは知覚麻痺や膀胱直腸障害も併発していた．脊椎単純X線写真で骨融解を認めたもの2例，認めなかったもの3例であった．脊髄造影は4例に行われたが，全例にブロックが認められた．

脊髄症状に対し椎弓切除が3例に施され，1例は無処置であった．原発巣を胃癌と診断できた時期は，椎弓切除前が1例，後が2例，剖検が1例であった．生前に原発巣が診断されても，胃癌を切除できた症例はなかった．脊髄症状が出現してから1～5か月で死亡した．

硬膜外腔への癌転移の経路については次の3種が考えられている．第1には動脈血行による散布であるが，本症例の場合は肝や肺に転移を認めないことから，この経路による転移は考え難い．第2には1940年，Batson[19)]によって提唱された脊椎静脈系統が考えられる．これら下大静脈，門脈，奇静脈とバイパスを持つ静脈弁の無い独自の系統である．これが硬膜外の内椎骨静脈叢と椎体内に広がる椎体静脈叢との間に緊密な連絡を保ち，その緩除な血流が癌細胞を運搬してここに着床させるものと推定される．われわれの症例の病理組織所見はこの推定を支持するものである．本症例はこの経路による転移であると考えられる．第3にはリンパ行性転移である．これは後腹膜の神経節や神経周囲のリンパ間隙から脊椎管へ癌細胞が入り込むもので，脊髄腔を伝わって急速に頭蓋内へ拡大する．すなわち，脳軟膜癌腫症を形成する[20)]．本症例では初発症状と脊髄造影所見からこの経路は否定的である．結論的にいえば，本症例においては胃癌が椎骨静脈系統を介して脊髄硬膜外腔へ転移したものと考えざるをえない．

このような症例の治療は極めて困難である．脊髄症状が出現した時期に早急に椎弓切除が行われるべきである．しかし，実際には症例の半数しか実施されていなかった．椎弓切除のあとは，転移という点からみて原発巣のことを考えての化学療法を行った症例もあるが余り良好な成績は得られていない．要するに原発巣の自覚症状が軽微であって，脊髄症状が突然に出現した際の対応の仕方は非常に微妙である．われわれは脊髄症状出現で緊急的に椎弓切除を企てたが，その直前に原発巣捜しのため肺，腎，前立腺，胃などを検査し，幸運にも早期胃癌を発見できた．しかし，椎弓切除後の症状経過は思わしくなく，胃癌根治術の機会を失い，化学療法に依存するという不本意の結果になった．

以上，58歳，男の胃癌を原発とする転移性脊髄硬膜外腫瘍の症例を提示し，本邦報告例をまとめた．

擱筆するにあたり，名古屋大学第1外科，二村雄次助教授および整形外科・浜田敏彰，元田英一，鈴木潔先生に謝意を表する．

文　献

1) Elsberg CA: Extradural spinal tumors; primary, secondary, metastatic. Surg Gynecol Obstet 46: 1—21, 1928
2) Chade HO: Metastatic tumors of the spine and spinal cord. Edited by Vinkin PJ, Bruyn GW. Handbook of Clinical Neurology, 10. Tumors of the Spine and Spinal Cord II. Noarth-Holland Pub Co, Amsterdam, 1976, p415—433
3) Shenkin HA, Horn RC, Grant FC: Lesions of spinal epidural space producing cord compression. Arch Surg 51: 125—146, 1945
4) Mullan J, Evans JP: Neoplastic disease of the spinal extradural space. Arch Surg 74: 900—907, 1957
5) Perese DM: Treatment of metastatic extradural spinal cord tumors. —A series of 30 cases. Cancer (Philad) 11: 214—221, 1958
6) Botterell EH, FrizGerald GW: Spinal cord compression produced by extradural malignant tumors; early recognition, treatement and results. Canad Med Ass J 80: 791—794, 1959
7) Dinning T: Malignant spinal extradural tumors. Aust N Z J Surg 31: 126—133, 1961
8) Larson S, Wetzel N, Brockner R et al: The surgical treatment of metastatic epidural tumors. Quart Bull Northw Univ Med Sch 35: 42—44, 1963
9) Wild WO, Porter RW: Metatatic epidural tumor of the spine. A study of 45 cases. Arch

Surg 87：825—830, 1963
10) Wright RL: Malignant tumors in the spinal extradural space. Results of surgical treatment. Ann Surg 157：227—231, 1963
11) Brice J, Mckissock W: Surgical treatment of malignant extradural spinal tumors. Brit Med J 1：1341—1344, 1965
12) Vieth RG, Odom GL: Extradural spinal metastases and their neurosurgical treatment. J Neurosurg 23：501—508, 1965
13) Auld AW, Buerman B: Metastatic spinal epidural tumors. Arch Neurol (Chic) 15：100—108, 1966
14) Khan FR, Glicksman AS, Chu FSH et al: Treatment by radiotherapy of spinal cord compression due to extradural metastases. Radiology 89：495—500, 1967
15) 吉川和男：脊髄硬膜外転移癌の1例．整形外科 11：972—974, 1960
16) 山口博三, 臼木順一：脊髄硬膜外転移癌の1例．整形外科 16：1170—1174, 1965
17) Okuyama T, Suzuki S, Ohno K et al: Metastatic spinal tumor involving the spinal cord, —An analytic study on a series of 12 cases verified by myelography and/or autopsy. Bull Tokyo Med Dent Univ 16：187—209, 1969
18) 吉長知史, 友田宏幸, 加藤元博：多彩な脊髄病変を呈した脊髄硬膜外転移の1例, —その病因の考察—．臨神経 24：300—306, 1984
19) Batson OV: The function of the vertebral veins and their role in the spread of metastatses. Ann Surg 112：138—149, 1940
20) 佐藤太一郎, 七野滋彦, 家田浩男ほか：びまん性脳軟膜癌腫症の1例．治療 58：1121—1124, 1976

A Case of Metastatic Spinal Epidural Tumor from Gastric Cancer

Taichiro Sato, Shigehiko Shichino, Yukihiko Akita, Takeo Kawamura, Shin-ichi Mizuno, Katsuyuki Ukai, Atsushi Oota and Jun Morioka
Department of Surgical, Yachiyo Hospital

Metastatic tumors in the spinal epidural space are not an infrequent finding, and metastasis from gastric cancer is especially rare. A 58-year-old man, in September 1988, complaining of indefinite lumbago, pain in the right femoral region and slight dysuria. Ordinary radiographs of spine showed spondylitis ankylopoetica. A myelogram revealed no block in lumbar region. In January 1989, the persistent pain was followed by progressive leg weakness. A myelogram showed a complete block at L-3, and a metastatic spinal epidural tumor was suspected. Early gastric cancer was discovered, however, and laminectomy was performed for the rapid progressive diplegia of legs. He lived for five months postoperatively. Four cases of metastatic spinal epidural tumor from gastric cancer was have been reported in Japan. The primary gastric cancers have not been able to be detected preoperatively and definite treatment for the primary tumor has never been performed.

Reprint requests: Taichirou Sato Department of Surgery, Yachiyo Hospital
1-10-13 Touei-cho, Anjo, 446 JAPAN