日消外会誌　23（5）：1149～1153，1990年

十二指腸壁内血腫破裂にて幽門および乳頭温存十二指腸亜全摘術を施行した血友病A患者の1例

名古屋市立大学第1外科，高浜市立病院外科*

橋本　俊　由良　二郎　清水　保延
鈴木　達也*　石川　雅一*　水野　章*

血友病Aを有する15歳の男児に腹部鈍的外傷後に発症した十二指腸壁内血腫の1例を経験し，増悪する腹部所見と進行する貧血および腹部CT所見より開腹術を施行した．病変部は十二指腸ほぼ全体に及ぶ巨大な血腫で後腹膜および腹腔内に穿破していた．穿孔の危険もあり病変部を切除し，かつ生理的な状態に再建するために幽門および十二指腸乳頭を温存した十二指腸亜全摘術を施行した．再建は空腸の断端を後結腸性に挙上し十二指腸球部と端々吻合し，この空腸に縦切開を加え温存した乳頭部を端側に吻合した．術後十二指腸空腸吻合部のビランからの出血をみたが造影所見からは幽門機能はよく保たれており，この術式は今後，十二指腸の良性疾患に有用と考えられた．

Key words: duodenal hematoma, duodenectomy, hemophilia

はじめに

十二指腸壁内血腫（以下，本症とする．）は若年者に多く，近年では保存的に治療することが可能とされている．しかし，基礎に出血性素因を有する場合には緊急に開腹術を余儀なくされることもある．今回，血友病Aの患者で腹部鈍的外傷により発症，出血性ショックを合併し開腹術を施行した本症の1例を経験した．病変部を切除し，かつ生理的状態に再建するために幽門および十二指腸Vater乳頭を温存した十二指腸亜全摘術を施行したので，その術式と予後に関し文献的考察を加え報告する．

症　例

症例は15歳男性，家族歴には血友病その他の遺伝性疾患を示唆するものは無い．既往歴では時に易出血性の病態を呈したとのことが初回手術後に判明した．しかし，血友病の診断を受けたことは無かった．患者は約18時間前に腹部を蹴られた．その後は階段を登っていて倒れ，救急車にて来院するまで軽度の腹痛を感じる以外，特に異常は無かった．来院時，顔面は蒼白で血圧126/80mmHgであったが，直ちに62mmHgとショック状態を呈し，上腹部を中心とする腹痛を訴えた．血圧は輸液療法により回復したが，腹部は軽度膨満し全体に筋性防御を認めた．血液生化学的検査にて白血球増多およびアミラーゼ値の上昇と軽度の貧血を認めた（**Table 1**）．胸部単純X線写真に異常なく，腹部単純写真では胃胞の拡張と上腹部における広範囲の無ガス域を認めた（**Fig. 1**）．嘔気も続いていたため，腹部computed tomography（CT）スキャンを施行した．十二指腸および膵臓周辺に血腫と思われるCT像を認めた．また，肝周囲にも多量の腹腔内出血像を認めた（**Fig. 2**）．以上の局所所見および経時的な貧血の進行状況より膵損傷および腹腔内出血を疑い，受傷後24時間40分に緊急開腹術を施行した．

Table 1　Laboratory data on admission

WBC	27,400/mm³	BUN	29.7 mg/dl
RBC	491×10⁴/mm³	Cre.	3.0 mg/dl
Hb	12.8 g/dl～8.1 g/dl	Amy	8,520 IU/L
Ht	42.8%		
Plet.	35.2×10⁴/mm³		

Hemoglobin concentration was depressed to 8.1 g/dl during observation.

開腹所見としては，大量の腹腔内出血，横行結腸間膜根部を中心とした後腹膜出血があり，膵臓および胃や他の腸管には損傷を認めなかったが，十二指腸は下行脚からトライツ靱帯まで直径約3横指程度に腫大した壁内血腫を認めた．これが上行脚の部分で後腹膜に穿破していた．血腫の除去を行うと十二指腸壁の挫滅

＜1989年12月13日受理＞別刷請求先：橋本　俊
〒467　名古屋市瑞穂区瑞穂町字川澄1　名古屋市立大学医学部第1外科

Fig. 1 Abdominal plane X-ray film showed a dilatation of the stomach and wide non-air field in the upper abdomen

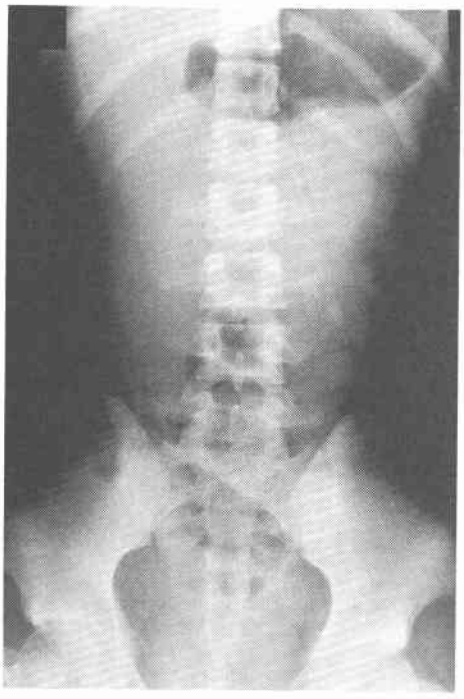

は高度で，かつ広範囲であり穿孔の可能性が高く，単純な血腫除去や空置術は危険と考えられた．また，膵頭十二指腸切除術が考えられたが，若年者であることを考慮し，消化管の機能的予後を重視して幽門および十二指腸乳頭を温存する十二指腸亜全摘術を施行した（**Fig. 3**）．

幽門および乳頭温存十二指腸亜全摘術：壁内血腫のない十二指腸球部を迷走神経の幽門枝を損傷しないように，幽門輪より肛門側約1cmの所で切離した．乳頭部を含め，その周囲約1.5cmの腸管を楕円形に残し空腸脚までの十二指腸を切除した．空腸の断端を後結腸性に挙上し十二指腸球部と端々吻合し，この空腸に約3.0cmの縦切開を加え温存した乳頭部を端側に吻合した．縫合糸はいずれも4－0バイクリルを使用し全層連続縫合とした．漿膜縫合は3－0絹糸による結合縫合を用いた（**Fig. 4**）．

術後経過：術後6日目にドレーンから大量の出血を認めたため再開腹したが，明らかな出血点を見出せなかった．そこで，詳細に凝固系検査を施行したところプロトロンビン時間は正常で部分トロンボプラスチン時間は53.4秒と延長，第8因子は13.2%であり血友病Aであることが判明した．第8因子製剤の投与により出血傾向の著明な改善を見た．初回手術より10日目までは胃吸引量が多かったが，20日目から傾向摂取が可能となった．現在術後1年5か月であるが，これまで2回，十二指腸空腸吻合部の“びらん”からの出血により入院治療を必要とした．初回退院後よりシメチヂンを夜間のち投与していたが，いずれも本人が内服を1

Fig. 2 Whole body CT-scan revealed huge hematoma in the retroperitoneal area and intraperitoneal hemorrhage.

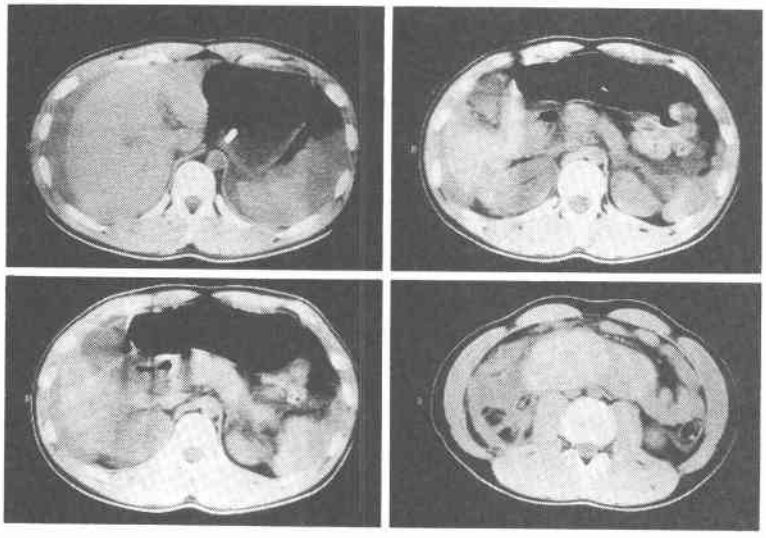

Fig. 3 Left side figure showed papilla Vater. Right side figure showed resected duodenum and partially jejunum which looked like almost normal.

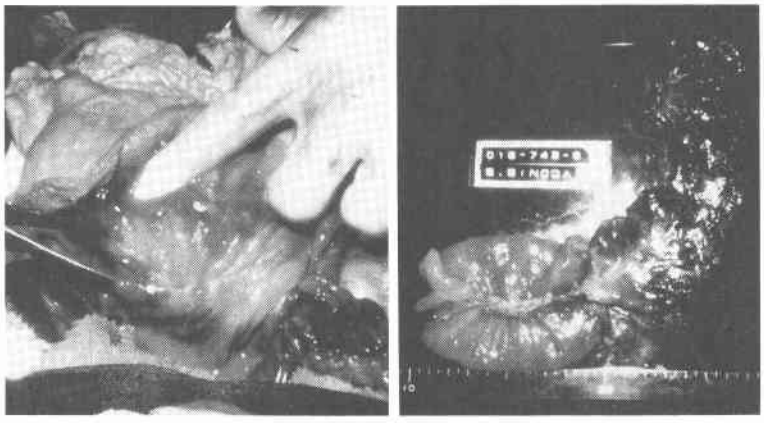

Fig. 4 Subtotal duodenectomy was performed with saving of the pyloric ring and papilla Vater in order to keep function of the pancreas and the pyloric ring.

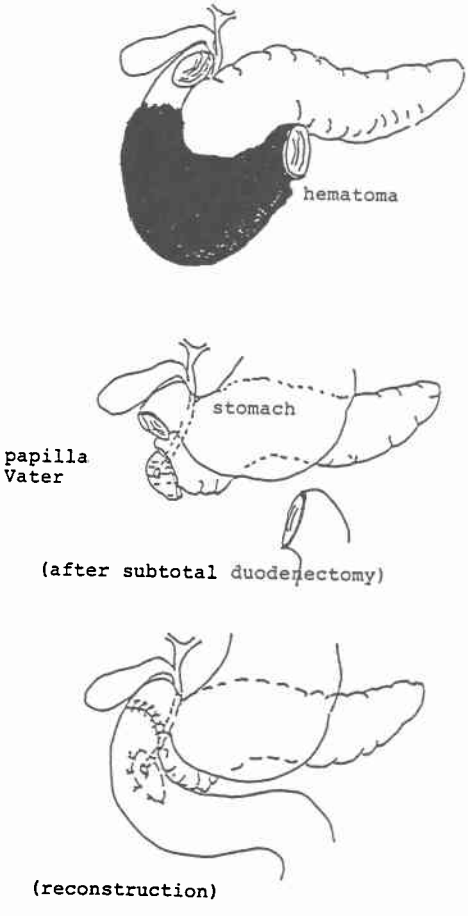

Fig. 5 Duodenal fiberscopy revealed anastmosal erosion and sutured thread which was removed at this examination.

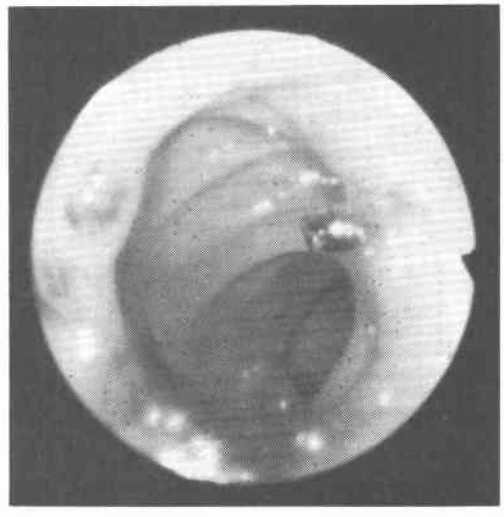

週間近く中止したあとに発症した．その時の吻合部の内視鏡所見を見ると(**Fig. 5**)吻合部と思われる部分全体が浮腫状で，一部に縫合糸の突出を認め，2回目の出血による入院の際この吻合部の縫合糸が除去されてからは出血を見ていない．

術後上部消化管造影：

術後1年目に施行した上部消化管造影では，幽門部はやや左側へ変位しているが収縮を認め，逆流する所見は無く通過障害や消化性潰瘍も認められなかった(**Fig. 6**)．

Fig. 6 Postoperative upper gastrointestinal series showed left side shift of the antrum and well constriction of the pyloric ring

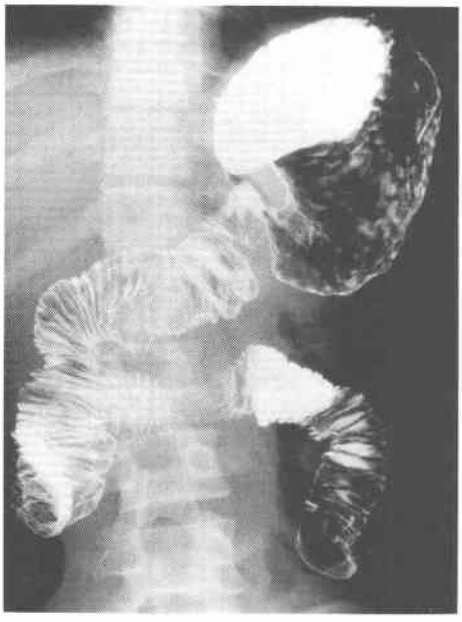

考　察

十二指腸壁内血腫の治療として近年では，保存的治療法が主体となってきている[1)2)]．しかし，手術療法が必要な場合もあり，その方法としては血腫に対する直達手術（血腫除去）と，閉塞に対する短絡手術および病変部切除術がある．自験例では来院時ショック状態を呈し，腹部CT検査にて腹腔内出血および後腹膜血腫を認め，膵断裂も疑われたため緊急に開腹術を行うこととなった．加えて基礎に血友病があったために非常に大きな壁内血腫を形成していたものと考えられる．出血性素因を有する患者における本症の発症は数例の報告が見られ[3)4)5)]，抗凝固剤治療中ではの発症の報告もある[6)]．最近Nogues[7)]は，血友病患者の経過観察中になんら誘因無く発症した本症小児の1例を報告し，その可能性を示唆している．自験例においても受傷から発症までに約18時間を経過しており，基礎に出血性素因を有する場合には患者本人があまり意識しないような外力でも本症が発症するのかもしれない．以前より本症の臨床症状としては十二指腸の閉塞症状が主体で，その診断には上部消化管造影によるcoil spring sgnが重要視されていた．自験例においては，むしろ急性腹症としての症状が強く，緊急開腹術を余儀なくされた．近年では，US-scan(ultrasonic-scan)，WCT（whole body computed tomography）による診断がより有用となろう．治療法として自験例では血腫が大きく粘膜下の挫滅が強く穿孔の可能性が大きかったこと，および損傷部が下行脚から上行脚全体におよんでいたために，このような術式を行うこととなった．十二指腸壁内血腫に対する病変部切除術として文献上見られるものは十二指腸上行部の切所で，自験例のごとくに乳頭部を残して十二指腸亜全摘を行った報告は見られない．本術式では術後吻合空腸における消化性潰瘍の発症を考慮して幽門輪および迷走神経の幽門枝を温存した．しかし，術後吻合部からの出血を見た．この原因として術直後より投与してきたH_2ブロッカーからの離脱方法が不適切であったために反動現象が起こり吻合部出血を来したのか，幽門の機能不全の2つの理由が考えられる．しかし，縫合糸がとれてからは出血を見ていないこと，術後の上部消化管造影により幽門機能が保たれていると考えられることから吻合部における縫合糸の遺残が原因となり粘膜の脆弱性があるところはH^2ブロッカーからの離脱が不適切で炎症を来し出血したと考えられた．乳頭温存十二指腸切除術式の報告は高崎ら[8)]により1987年に十二指腸球後浮腫症例に対して行われている．しかし，この報告では胃全摘とともに十二指腸下行部までを切除したものであり，その再建術もRoux-en Y法にて行われている．自験例の場合は球部以外の十二指腸はすべて切除しており，その再建も単純に空腸断端をそのまま十二指腸の走行と同様に引き上げて十二指腸球部と端々に吻合し，より生理的状態に復するようにつとめたものである．術後約1年5か月間の経過を見てきたが，このような術式においてはより長期間の観察が必要であろう．今後は十二指腸破裂，術後潰瘍出血，良性腫瘍の切除例に対し本術式は有用と考えられる．しかし，術後の消化性潰瘍を考慮すれば高崎ら[8)]が施行したと同様胃切除術を付加した術式も必要と思われる．

文　献

1) Wooley MM, Mahour GH, Sloan T: Duodenal hematoma in infancy and childhood changing etiology and changing treatment. Am J Surg 136：8—14, 1978
2) Holgerson LO, Bishop HC: Nonoperative treatment of duodenal hematoma in childhood. J Pediatr Surg 12：11—17, 1977
3) Deveroede GJ, Tirol FT, Russo VA et al:

Intramural hematoma of the duodenum and jejunum. Am J Surg 112 : 947—954, 1966
4) Spencer R, Beteman JD, Horn PL : Intramural hematoma of the intestine ; a rarecause of intestinal obstraction. Surgery 41 : 794—804, 1957
5) Golding MR, Jong P, Parker JW : Intramural hematoma of the duodenum. Ann Surg 157 : 573—578, 1963
6) Janson KL, Stockinger F : Duodenal hematoma. Critical analysis of recent treatment technics. Am J Surg 129 : 304—308, 1975
7) Nogues A, Sunol EM, Tovar JA : Giant spontaneous duodenal hematoma in hemophilia A. J Pediatr Surg 24 : 406—408, 1989
8) 高崎 健, 小林誠一郎, 武藤晴臣ほか：膵, 乳頭温存十二指腸切除および膵温存十二指腸切除の各1例の経験. 日臨外医会誌 48 : 2041—2045, 1987

Pyloric Ring, Pancreas and Papilla-saving Subtotal Duodenectomy for a Duodenal Submucosal Hematoma in a Patient with Hemophilia

Takashi Hashimoto, Juro Yura, Yasunobu Shimizu, Tatsuya Suzuki*,
Masakazu Ishikawa* and Akira Mizuno*
First Department of Surgery, Nagaya City University Medical School
*Department of Surgery, Takahama Municipal Hospital

The subtotal duodenectomy was performed in a patient with hemophilia because of a massive and serious submucosal duodenal hematoma. The patient was a 15-year-old boy who was admitted to our hospital 18 hours after being kicked in the abdomen. The duodenectomy was performed with saving of the pyloric ring and the papilla. The reconstruction was performed without changing of anatomical situation; The duodenal bulbus was anastmosed to the jejunum which was placed in the post-duodenectomized space. The papilla was anastomosed to the jejunum as a patch. The postoperative gastrointestinal fluoroscopy was revealed a good pyloric function. However, cimetidine 200 mg/day was necessary to prevent duodenal anastmosal bleeding until the suture thread was removed by duodenal endscopy. The cause of anastomosal bleeding was considered as a result of hemophilia and for the duodenectomy was considered to be useful for any other benign duodenal diseases.

Reprint requests: Takashi Hashimoto First Department of Surgery, Nagoya City University Medical School
1 Kawasumi, Mizuho-cho, Mizuho-ku, Nagoya, 467 JAPAN