日消外会誌　23（5）：1182～1185，1990年

多中心性乳頭状胆管癌の1例

国立長崎中央病院外科，長崎大学医学部外科学第2教室*

草野　敏臣　　古川　正人　　中田　俊則　　林　　訑欽
田代　和則　　渡部誠一郎　　糸瀬　　薫　　城野　英利
江藤　敏文*　　角田　　司*　　土屋　涼一*

多中心性乳頭状胆管癌の切除例を経験したので胆管多発癌の外科的治療，特に胆管切除範囲を中心に報告する．

症例は67歳の男性で発熱を伴う上腹部痛にて発症した．経皮胆道ドレナージ後，術前画像診断より肝門部を中心とした多発胆管癌と診断し，肝拡大右葉切除兼尾状葉切除術（胆嚢・総胆管切除），左肝管空腸吻合術（Roux-en-Y）を施行した．

切除標本の肉眼所見は下部胆管より左肝管起始部，右肝内胆管を中心として乳頭状腫瘤が散在し，組織学的には乳頭腺癌であった．

本症における癌遺残防止のため，多発病巣の検索と切除範囲の決定において高周波数探触子による術中超音波検査が有用であった．

また自験例では第2群リンパ節に転移を認め，十分なリンパ節郭清の必要性が示唆された．

Key words：multicentric papillary cholangiocarcinoma, metastasis to lymphnode, intraoperative ultrasonography

I. はじめに

胆道の多発癌は比較的まれな疾患であるが，最近，乳頭状の多中心性と考えられる胆管癌の切除例を経験したので胆管多発癌の外科的治療，特に胆管切除範囲を中心に若干の文献的考察を加え報告する．

2. 症　　例

症例：67歳，男性．

家族歴：姉・上顎癌にて死亡．

現病歴：昭和57年頃から5分程度にて軽快する右季肋部痛と背部痛が出現していた．昭和59年集団検診の腹部超音波検査で胆石を指摘され発熱を伴う上腹部痛を繰り返していたが，その都度保存的治療にて緩解していた．

昭和62年9月4日，悪寒を伴う38.5℃の発熱，上腹部痛にて近医を受診し，超音波検査にて急性胆嚢炎をうけ，経皮胆嚢穿刺ドレナージ（PTGBD）を施行された．その後閉塞性黄疸が出現したため経皮経肝胆管ドレナージ（PTCD）も併施された．症状軽快後の瘻孔造影，内視鏡的逆行性胆管造影にて胆嚢，胆管ならびに肝内結石症と診断され，昭和62年10月5日手術目的にて当科入院となった．

入院時所見：貧血，黄疸なく，腹部は平坦，柔軟で右季肋部に軽度の圧痛を認めた以外は特記すべき所見はなかった．

血液生化学検査では，軽度の白血球増加，肝細胞逸脱酵素および胆道系酵素の上昇がみられたが，血清ビリルビンは胆道ドレナージにより正常化していた．ICG消失率 R_{15}，ヘパプラスチン，凝固因子は正常範囲でHB抗原抗体とも陰性であった．腫瘍マーカーはAFP2，CEA3.63（胆汁中CEA 130.13）ng/mlと正常値であり，PTGBDおよびPTCDチューブより採取した胆汁の細胞診では悪性細胞は検出できなかった．PTGBDチューブからは白色胆汁を60～150ml/日排出していたが次第に減少し胆嚢管の閉塞が疑われた．

術前画像診断：PTGBDとPTCDチューブからの造影では，胆嚢と胆管との交通はなく胆嚢内に陰影欠損が数か所あり，総胆管より肝内胆管2次分枝まで胆管内へ突出する陰影欠損像を多数認めた（**Fig. 1**）．

X線断層撮影（CT）では，肝内胆管の拡張と胆管内に肝実質より低吸収値の大小多数の乳頭状腫瘤が指摘された（**Fig. 2**）．

＜1990年1月10日受理＞別刷請求先：草野　敏臣
〒856　大村市久原2－1001－1　国立長崎中央病院外科

Fig. 1 Percutaneous transhepatic cholangiogram shows multinodular masses in biliary tree.

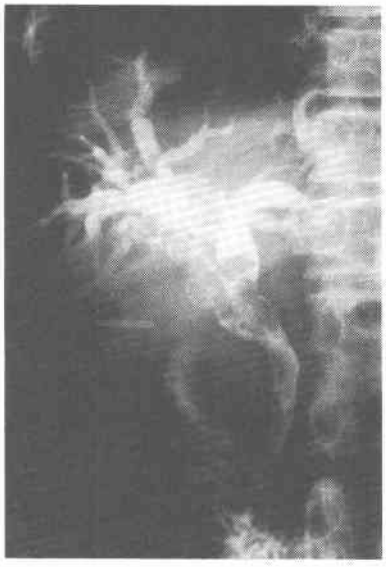

Fig. 2 Axial CT scan of-liver revelas dilatation of the right hepatic bile duct with low density lesions.

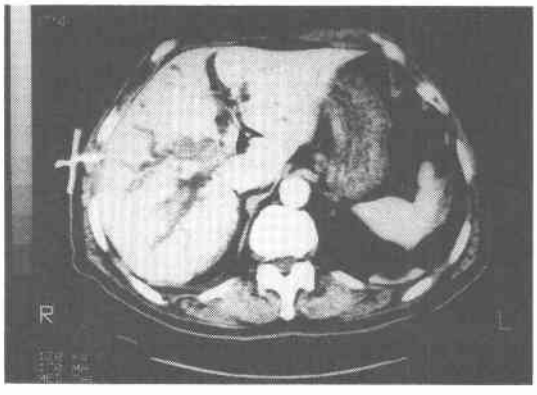

腹部超音波検査（US）では，肝門部胆管より肝内胆管2次分枝まで肝実質と同echo levelの腫瘤が散在し，肝内末梢胆管の拡張とそのなかに散在するstrong echoがあった．また膵頭部右外側に径3cmの腫瘤echoを認めた．

胆道シンチでは，肝集積は良好だが拡張した肝内胆管における停滞時間の遷延と消化管への排泄遅延が認められた．

選択的腹腔動脈造影では，肝門部から内側区域へかけ静脈相で濃染像を呈したが，血管のencasementは認めず門脈造影でも腫瘍栓など異常所見はなかった．

以上より肝門部を中心とした多中心性胆管癌と診断し，昭和62年11月12日開腹した．

術中所見：腹水，腹膜播種はなく，胆嚢頸部に径3cm大の腫瘤と肝十二指腸間膜内および肝動脈周囲リンパ節の腫脹を認めたが，肝転移なく切除可能と判断した．

術中超音波検査では，術前USとほぼ同じ所見であるが，肝門部胆管および肝内胆管末梢に至るまでisoechoic massを多数認め，いずれも胆管腔内へ乳頭状に突出してそれぞれの腫瘤の間の胆管壁には肥厚なく，すなわち浸潤型胆管癌の所見は呈さず，多中心性の多発胆管癌と診断した（**Fig. 3**）．

また左肝内胆管には二次分枝以下に腫瘤を認めなかったため，肝拡大右葉切除兼尾状葉切除，胆嚢総胆管切除，左肝管空腸吻合術（Roux-en-Y）を施行した．

切除標本所見：切除標本の肉眼所見は下部胆管より左肝管起始部，右肝内胆管を中心として多発性に乳頭状腫瘤が散在し，末梢側胆管にムチン様物質が充満していた（**Fig. 4**）．また胆嚢内に多数のビ系石が存在し，更に胆嚢管にも半径3cmの乳頭状腫瘤が認められた．

Fig. 3 Intraoperative US study of hepatic hilus shows hyperechoic papillary lesions without shadowing and another echogenic tumor（←）in left hepatic bile duct.

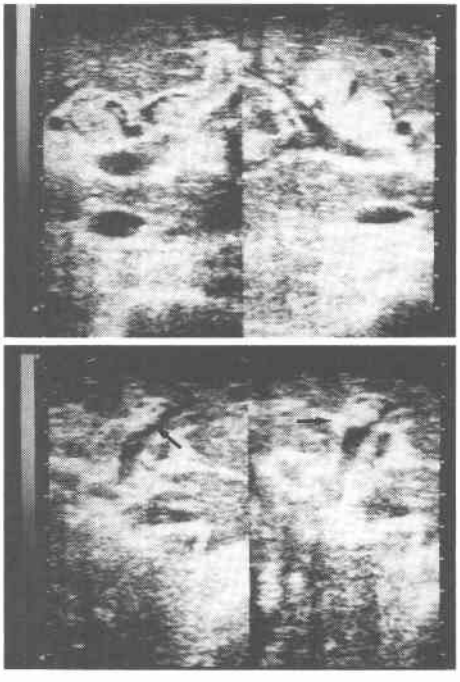

Fig. 4 Photograph of the surgical liver specimen reveals pedunculated polypoid lesions in the bile duct.

組織学的結果：胆管の長軸方向の縦断面の組織像では，良く分化した腺癌が乳頭状に突出し山田の4型～3型を呈し線維筋層は内腔へ突出しているものの浸潤は認められず深達度は，fm以下のいわゆる早期胆管癌の範疇に入るものであった．横断像でも同様な所見で腫瘤茎への浸潤はなかったが，12cをはじめ5，8番リンパ節への転移を認めた（**Fig. 5**）．

胆嚢，胆嚢管，胆管，肝内胆管の腫瘤は，慢性炎症を伴う乳頭腺癌であった．

胆道癌取り扱い規約[1]によると，N_2 S_0 V_0 P_0 H_0 $Hinf_0$ $Panc_0$ D_0 G_0（Stag III）であり相対的治癒切除術であった．

術後経過：退院後，6か月までは，発熱を中心とする軽度の胆管炎症状を3回程認めたが，その後の経過は良好で2年目のUS, CTや血液生化学検査においても，再発の徴候なく軽作業など行ない術前と同様の生活を送っている．

3. 考　察

胆管の多発癌は，木南らによると肝内胆管癌の33.3%，肝門部胆管癌の2.3%としているが，総肝管以下の胆管癌には癌多発をみず，胆管癌全体に対する癌多発率は5.2%であると報告している[2]．しかし，biliary papillomatosis（以下本症と略す）と呼ばれるような肝外胆管から肝内胆管にまで多発する乳頭状腫瘍の切除例は少なく[3]，癌の存在部位や数，転移形式についての詳細な検索はなされていない．したがって胆管多発癌の外科的治療も確立されていない現状にある．

また本症の悪性度は低いとされているものの[3]，非切除例の癌化の報告もあり[4]，特に本例のような多中心性の症例では，腫瘍遺残の可能性もあり，胆管多発癌の治療成績の向上には正確な癌の存在部の診断が必要であることは論を待たないところである．

Fig. 5 Longitudinal (upper) and transverse (bottom) photomicrographic sections of the pedunculated polypoid lesion in hepatic hilar bile duct show histologically well differentiated papillary adenocarcinoma without invasion to fibrous muscle layer (H % E)×10.

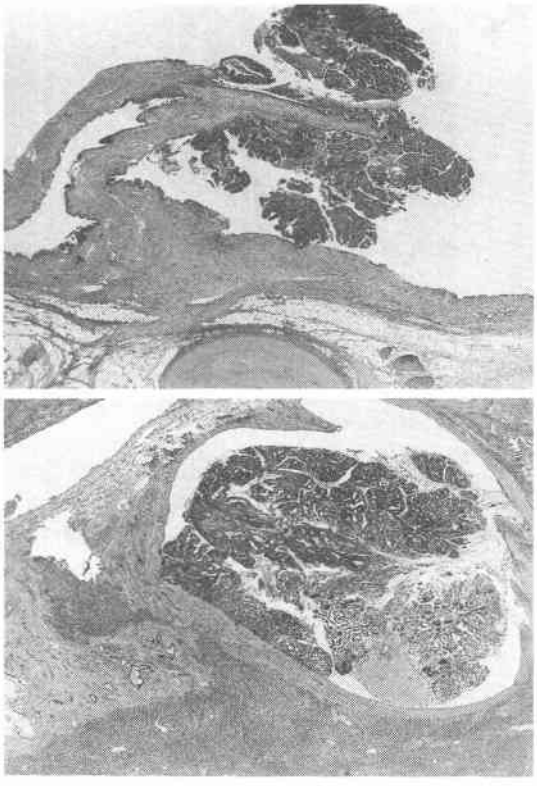

本症の診断は，US, CT，逆行性膵管造影などの画像診断が主体で，特に西村ら[5]は直接胆管造影時に採取した胆汁中の細胞診の有用性を述べているが，自験例の胆汁細胞診は陰性であった．

胆管癌治療成績の向上には，第1に治癒切除となることが必要で，それには肝側胆管断端はもとより，肝内胆管内に癌遺残のないようにする必要がある．

われわれは，これまで術中超音波検査を用い，胆管内浸潤に特徴的な所見，すなわち胆管壁水平浸潤に随伴する線維化肥厚層を主腫瘍から連続した不規則なecho帯としてとらえられる所見から，癌腫の胆管内進展度を判定し，胆管切除範囲の決定に，この術中超音

波検査が有用であることを報告してきた[6].

ところで，胆管多発癌における胆管切除範囲の決定に，Tompkinsら[7]は術中内視鏡を重視しているが，内視鏡で観察出来る範囲は限られており，その点術中超音波検査は，特に本症のような肝内末梢胆管にまで多発する乳頭状胆管癌では，肝内胆管内に隆起する腫瘤としてとらえられることが可能で，癌遺残を回避した根治切除術式を決定する上できわめて有用であると思われた.

本症の予後は，リンパ節転移などなく比較的良好であるとされているが[8]，自験例では，第2群リンパ節まで転移を認めており，従来のbiliary papillomatosisの概念と異なり，十分なリンパ節郭清の必要性が示唆された.

なお，本論文は厚生省特定疾患（肝内結石症調査研究班，班長小澤和恵）の援助によるものである.

文　献

1) 日本胆道外科研究会編：外科・病理胆道癌取扱い規約．第2版，金原出版，東京，1986
2) 木南義男，宮崎逸夫，満田佳夫ほか：胆管癌多発例の検討．外科　42：36—40，1980
3) 岡山安孝，後藤和夫，野口良樹ほか：一部癌化を示した多発胆管腺腫（biliary papillomatosis）の1例．胆道　2：89—95，1988
4) Madden JJ Jr, Smith GW: Multiple biliary papillomatosis. Cancer 34：1316—1320，1974
5) 西村興亜，飯塚保夫，田村矩章ほか：術前に診断を確定しえた早期上部胆管癌の1部．胃と腸　17：637—640，1982
6) 草野敏臣，古川正人，中田俊則ほか：術中超音波検査による胆道癌進展度判定．医療　42：1142—1145，1988
7) Tompkins RK, Johnson J, Storm FK et al: Operative endoscopy in the management of biliary tract neoplasms. Am J Surg 70：174—182，1976
8) Cattell RB, Braasch JW, Kahn F: Polypoid epithelial tumors of the bile duct. N Engl J Med 266：57—61，1962

A Case Report of Multicentric Papillary Cholangiocarcinoma

Toshiomi Kusano, Masato Furukawa, Toshinori Nakata, Yiqin Lin, Kazunori Tashiro,
Seiichiro Watabe, Kaoru Itose, Hidetoshi Jyono, Toshifumi Eto*,
Tsukasa Tsunoda* and Ryoichi Tsuchiya*
Department of Surgery, Nagasaki Chuo National Hospital
*The Second Department of Surgery, Nagasaki University School of Medicine

We report a case of multicentric pappilary cholangiocarcinoma resected mainly from the standpoint of how to detect tumor-free margin of the bile bucts. A 67-year-old man had complained of an upper abdominal pain with low grade fever. Direct cholangiography revealed many polypoid lesions mainly in the hepatic ducts after percutaneous biliary drainage. The preoperative diagnosis was biliary papillomatosis. Intraoperative ultrasonography was done. It revealed many isoechoic masses in the right intrahepatic bile ducts. The right hepatic duct and the common hepatic duct. No similar polypoid lesions were found in the left intrahepatic bile ducts. Therefore, extended right hepatic lobectomy with resection of the caudate lobe, the bile duct in the hepatoduodenal ligament, and regional lymphnode dissection were performed. Intraoperative cholangiofiberscopic examination of the hepatic bile duct also demonstrated no residual tumors. Left hepatico-jejunostomy (Roux-en-Y) was performed for biliary reconstraction. Macroscopic examination of the surgical specimen showed many pedunculated papillary polypoid tumors in the whole biliary tract. Histological examination showed papillary adenocarcinoma and lymphnode metastasis in the hepatoduodenal ligament. We emphasize that intraoperative ultrasonographic examination was to detect tumor-free surgical margine of the biliary tree and regional useful lymphnodes dissection for malignant papillomatosis.

Reprint requests: Toshiomi Kusano Department of Surgery, Nagasaki Chuo National Hospital
2-1001-1 Kubara, Omura, 856 JAPAN