日消外会誌　23（7）：1877～1881，1990年

胃外性発育を示した嚢胞形成性胃癌の1例

横浜市立大学第1外科

山本　裕司　天野　富薫　今田　敏夫　田村　聡
野口　芳一　呉　吉煥　安部　雅夫　円谷　彰
利野　靖　徳永　誠　松本　昭彦

腫瘍内に多数の嚢胞形成の見られた胃外発育性胃癌の症例を経験したので報告する．

症例は74歳男性，呼吸困難・易疲労感を主訴に来院した．胃X線検査では幽門前庭部大弯に不整な陥凹を伴った隆起を認め，粘膜下腫瘍の様相を呈したが，生検により腺癌と診断された．胃幽門前庭部のBorrmann 2型胃癌の診断で胃切除術を施行した．

切除胃肉眼所見では，胃前庭部大弯に7×5cmの胃外性に発育した球形の腫瘤を認め，割面では，粘膜下層から漿膜にいたるまで多数の嚢胞が認められた．組織像では，嚢胞壁は異型性のあまり見られない円柱上皮より構成され，一部に腺管状あるいは乳頭状の増殖を認めた．また，転移リンパ節にも同様な所見が認められた．

以上から，本症例は癌細胞から構成される多数の嚢胞を形成し，胃外性に発育したまれな胃癌症例と思われた．

Key words: extragastric developing type carcinoma of the stomach, gastric carcinoma with cyst formation

I. はじめに

胃癌の発育形態の中で胃外性発育を呈するものはまれとされ，本邦では生方ら[1]により初めて報告され，それ以来いくつかの報告[2)~9)]がみられるがその発生母地についてはいまだ一定の見解をえるにいたっていない．

われわれは最近，腫瘍内に多数の嚢胞形成のみられた胃外発育性胃癌の症例を経験したのでその成因について若干の検討を加え報告する．

II. 症　例

患者：74歳，男性．

主訴：労作時の呼吸困難・易疲労感．

既往歴：70歳の時膀胱結石にて手術．

家族歴：特記すべきことなし．

現病歴：昭和63年3月呼吸困難，易疲労感を訴え，近医を受診，貧血を指摘される．同医にて上部消化管造影を施行し，幽門前庭部の異常陰影を指摘され，昭和63年4月12日当科に紹介される．

入院時現症：身長166cm，体重49kg（2ヵ月で2kgの減少）血圧110/70mmHg，脈拍90/分（整），眼瞼結膜に軽度の貧血を認めるが，眼球強膜に黄疸なし．胸部は聴・打診上異常なし．腹部は平坦・軟で，下腹部正中に膀胱結石摘出術の手術瘢痕を認める．肝，脾，腎は触知せず，腫瘤も触知しなかった．腸雑音は正常であった．表在リンパ節は触知しなかった．

入院時検査成績：末血所見で軽度の貧血を認める．尿検査および血液生化学検査上異常を認めない．腫瘍マーカーでは血清carcinoenbryonic antigen（CEA）値が13.8ng/mlと高値であった．

上部消化管造影X線検査所見：立位充盈像で幽門前庭部大弯に変形を認め，背臥位二重造影にて同部位に立ち上がりの比較的緩やかな半球状の隆起を認め，中央は不整型の陥凹が認められる（**Fig. 1**）．

内視鏡所見：幽門前庭部前壁から大弯にかけて，正常粘膜に覆われた立ち上がりの比較的緩やかな隆起を認め，中央に易出血性の陥凹性病変を認める．粘膜下の病変の様相を呈するが，bridging foldは認めない．同時に行った生検では潰瘍底から中分化腺癌が証明された（**Fig. 2a**）．

腹部computed tomography（CT）所見：胃前庭部に7×5cmの球形の腫瘤を認め，境界は明瞭であり，腫

＜1990年2月14日受理＞別刷請求先：山本　裕司
〒232　横浜市南区浦舟町3－46　横浜市立大学医学部第1外科

Fig. 1 (a) Barium filled stomach in the upright position shows a deformity of the greater curvature at the antrum of the stomach.
(b) Double contrast picture of the antrum shows an elevated lesion with a depressed portion at the center.

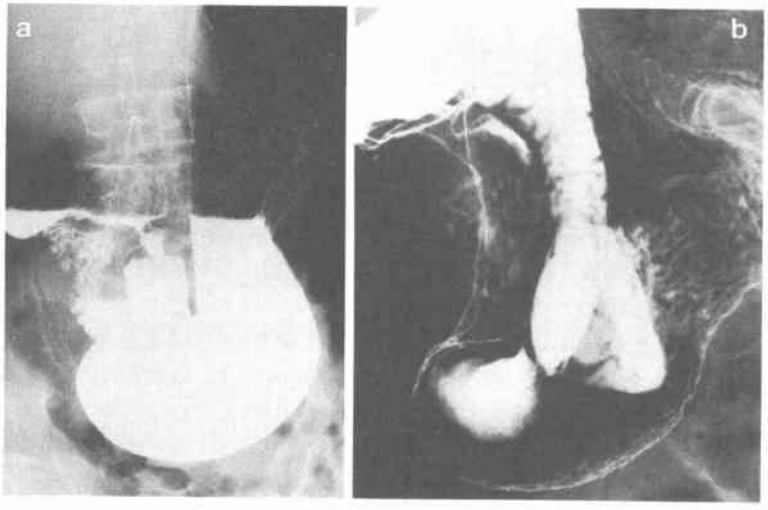

Fig. 2 (a) Endoscopic picture shows an elevated lesion with a central ulceration on the greater curvature at the antrum of the stomach.
(b) Computed tomography shows a low density cystic lesion at the antrum of the stomach.

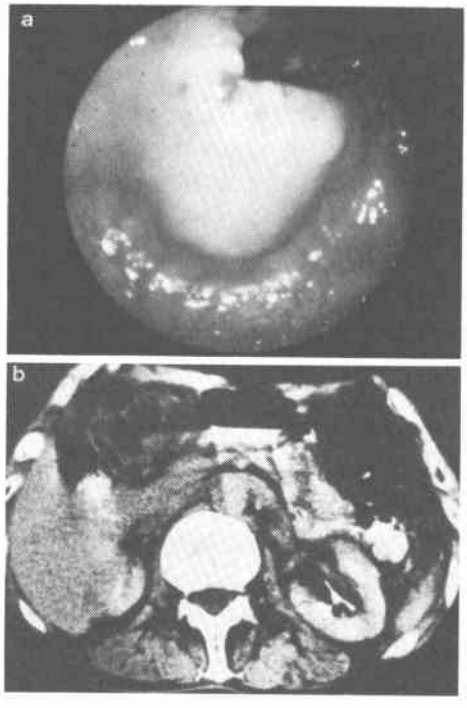

瘤の内部構造は不均一で，隔壁を有する cystic pattern を示していた．また，肝および膵には異常はなかった（**Fig. 2b**）．

以上より，胃幽門前庭部の Borrmann 2 型胃癌で腫大した幽門下リンパ節による壁外性の圧排と診断し，手術を施行した．

手術所見：上腹部正中切開にて開腹した．腹水はなく，胃前庭部大弯に手拳大の cystic な腫瘤を認めた．腫瘤の横行結腸への浸潤はないが，結腸間膜へ浸潤していた．肝・胆嚢・膵臓は異常なく，$S_3P_0H_0N_2$ Stage IV（胃癌取扱い規約[10]）と判断し，横行結腸部分切除を含む胃亜全摘術（R2）を施行した．

切除胃肉眼所見：胃前庭部大弯に7×5cm の胃外性に発育した球形の腫瘤を認め，色調は灰白色で多数の嚢胞を形成していた（**Fig. 3a**）．胃粘膜面では境界明瞭な潰瘍性病変を認め，周囲粘膜の発赤・びらんなどの所見はなかった．

割面では潰瘍病変に一致して粘膜の欠損がみられ，粘膜下層から漿膜にいたるまで多数の嚢胞が認められ，固有筋層は破壊されている．嚢胞内には灰褐色のゼラチン様の粘液が充満している（**Fig. 3b**）．

病理組織学的所見：粘膜下層から漿膜にいたるまで多数の拡張した嚢胞が存在し，その嚢胞壁は円柱上皮より構成されているが，一部に腺管状あるいは乳頭状の増殖を示す部分もみられた．粘膜面は非薄化し，潰

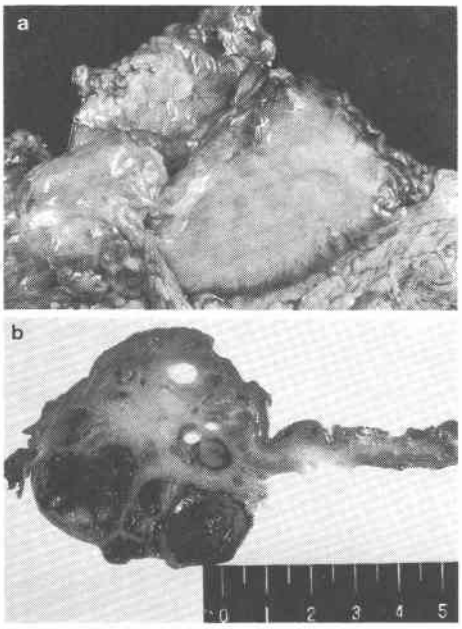

Fig. 3 (a) The serosal surface of the resected specimen shows exogastric developing and round nodule measuring 7×5cm.
(b) The cut surface reveals various sized multiple cysts beneath the mucosal layer up to the serosa.

瘍部分は粘膜下からの圧排による粘膜欠損の様相を呈していた．また，潰瘍周囲の粘膜の一部には異型度の強い不規則な腺管構造を有する中分化型管状腺癌が残存していた（**Fig. 4a, b, c, d**）．

郭清したリンパ節は64個でそのうち1個にリンパ節転移を認めた．転移リンパ節にも主病変と同様に異型の弱い多数の嚢胞形成を認めた（**Fig. 4e**）．

以上から，本症例は癌細胞から構成される多数の嚢胞を形成し，胃外性に発育したまれな胃癌症例と思われた．

III. 考　察

胃外性発育を示す胃癌症例は比較的まれであり，本邦では生方ら[1]により初めて報告され，それ以来いく

Fig. 4 Microscopic examination reveals tubular adenocarcinoma at the edge of a mucosal defect (a and b, H & E, ×20). The proliferation of the cystic structure is composed of columnar epithelia and, in some areas, tubular or papillary proliferation is shown (c and d, H & E, ×100). The metastatic lymph node shows the same findings (e, H & E, ×20)).

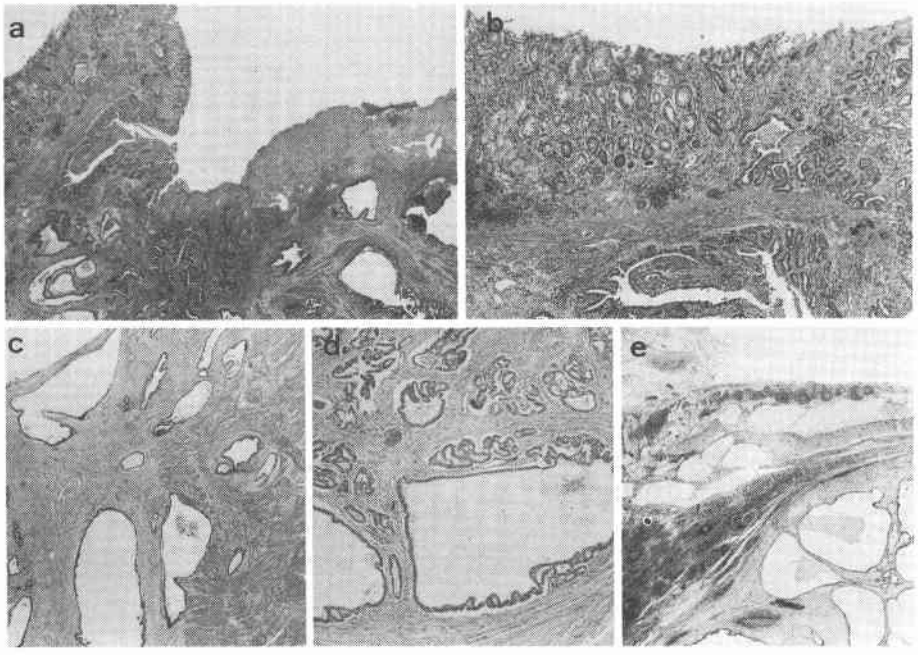

つかの報告[2)~9)]が見られるがその発生母地についてはいまだ一定の見解をえるにいたっていない．

発生部位は幽門前庭部大弯に多く，粘膜面の所見では深い潰瘍を形成しているものが多いが，砂田[2)]，戸部[3)]，小沢ら[4)]の報告のごとく粘膜面に病変を認めない症例もある．組織型はさまざまであるが，間質量は髄様型を呈する特徴があるとされている[4)5)]．割面は充実性のものと，嚢腫状のものがあるが，嚢腫状を呈する症例は大部分が広範な壊死によるもので，自験例のごとく嚢胞形成性の胃癌症例は町田ら[6)]の報告にみられるのみである．

また，胃外性発育を示す胃癌の発生原因について，胃壁の筋層あるいは漿膜下に存在する異所性の腺組織から発生する[3)4)7)8)]との考えと，胃粘膜から発生した癌が漿膜へ向かって浸潤し，漿膜下でさらに進展発育する[9)]との考えがある．自験例では嚢胞形成性の胃癌であることから異所性の腺組織の癌化として，迷入膵[11)12)]あるいは胃粘膜下嚢胞から発生した胃癌の可能性も否定できなかった．しかし，腫瘍内あるいは腫瘍周囲組織に正常迷入膵組織にみられる腺房細胞・導管上皮は存在しなかった．また，胃粘膜下嚢胞の癌化について，岩永[13)]は嚢胞そのものの癌化には否定的意見を述べている．これに対して，岩下[14)]，岡本ら[15)]は残胃においてではあるがgastritis cystica polyposaを母地として発生したと思われる早期癌症例を報告し，胃粘膜下嚢胞から癌へと変化する可能性のあることを推測している．しかし，自験例では後述するように嚢胞自体は癌細胞で構成されてはいるが，嚢胞は腫瘍内のみに存在し，腫瘍周囲の粘膜下組織には嚢胞形成は見られないことから胃粘膜下嚢胞の癌化の可能性は少ないと思われた．

自験例では，拡張した嚢胞壁は粘液産生を有する円柱上皮より構成され，全体として細胞異型の弱いものであったが，一部に腺管状あるいは乳頭状の増殖を示す部分が認められた．さらに転移リンパ節においても胃病変と同様に拡張した異型の弱い嚢胞が多数認められた．こうした所見から，自験例でみられる嚢胞は異型度の弱いものではあるが，粘液産生の強い癌細胞で構成されていると思われた．

また，腫瘍は主として粘膜下層以下に浸潤増殖し，正常粘膜を下から圧排し粘膜の脱落を来したかの様な像を呈していた．しかし，潰瘍周辺粘膜の一部に中分化型管状腺癌が認められ，拡張した嚢胞周囲にも同様な中分化型管状腺癌が認められた．以上から，自験例では胃粘膜から発生した粘液産生の強い腺癌が粘膜下に浸潤することにより癌細胞の産生する粘液が胃腔内に排出されず，腺腔内に貯留するという2次的変化により腺腔が嚢胞状に拡張し，胃外性発育の形態を呈し，粘膜を下方より圧排し，粘膜の脱落を来したものと思われた．

本症例は第33回日本消化器外科学会総会にて発表した．

文　献

1) 生方光弥，永井　一：所謂胃外発育性胃癌の1例．病理と治恰　1：361—363，1928
2) 砂田輝武：胃大弯漿膜ヨリ発生シル膠様癌の1例．日外会誌　44：1122—1123，1944
3) 戸部隆吉，吉田睦広：胃壁内に肉腫様発育をした巨大な胃癌の1例．癌の臨　8：133—136，1962
4) 小沢正則，杉山　譲，森田隆幸ほか：胃粘膜下層に発育した巨大な癌腫の1例—および胃外発育性胃癌本邦報告33例の検討—．日消外会誌　17：95—98，1984
5) 須賀野誠治，曽和融生，松沢　博ほか：胃外増殖型胃癌—自験例6例を中心とした本邦報告21例の検討．日消外会誌　9：292—300，1976
6) 町田弘忠：胃外発育性胃癌の1例．外科の領域　2：567—570，1954
7) 久留　勝：胃癌の発生母地について．外科　15：1—17，1953
8) 松田芳郎，中村善亮：胃漿膜に原発せるColithelioma malignum（colomkrebs）に就いて．日消病会誌　40：75—83，1931
9) 松田滋明，榊原　宣，鈴木博孝ほか：巨大な胃外発育を示した胃癌の2例．日消外会誌　9：134—137，1976
10) 胃癌研究会編：胃癌取扱い規約．第11版，金原出版，東京，1985
11) 三林　裕，石川義麿，武川昭男ほか：胃迷入膵より発生した胃癌の1例．胃と腸　18：267—272，1983
12) 佐藤隆次，秋野能久，木村晴茂ほか：胃壁内迷入膵の1例．臨外　40：1759—1762，1985
13) 岩永　剛：胃における多発性粘膜下嚢腫と癌．癌の臨　19：971—979，1973
14) 岩下明徳，黒岩重和，遠城寺宗知ほか：Stomal Polypoid Hypertrophic Gastritis (SPHG) (Gastritis Cystica Polyposa；GCP)に発生したI型早期胃癌の1例．胃と腸　17：1333—1339，1982
15) 岡本勝司，二村雄次，早川直和ほか：Gastritis Cystica polyposaを母地として発生したと思われる残胃吻合部II　c型早期胃癌の1例．Gastroenterol Endosc　28：582—587，1986

A Case of Extragastic Developing Type Carcinoma of the Stomach with Cyst Formation

Yuji Yamamoto, Tomishige Amano, Toshio Imada, Satoshi Tamura, Yoshikazu Noguchi,
Yoshio Kure, Masao Abe, Akira Tsuburaya, Yasushi Rino,
Makoto Tokunaga and Akihiko Matsumoto
First Department of Surgery, Yokohama City University School of Medicine

A rare case of extragastric developing type carcinoma of the stomach with cyst formation is reported. A 74-year-old male complaining of dyspnea and general fatigue was admitted in May 1988. Upper gastrointestinal tract barium contrast study revealed a protruding lesion at the greater curvature of the antrum. This lesion looked like a submucosal tumor. The biopsy specimens revealed adenocarcinoma and subtotal gastrectomy was performed. Macroscopically, the serosal surface of the resected specimen showed an extragastric developing and round nodule measuring 7 × 5 cm. The cut surface revealed variously sized multiple cysts beneath the mucos-al layer up to the serosa. Microscopic examination revealed proliferation of cystic structures composed of collumar epithelium and, in some areas, tubular or papillary proliferation. The metastatic lymph node showed the same findings. It is suggested that this is a rare case of extragastric developing type carcinoma of the stomach with cyst formation.

Reprint requests: Yuji Yamamoto First Department of Surgery, Yokohama City University School of Medicine 3-46 Urafune-cho, Minami-ku, Yokohama, 232 JAPAN