日消外会誌　23（7）：1917～1920，1990年

多発性小腸平滑筋腫の1例

社会保険紀南総合病院外科，同　病理部*

榊　雅之　中島　信一　竹中　博昭
臼井　規朗　西田　俊朗　田中　智之*

今回，われわれは本邦でもまれな多発性小腸平滑筋腫の1例を経験した．一般に小腸腫瘍の術前診断は困難とされているが，今回の症例ではcomputed tomograhy，腹部超音波検査，血管造影により診断しえた．多発性のためすべての腫瘍を摘出することはできなかったが，文献的には摘出標本の組織像にて悪性度を決定しえない場合も多いとされており，現在経過観察中である．

Key words: multiple tumor of the small intestine, leiomyoma of the small intestine

はじめに

小腸に発生する腫瘍は比較的まれであり，その診断は困難であることが多い．さらに，多発性小腸平滑筋腫となると本邦報告例は，われわれの検索しえたかぎりでは10例と少なく，きわめてまれな疾患である[3)~12)]．今回われわれは，多発性小腸平滑筋腫の1例を経験したので若干の文献的考察を加えて報告する．

症　例

患者：37歳，男性．

主訴：下腹部腫瘤．

家族歴：祖父，父に消化管系腫瘍の家族歴を有するが，詳細は不明．

既往歴：特記すべきことなし．

現病歴：昭和61年7月頃より下腹部腫瘤に気づき，同年10月，精査目的にて当科入院した．

入院時現症：身長160cm，体重58kg，眼球強膜に黄染なく，眼瞼結膜に貧血なし．下腹部に径5cmの弾性軟，可動性良好な腫瘤を触知した．

入院時検査所見：RBC：528万/mm³，Hb：17.1g/

Fig. 1　Echograph : tumor's borderline is clear and internal echo is homogenous (arrow)

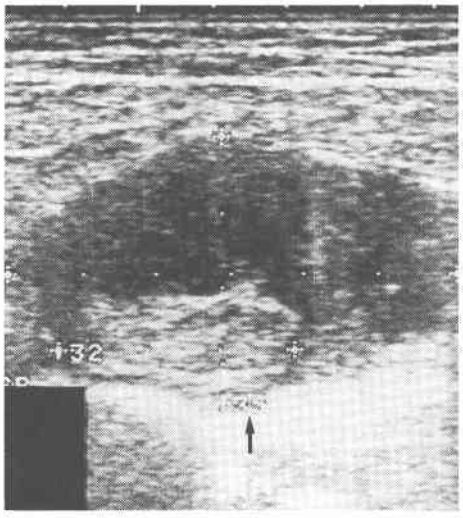

Fig. 2　CT : tumor (arrow)

＜1990年3月7日受理＞別刷請求先：榊　雅之
〒646　田辺市湊510　紀南綜合病院外科

dl．便潜血陰性．

腹部エコーでは下腹部に辺縁整，境界明瞭，内部不均一な腫瘍を認めた(**Fig. 1**)．Computed tomography（以下CT）にても同様の所見が認められた（**Fig. 2**）．また，上部消化管造影および注腸検査では異常を認めなかった．

上腸間膜動脈造影：選択的上腸間膜動脈造影では，動脈相で腫瘍血管の増生および血管の圧排，静脈相で腫瘍濃染を2か所に認めた（**Fig. 3**）．

以上より，多発性小腸腫瘍と診断し，昭和61年11月4日，開腹術を施行した．

手術所見：腹部正中切開にて開腹した．Treitz 靱帯より130cm の空腸間膜対側に径5cm の管外発育型の血管に富む山田3型類似の，表面平滑，弾性軟の腫瘍を認めた．また，径5mm～15mm の管外発育型の腫瘍を空回腸全域に数十個認めた．これらの内，大きなもの4個を小腸付着部を含め楔状切除した．なおこれらの腫瘍塊の漿膜面は平滑で，転移性を示唆する所見は見られなかった（**Fig. 4**）．

肉眼所見：径5cm の腫瘍の割面を示す．被膜を有する内部に凝血塊を含む白色の繊維性の腫瘍であった（**Fig. 5**）．

組織所見：摘出した腫瘍は，いずれも小腸固有筋層に連続し，束状の平滑筋細胞の結節状の増生からなっていた．腫瘍組織は中等度の細胞の成分を示し，細胞異型性および核分裂像は認めず，多発性平滑筋腫と診

Fig. 3　SMA angiograph : tumor stain (arrow)

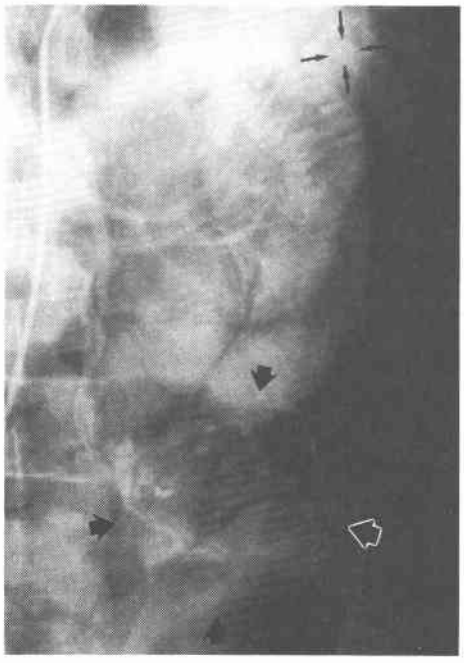

Fig. 4　Distribution of the tumor

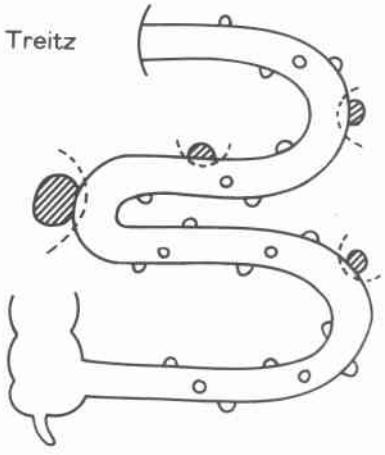

Fig. 5　Slice of the tumor

Fig. 6　Cytological feature of leiomyoma

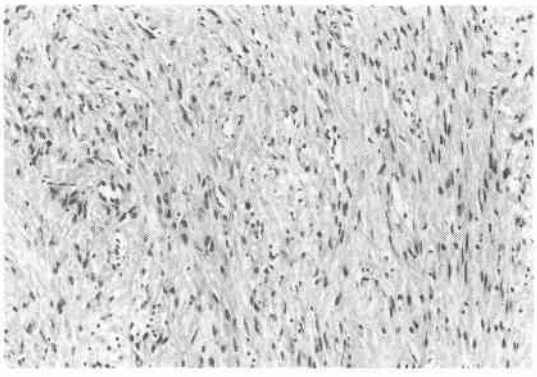

Table 1 Multiple leiomyoma of the small intestine which was reported in Japan

repoter	(year)	age sex	symptoms	diagnosis	lesion	number	VR
1. Hama	(1964)	43♂	epigastralgia	ileus	jejunum	several	−
2. Numa	(1965)	58♂	icterus, anemia	unknown	jejunum	several	+
3. Yo	(1969)	54♀	abd. distension, anemia	Gall stone	jejunum	several	+
4. Kaneko	(1970)	43♀	low abd. pain, melena	intestinal bleeding	jejunum	8	−
5. Yamamoto	(1974)	54♀	low abd. tumor	ovarian tumor	jejunum	several	+
6. Kikuyama	(1976)	73♀	low abd. tumor	ovarian tumor	jejunum ileum	2	−
7. Kadota	(1983)	33♂	melena, anemia	intestinal bleeding	jejunum	7	−
8. Kita	(1984)	64♂	melena, anemia	intestinal bleeding	jejunum	8	+
9. Nakano	(1985)	62♀	melena, anemia	jejunum tumor	jejunum	2	−
10. Hashimoto	(1985)	77♀	icterus, anemia	cancer of papilla V.	jejunum	3	+
11. Sakaki	(1988)	37♂	low abd. tumor	intestinal tumor	jejunum ileum	many	−

VR＝Von Recklinghausen

断された（**Fig. 6**）.

術後経過：術後経過は良好で，11日目には退院し，現在も生存中である.

考　察

原発性小腸腫瘍は比較的まれであり，Good[1]の報告によれば，全消化管腫瘍の1.7%にすぎない．さらに，八尾ら[2]は，小腸腫瘍の内29%が小腸良性腫瘍であり，その内約33%が平滑筋腫であると報告している．しかし，報告例のほとんどは単発で，多発性の小腸平滑筋腫はきわめてまれである.

Table 1 は，本邦における多発性小腸平滑筋腫報告例10例に自験例1例を加えたものである[3)~12)]．平均年齢は54歳で，性差はなく，主な症状は下血4例(36%)，貧血6例（55%），腹部腫瘤3例（27%）である．術前診断は困難で，術前に多発性小腸腫瘍と診断された症例は，われわれの例を加えわずか2例であった．小腸平滑筋腫の部位診断には血管造影が有用であると報告されているが[11]，われわれの症例の場合にも術前に選択的上腸間膜動脈造影を行うことにより，径5cmおよび7mmの腫瘍を認めており，多発性小腸腫瘍という最終診断を下すことができた．原因不明の貧血，下血，あるいは腹部腫瘤を認めたときは，これらの可能性も考えて腹部超音波検査，CTに続いて血管造影，特に上腸間膜動脈造影は行うべき検査であると考えられる．部位についてみると空腸のみが9例，空回腸が2例である．個数は，自験例を除く10例では2～3個から最大数個までであり，自験例のように小腸全域にわたり多数の腫瘍が存在する例は認めなかった．また，Von Reckling-hausen病の合併が，5例にみられたことも特徴的である．われわれの症例においては，neurofibromatosis, cafe-au-lait spotなどのVon Reckling-hausen病を思わせる所見は認められなかった.

次に，悪性との鑑別であるが，Good[1]は小腸造影での平滑筋肉腫の特徴として，比較的大きく，中心壊死を伴い，長い瘻孔を形成していることをあげている．また，中野ら[11]は，血管造影で，腫瘤周辺の動脈の狭窄ないし壁不整，腫瘤の辺縁が不整で境界が不明瞭，周辺への浸潤などを悪性の特徴的な所見としている．また，組織学的にも悪性度に関する一定の基準はなく，良性悪性の間に移行型もあり，また，同一腫瘍内に良性の組織像を示す部分と悪性を示す部分とが共存したり，議論の多いところである．Enzingerら[3]によれば，大きさ，細胞密度，異型性，壊死の存在もある程度悪性の指標になるが，核分裂像の数が，腫瘍の悪性度と最も関連があるとしている．このように組織像そのものからも悪性度を決定することが困難なため，転移の有無，再発や播種の有無などを優先し良性悪性を決定する旨もある.

われわれの症例の場合，腫瘍が小腸全域に存在していたため，一部しか切除しえず腫瘍が残存している．組織学的には良性と診断されたが，上記のような腫瘍

の性格のため，現在残存腫瘍の増大あるいは転移の有無を経過観察中である．

文　献

1) Good CA: Tumors of the small intestine. Am J Roentogenol 89：685—705, 1963
2) 八尾恒良，日吉雄一，田中啓二ほか：最近10年間（1970—1979）の本邦報告例の集計からみた空・回腸腫瘍，2良性腫瘍．胃と腸　16：1049—1056, 1981
3) 浜　光治，奥秀　喬：小腸良性腫瘍の2例．和歌山医　15：150, 1964
4) 沼　正三，田口　孟，西腰郁三ほか：閉塞性黄疸と皮膚線維腫を伴った小腸平滑筋腫の1症例．日内会誌　54：387—388, 1965
5) 余　昌英，木下研一，杉谷　章ほか：多発性空腸平滑筋腫の1症例および消化管平滑筋腫の本邦報告例．内科　23：972—978, 1969
6) 金子和儀，青木隆一，紀平幸一ほか：大量下血の原因となった腸管内筋腫の1例．昭和医会誌　30：109—112, 1976
7) 山本幸男，西本利文，小畑　義ほか：巨大卵巣嚢腫と誤診せる腺様変性を示した巨大空腸平滑筋腫の1例．産婦の進歩　26：384, 1974
8) 菊山逸夫：卵巣腫瘍と誤られた小腸平滑筋腫の1例．産婦の進歩　28：607—710, 1976
9) 門田俊夫，三村一夫，岩佐　博ほか：大量下血を来たした多発性空腸平滑筋腫の1例．日臨外医会誌　44：1493—1496, 1983
10) 喜多良孝，矢野嘉朗，森本重利ほか：Von Recklinghausen病に合併した多発性小腸平滑筋腫の1例．日臨外医会誌　45：1528—1531, 1984
11) 中野　剛，松橋浩伸，若林　修ほか：小腸二重造影ならびに血管造影が術前に有効であった小腸平滑筋腫の1例．岩見沢市病医誌　11：41—47, 1985
12) 橋本雅夫，杉本恵洋，榎本光伸ほか：Von Recklinghausen病に十二指腸乳頭部癌と小腸平滑筋腫を伴った1症例．日臨外医会誌　46：826—831, 1985
13) Enzinger FM, Weiss SW: Leimyosarcoma in "Soft tissue tumors" 2nd edition. Mosby Co, St Louis, 1988, p402—442

A Case of Multiple Leiomyoma of the Samll Intestine

Masayuki Sakaki, Nobukazu Nakashima, Hiroaki Takenaka, Norio Usui,
Toshirou Nishida and Tomoyuki Tanaka*
Department of Surgery, and Pathology*, Kinan General Hospital

A case of multiple leiomyoma of the small intestine, which has rarely been reported in Japan, was observed. Generally, it is difficult to make a correct preoperative diagnosis of small intestinal tumor, but in this case Computed Tomography, echography and angiography was diagnostic. We could not resect all tumors. Now we follow up the behavior of the tumors, because frequently histological examination cannot determine the grade of malignancy.

Reprint requests: Masayuki Sakaki　Department of Surgery, Kinan General Hospital
510 Minato, Tanabe, 646 JAPAN