日消外会誌　23（7）：1924～1927，1990年

魚骨による虫垂の慢性炎症性肉芽腫の1治験例

国立東静病院外科
飯田　辰美　　佐久間正幸　　芹沢　　淳
福地　貴彦　　雑賀　俊夫　　松原　長樹

症例は56歳男性．右下腹部痛，同部の腫瘤を主訴として来院された．右下腹部に硬い鶏卵大腫瘤が触れ，超音波検査，注腸造影，大腸ファイバースコープ，computed tomography などの検査により原発性虫垂癌が最も疑われた．

開腹，切除標本所見より，この虫垂腫瘤は虫垂で穿孔した魚骨をとりまくように存在する炎症性肉芽腫であり，悪性像は認められなかった．

このような腫瘤はきわめてまれで，検索しえた範囲では，本邦第1例目と考えられる．

Key words: appendicitis, foreign body in the appendix, inflammatory granuloma

はじめに

虫垂内異物（魚骨）によると考えられる慢性炎症性肉芽腫のまれな1例を経験したので，若干の文献的考察を加え報告する．

症　例

患者：56歳，男性．

主訴：右下腹部痛．

既往歴：1977年胃潰瘍により幽門側胃切除術を受けている．

家族歴：特記すべきことなし．

現病歴：1988年11月初旬より右下腹部痛，腹部膨満感が出現し，近医を受診する．この際，右下腹部に鶏卵大の腫瘤が触知されたため，国立東静病院外科を紹介された．悪心，呕吐，発熱はなく，食欲，便通も異常はなかった．

現症：身長159cm，体重52kg，体温36.5℃．結膜に貧血，黄疸は認められない．腹部はやや膨満するが軟で，上腹部正中に手術創が認められる．右下腹部に非可動性で鶏卵大硬な腫瘤が触知され，同部に軽度の圧痛が認められた．腫瘤の辺縁は平滑で境界やや不明瞭であった．

入院時検査所見：白血球5,500/mm³，赤血球496×

Fig. 1　Ultrasonography revealed a lower abdominal tumor.

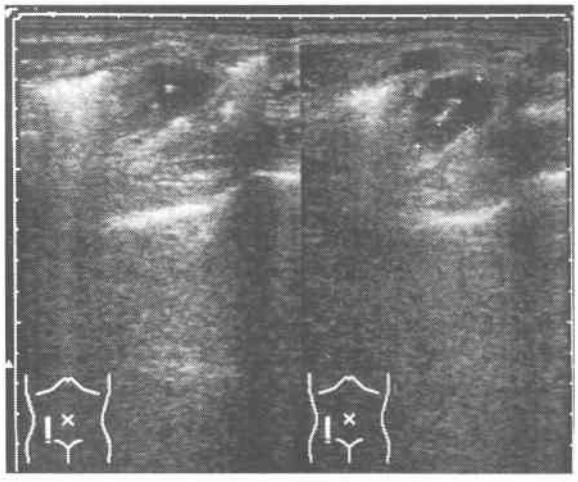

Fig. 2　The abdominal CT showed a solid tumor in right lower abdomen.

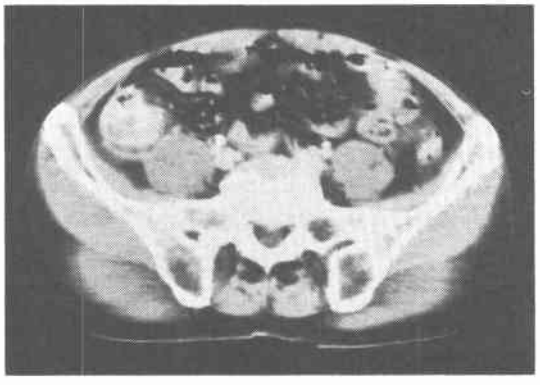

＜1990年2月14日受理＞別刷請求先：飯田　辰美
〒411　静岡県駿東郡清水町長沢762－1　国立東静病院外科

$10^4/mm^3$，ヘモグロビン15.4g/dl，ヘマトクリット47.5%と貧血，白血球増多ともに認められない．検尿は異常が認められないが，便潜血は強陽性であった．血清蛋白，肝機能，電解質にも異常は認められずcarcinoembryonic antigen（以下CEA）も2.01ng/mlと低値であった．

腹部単純X線検査：特記すべき所見は認められない．

腹部超音波検査：右下腹部に4×3×3cm大のlow-echoic massが認められ，中心に核のようなhigh-echoicな部分が認められた．虫垂は同定しえず，腸管との連続性も不明であった（**Fig. 1**）．

腹部computed tomography（CT）検査：右腸腰筋に接し比較的境界明瞭な鶏卵大充実性腫瘤が描出された（**Fig. 2**）．

注腸造影検査：虫垂は入口部のみ描出され，末梢の内腔は閉塞していた．盲腸は数個の憩室が認められ，内側背側より外側腹側へ若干の圧排所見は認められるものの粘膜の変化は認められなかった（**Fig. 3**）．

大腸内視鏡検査：虫垂入口部周囲は全体的に膨隆を示しているが，盲腸粘膜にびらん，潰瘍は認められず，虫垂よりの粘液流出も認められなかった．虫垂内の生検では大腸粘膜の所見のみであった（**Fig. 4**）．

手術所見：以上により虫垂腫瘤，とりわけ原発性虫垂癌を疑い，1988年12月13日開腹術を行った．虫垂は鶏卵大に腫大硬化しており，盲腸，後腹膜と強固にゆ着していた．腸間膜リンパ節は結腸近傍で腫大を示していたが，術中迅速生検では悪性像は認められなかった．よって右半結腸切除術を施行した．

摘出標本所見，病理組織学的所見：虫垂に一致して

Fig. 3 Barium enema study showed multiple diverticulum in the cecum, and only showed the orifis of the appendix.

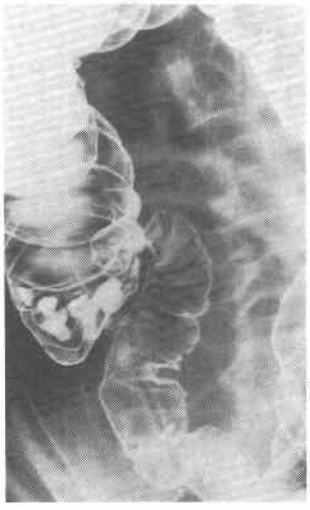

Fig. 4 Colonoscopic view of the cecum.

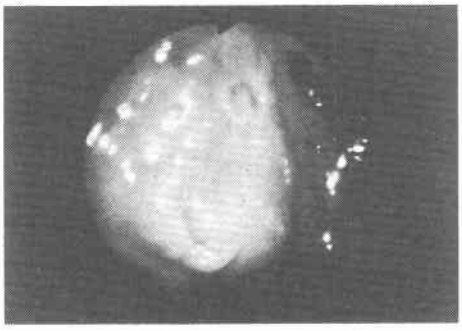

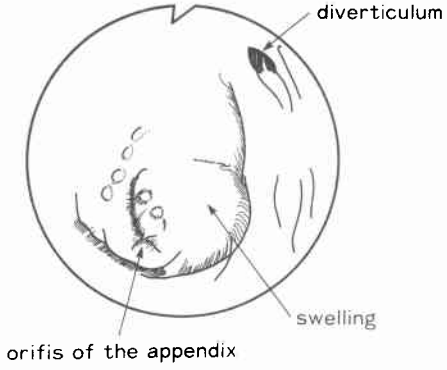

Fig. 5 A fish bone perforated from the appendix.

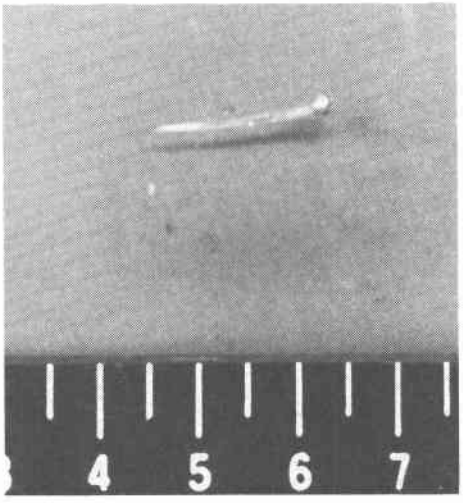

Fig. 6 The resected specimen showed a solid tumor of the appendix.

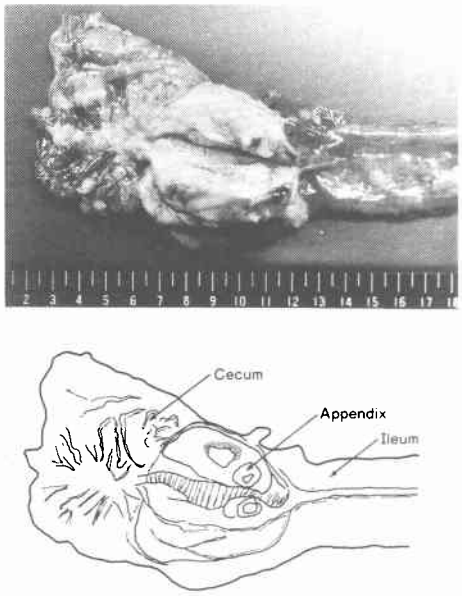

Fig. 7 Microscopic view of the tumor revealed a inflammatory granuloma with severe fibrosis. (hematoxilin-eosin stain ×100)

鶏卵大で硬い腫瘤が認められ，割を入れると虫垂内腔より突出した魚骨(**Fig. 5**)が認められた．この周囲を肉芽組織がとりまくように腫瘤を形成していた（**Fig. 6**）．病理組織学的にはこの腫瘤は線維性肉芽組織であり，悪性像は認められなかった（**Fig. 7**）．

よって，この腫瘤は虫垂より穿孔した魚骨に対する慢性炎症性肉芽腫と診断された．

考　察

虫垂内異物は糞石を除くと比較的まれで，異物による慢性炎症性肉芽腫を形成し発見された例は本邦ではまだ報告されていない．異物の誤嚥により虫垂穿孔をきたした症例を千賀ら[1]は報告しているが，急性期に症状が発現しており本症例とは若干様相が異なる．

虫垂炎の原因として糞石，虫垂内異物などは当然考えられるが，この点について言及した報告は少ない．Balch ら[2]，Collins ら[3]は虫垂内異物についてきわめて詳細に報告している．Balch らによると，虫垂内異物217例では針類が81例（37%）と最も多く，しかも幼小児期の患者が多い点が特徴である．次いで散弾銃の銃弾47例（22%），種子34例（15%），骨16例（7%）の順である．Collins らの報告では71,000件に及ぶ多数の虫垂に検討を行っており，糞石，虫卵に次ぐ異物としてやはり針類，銃弾，種子，骨を指摘している．国状の違いから，本邦で銃弾がこの様な比率を示すとは考え難いが，魚類を多量に食す日本人においては，骨類の比率が相等数あるものと推察される．

興味深いことは，細長く鋭利な異物が虫垂にまで達し，留まるという点である．これは虫垂が唯一盲端で終る消化管でありかつ弱いながら中枢より末梢に向う蠕動を有すること示唆しているといえる．本症例は幽門側胃切除術，ビルロートⅠ法再建がなされており，幽門がない点も異物通過を容易にしたと思われる．

このような疾患を念頭におき診断にあたれば，適格な術前診断[4]も可能と思われ，広範な腸切除，リンパ節郭清などの過大な治療も避けうると考えられる．鑑別診断としては，虫垂癌[5]，粘液嚢腫[6]などが考えられるが，超音波検査，CT，注腸造影，内視鏡により鑑別可能と思われる．

本症例は魚骨が虫垂外へ穿孔していたが，周囲組織の防禦反応により急性期の症状が発現せず長期間を経て発見されたものと考えられる．Kassner ら[7]は複数の釘が腸管，虫垂内にあるにもかかわらず無症状の症例を報告しており，詳細な病歴聴取の重要性を痛感した．

なお本症例は静岡県外科医会第150回集談会において発

表した.

文　献

1) 千賀省治, 林　力, 国藤三郎：異物による虫垂炎の1例. 日消外会誌 18：2168—2170, 1985
2) Balch CM, Silver D.: Foreign bodies in the appendix. Arch Surg 102：14—20, 1971
3) Collins DC: 71000 human appendix specimens. A final report, Summarizing forty years' study. Am J Proctol 14：365—381, 1963
4) 藤田　渉, 重本弘定, 西本隆重ほか：最近8年間に経験した急性虫垂炎118例の検討. 日外会誌 86：464—468, 1985
5) 村上義昭, 友安敏博, 津村裕昭ほか：大腸内視鏡検査にて術前診断しえた早期原発性虫垂癌の1例. 日臨外医会誌 47：1316—1321, 1986
6) 松本浩二郎, 中澤三郎, 瀬川昂生：腹部超音波検査で特徴的画像を呈し, 術前に確診された虫垂粘液嚢腫の1例. Gastroenterol Endosc 30：999—1004, 1988
7) Kassner EG, Mutcher RW, Klotz DH et al: Uncomplicated foreign bodies of the appendix in children. Radiol Observat Pediatric Surg 9：207—211, 1974

A Case of a Chronic Inflammatory Granuloma of the Appendix due to Fish Bone

Tatsumi Iida, Masayuki Sakuma, Jun Serizawa, Takahiko Fukuchi,
Toshio Saiga and Nagaki Matsubara
The Department of Surgery, National Tohsei Hospital

A 56-year-old male was admitted to National Tohsei Hospital on November 14, 1989, complaining of lower abdominal pain and a mass. An ultrasonogram, a barium enema and rentogenography, a colonofiberscopic examination and an abdominal CT revealed a hard hen's egg sized tumor of the appendix. The tumor was diagnosed preoperatively and operated on as a primary cancer of the appendix, but the resected specimen was found to be a chronic inflammatory granuloma of the appendix due to fish bone perforation. This believed to be the first report of such a case in Japan.

Reprint requests: Tatsumi Iida The Department of Surgery, National Tohsei Hospital
762-1 Nagasawa, Shimizu-cho, Suntoh-gun, Shizuoka 411 JAPAN