日消外会誌　23（8）：2104～2108，1990年

同時性食道胃早期重複癌の1例

森下胃腸病院外科，*富山医科薬科大学第2外科，**同　第1病理
矢吹　清隆　　山崎　忠光　　福島　文典　　塩見　精朗
山田　　明*　藤巻　雅夫*　松井　一裕**

今回，われわれは同時性食道胃早期重複癌の1例を経験した．症例は46歳男性，主訴は特にない．健康診断の上部消化管間接造影にて胃に異常を指摘され来院した．当院での内視鏡検査で下部食道と胃角部大弯に浅い陥凹性病変を認め，生検の結果はそれぞれ，扁平上皮癌，未分化型腺癌であった．開腹にて胸部・腹部食道抜去術を施行，横行結腸で再建した．病理組織学検索では，食道癌は大きさ2.2×1.6cm，深達度，粘膜上皮内で，胃癌は大きさ1.2×1.5cm，深達度，粘膜内であった．ともにリンパ節転移はみられなかった．

同時性食道胃早期重複癌の報告例は自験例を含め24例と少なく，特に食道が粘膜上皮内癌の症例は3例のみであった．

Key words: early esophageal carcinoma, early gastric carcinoma, simultaneous occurrence of esophageal carcinoma and gastric carcinoma

I. はじめに

内視鏡による上部消化管検査が一般化されるようになり，早期食道癌の発見は増加している[1]．しかしながら，食道と胃の同時性早期重複癌症例の報告は少ない[2]．今回，われわれは食道の深達度が粘膜上皮内で胃が粘膜内の症例を経験したので文献的考察を加えて報告する．

II. 症　例

患者：46歳，男性．

主訴：特になし．

既往歴：昭和58年，肝炎．

家族歴：特記すべきことなし．

現病歴：昭和62年9月，会社の健康診断の上部消化管間接造影で胃に異常を指摘されたため，同年11月2日精査を希望し来院した．上部消化管内視鏡検査を施行，食道および胃に早期癌を認め，同年11月18日，手術目的で当科外科に入院した．

入院時現症：体格中等度，栄養状態良，眼球結膜に貧血・黄疸なし．頸部リンパ節触知せず．胸部・腹部に異常を認めず．

入院時検査成績：異常所見は認めず．

上部消化管造影所見：食道造影で明らかな病変は指摘できなかった（**Fig. 1A**）．胃二重造影では，胃角部大弯に小さな不整形のバリウムの貯溜を認めIIc型早期胃癌が疑われた（**Fig. 1B**）．

Fig. 1　X-ray of the esophagus shows no lesion (A), and double contrast picture of the stomach showing irregular ulceration at the greater curvature of the lower middle stomach (B).

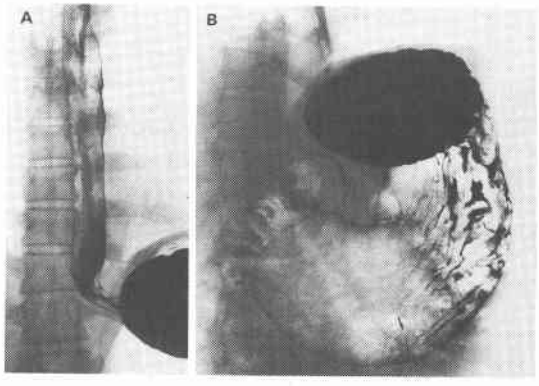

内視鏡所見：切歯より約35cmの下部食道，3時から6時方向に，長径約1.5cmの境界明瞭な浅い陥凹性病変を認めた．ルゴール液散布で陥凹部に一致した不染帯が描出されたため陥凹型早期食道癌を疑い生検を行ったところ扁平上皮癌の診断を得た（**Fig. 2A**）．また，胃角部大弯やや後壁寄りに，きわめて浅い不整形の褪退色域を認め，この部の生検より未分化型腺癌と

＜1990年3月7日受理＞別刷請求先：矢吹　清隆
〒113　文京区本郷2－1－1　順天堂大学医学部第1外科

Fig. 2 Endoscopic picture of the lower esopagus shows a superficial depressed lesion (A), and of the stomach shows a IIc type lesion at the greater curvature of the lower middle portion (B).

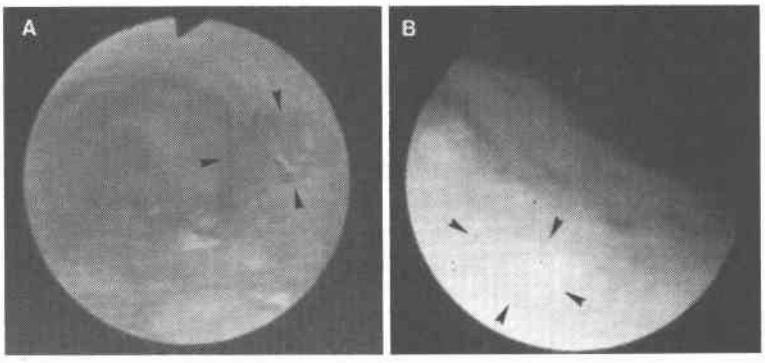

Fig. 3 Macroscopic view of resected specimen shows a clear deppresive lesion at the lower esophagus and shows a small IIc type lesion at the greater curvature of the lower middle portion.

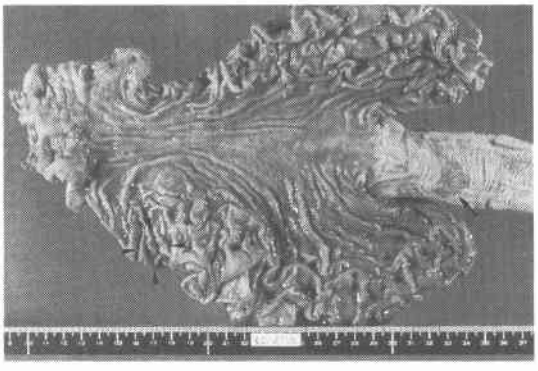

Fig. 4 Microscopic view of the intraepithelial carcinoma of the lower esophagus, low power microphotograph, H.E. stain, ×50 (A) and high power view, H.E. stain, ×100 (B).

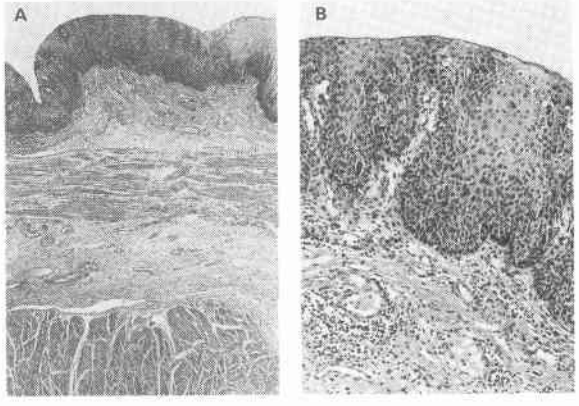

診断された（**Fig. 2B**）.

手術所見：昭和62年12月11日，開腹食道抜去，胃全摘，脾摘術を施行した．再建には横行結腸を用い，後縦隔経路にて挙上し頸部食道と吻合した．進行度は，食道：A_0，Pl_0，S_0，N(−)，Stage I（食道癌取扱い規約[3]），胃：H_0，P_0，S_0，N(−)，Stage I(胃癌取扱い規約[4]）であった．

切除標本肉眼所見：食道胃接合線より3.5cm口側の下部食道に2.2×1.6cmの陥凹性病変，胃角部大弯に1.2×1.5cmの浅いIIc病変が認められた（**Fig. 3**）.

病理組織所見：食道の癌組織は粘膜上皮内のみに存在し粘膜筋板に達する所見はなく，深達度ep, ie(−)，ly_0，v_0，n(−)[3]の扁平上皮癌であった(**Fig. 4A, B**). 胃癌病変は粘膜上層部に限局して存在し，深達度m，ly_0，v_0，n(−)[4]の未分化型腺癌であった(**Fig. 5**). 以上より，同時性食道胃早期重複癌と診断した．

術後経過は良好であり，術後1年9か月後の現在，再発の徴候なく健在である．

III. 考　察

食道と他臓器の同時性重複癌の頻度は阿保ら[2]の全国集計によれば，食道癌総数11,732例中251例2.1%で重複癌臓器は胃が186例1.6%と最も多く，早期胃癌の併存例は36例であった．さらに胃も食道も早期癌だったものはわずか6例と少なかった．著者らが検索しえた同時性食道胃早期重複癌症例は23例[5)~21)]でこれに自験例を加えた24例について，記載の明確な項目を集計し臨床病理学的検討を行った（**Table 1**）.

年齢は，43歳から73歳で平均61.1歳であった．男女

Table 1 Cases of simultaneous occurrence of early esophageal carcinoma and early gastric carcinoma.
E : Esophagus, S : Stomach

Case	Age	Sex	Location		Gross Classification		Depth of Invasion		Organs for substifution	Authors	year
			E	S	E	S	E	S			
1	53	M	Im	C C	Superficial elevated type	II c II c	sm	m m	Stomach	Ohashi	1975
2	58	M	Im	A	Superficial depressed type	II c	sm	m	Colon	Igarashi	1976
3	58	M	Im	C	———	II c	sm	m	———	Tokyo Women's University	1977
4	72	M	Ei	C	Superficial elevated type	II a	sm	sm	Ileum	Maeda	1978
5	64	F	Ea	A	Superficial depressed type	II c	mm	m	Jejunum	Takeshita	1979
6	65	M	Im	A	Superficial flat type	II c	sm	sm	Jejunum	Obata	1980
7	60	M	Iu Im	A	Superficial flat type Superficial elevated type	II c + II b	ep mm	m	Colon	Iizuka	1980
8	43	M	Im	A	Superficial flat type	II c	sm	m	Colon	Isono	1981
9	67	M	Im	A A A	Superficial elevated type	II c II c II c + III	sm	m m sm	Stomach	Sugiyama	1982
10	43	M	Im	M	Superficial elevated type	II a + II c	sm	m	Jejunum	Ozaki	1983
11	66	M	Im	C	Superficial elevated type	II c	sm	sm	Stomach	Takeda	1985
12	62	M	Im	C	Superficial elevated type	II c	sm	m	Stomach	Mafune	1986
13	69	M	Ei	M	Superficial depressed type	II c + III	mm	sm	Jejunum	Matsumura	1986
14	62	M	Ei	A	Superficial flat type	II c	mm	sm	Jejunum	Teramoto	1987
15	70	M	Im	—	Superficial elevated type	II a + II c	sm	sm	———	Hirao	1987
16	55	M	—	—	———	—	mm	m	Jejunum	Ooba	1987
17	61	M	Im	A	Superficial elevated type	II c	sm	sm	Colon	Tominaga	1987
18	60	M	Ei	A	Superficial elevated type	II c	—	—	Colon	Koido	1988
19	72	M	—	—	Superficial elevated type	I II b II c II b	sm	m m sm m	Jejunum	Kato	1988
20	47	M	Im	M	———	II a	sm	m	———	Maeda	1988
21	73	F	Ei	C M M M	Superficial flat type	II c II a II a I	ep	m m m m	Stomach	Yano	1988
22	73	F	Im Im	A	Superficial elevated typ Superficial flat type	II c	sm ep	sm	Colon	Hamada	1988
23	68	M	Ei	M	Superficial depressed type	II c	mm	m	Colon	Hokazono	1989
24	46	M	Ei	A	Superficial depressed type	II c	ep	m	Colon	Present case	1989

比は21：3と圧倒的に男性に多かった．主訴は，心窩部の疼痛，不快感などの腹部症状を示したもの9例，胸骨後部痛，嚥下時狭窄感などの胸部症状を示したもの3例，無症状7例，不明5例であった．食道癌の占拠部位は胸部中部食道15病変，胸部下部食道7病変，胸部上部食道，腹部食道各1病変と中部から下部食道に多くみられた．胃癌は胃下部13病変，胃上部，胃中部，各7病変と胃下部に多かった．病型をみると，食道では表在隆起型が12病変と多く，表在平坦型は6病変，表在陥凹型は5病変であった．胃はIIc型が19病変と大多数を占め，以下IIa型4病変，IIc＋III，IIa＋IIc型2病変，IIc＋IIb型1病変であった．深達度では，食道癌は，粘膜上皮内が4病変，粘膜筋板までが6病変，粘膜下層までが15病変と粘膜下層まで達する症例が多く，胃癌では，粘膜層までが22病変，粘膜下層が10病変と粘膜内癌が多かった．

早期食道癌とは，食道癌取扱い規約[3]によれば，癌腫の深達度が粘膜下層までであり，リンパ節転移を伴わないものとされている．1984年の全国調査によれば早期食道癌は297例みられ[22]粘膜内癌（m癌）は102例，そのうち粘膜上皮内癌（ep癌）はわずか43例であった[23]．深達度と予後との関係について鍋谷ら[24]は早期食道癌177例の切除率を調べ，ep癌は100％と良いが粘膜筋板までの癌（mm癌）は88％，粘膜下層までの癌（sm癌）は76％と不良になることを報告している．これより，早期胃癌の外科的治療が確立された現在，ep癌，mm癌といった，より早期の段階での食道癌の治療が重複癌の予後を決定するといえる．

早期食道癌の発見の動機は種々であるが嚥下時つかえ感，狭窄感，しみる感じ，胸痛，胸骨後部痛などの

Fig. 5 Poorly differentiated adenocarcinoma of the stomach. Carcinoma is limited to the intramucosal layer. H.E. stain, ×50.

食道症状を示したものがm癌46%，sm癌59%と深達度の浅い方がやや症状に乏しいという報告[24]がある．西沢ら[1]はep癌は全く愁訴のないことが多いため，X線あるいは内視鏡によるひろいあげの重要性を強調している．今回の集計でも，自験例を含め無症状で検診により偶然に発見された症例が7例と多くみられた．現在，内視鏡検査は病変のスクリーニングの手段として用いられているが，われわれの施設では60歳以上の患者全例に対し，食道観察の際ルゴール液散布を行い早期癌発見の向上に努めている．

食道病変が明らかにされた場合，切除範囲や再建臓器の選択といった術式の決定する上で，胃病変の合併を慎重に検索する必要がある．本邦の早期重複癌例では，胃下部領域，IIc型の単発例が多かったが，多発例も4例に認められれ，直視型内視鏡を用いた注意深い観察，さらに生検による確認が不可欠と思われる．食道病変が大きく内視鏡の挿入が困難な例[10]などはX線検査を厳重に行い，病変の存在が疑われる場合には術中腹腔内検索後に内視鏡や胃切開などによる胃内の観察を考慮すべきである．

以上のことより，食道と胃両病変の存在部位，深達度を正確に診断した上で術式の決定を行う．今回の集計で，再建臓器として用いられたものは小腸8例，結腸8例，胃5例，不明3例で，胃を用いた5例中3例は術前に胃癌と確診できなかった症例であった．再建臓器は個々の状況に応じて選択する必要があるが，早期重複癌の場合，胃を用いることは切除範囲やリンパ節郭清において疑問を残し再発も懸念されることとなり慎重を期する．さらに，胃管を作成した場合，癌の発生がみられた症例[25]もあることから，術後には内視鏡による定期的な経過観察を続けるべきである．

早期食道癌の治療として遠藤ら[26]は，小さなep癌に対しては非観血的局所治療が適すると述べており，手術も縮小傾向にある．自験例は，術前に下部食道病変を粘膜内までの食道癌と，胃大弯病変を粘膜内癌と診断したため，過大侵襲を避け開腹胸部腹部食道抜去，胃全摘，脾摘術を施行，結腸を再建に用いた．術後の病理組織検査より，食道がep癌，胃がm癌であることが明らかになり本術式の正当性が裏づけられた．

文　献

1) 西沢　護，八巻悟郎，野本一夫ほか：食道癌の早期診断，とくに上皮内癌の発見について．癌の臨 30：226—229，1984
2) 阿保七三郎，浦　秀男，藤　保ほか：日本における食道と他臓器の重複癌について．日消外会誌 13：377—381，1980
3) 食道疾患研究会編：食道癌取扱い規約．第7版，金原出版，東京，1989
4) 胃癌研究会編：胃癌取扱い規約．改訂第11版，金原出版，東京，1985
5) 大橋一郎，木下　巌，堀　雅晴ほか：食道・胃同時性早期重複癌の1例．日外会誌 76：548，1975
6) 五十嵐達紀，井出博子，木下祐宏ほか：術前に診断しえた早期食道胃重複癌の1治験例．Prog Diag Endosc 8：51—54，1976
7) Iizuka T, Watanabe H, Hirata K et al: A case of concomitant association of early esophageal carcinoma, early gastric carcinoma and malignant lymphoma of stomach. Jpn J Clin Oncol 10：157—164，1980
8) 杉山　淳，芳賀　裕，浅木信一ほか：食道胃同時性早期重複癌の1治験例．日消病会誌 79：324，1982
9) 尾崎敞彦，松永雄一，朴　採俊ほか：食道，胃同時性早期重複癌に対して2期的再建を施行した1例．手術 37：463—468，1983
10) 武田　裕，小関和士，平川　久ほか：同時性食道胃早期重複癌の1例．日消外会誌 18：2141—2144，1985
11) 真船健一，田中洋一，武内　脩ほか：食道・胃早期重複癌の1例．日消外会誌 19：2409—2412，1986
12) 松村　隆，大城久司，田中一誠ほか：食道・胃同時性双方早期重複癌の1例．日消外会誌 19：2413—2416，1986

13) 平尾悦郎, 掛谷和俊, 田村洋一ほか：食道・胃の同時性早期重複癌の1症例. 日消病会誌　84：1896, 1987
14) 大場泰良, 浜中秀樹, 辻本　優ほか：食道胃早期重複癌の1例. 日消病会誌　84：2636, 1987
15) 富永　治, 小島正幸, 武藤泰彦ほか：食道, 胃早期重複癌の1例. 日臨外医会誌　48：1926, 1987
16) 小井土昭二郎, 永井米次郎, 中尾照男ほか：同時性早期重複癌の1例. Gastroenterol Endosc　30：2081, 1988
17) 加藤貞昭, 新井一成, 幡谷　潔ほか：同時性早期重複癌の1例. Gastroenterol Endosc　30：2081, 1988
18) 前田一郎, 西沢　護, 野本一夫ほか：食道・胃・大腸の3重複早期癌の1例. Gastroenterol Endosc　30：2082, 1988
19) 矢野謙一, 川崎恒雄, 山田武男ほか：同時性食道・胃早期重複癌の1例. Gastroenterol Endosc　30：2272—2278, 1988
20) 浜田弘巳, 澤谷令児, 中野秀貴ほか：食道・胃同時性早期重複癌の1例. 日臨外医会誌　46：2121—2126, 1988
21) 外園久芳, 佐藤薫隆郭, 為我井芳郎ほか：食道と胃の同時性早期重複癌の1例. Gastroenterol Endosc　31：428—431, 1989
22) 吉田智治, 宮崎誠司, 河原清博ほか：食道粘膜内癌の臨床診断—内視鏡および超音波内視鏡を中心に—. 胃と腸　20：1321—1330, 1985
23) 白壁彦夫, 西沢　護：食道粘膜内癌の臨床診断. 胃と腸　20：1311—1319, 1985
24) 鍋谷欽市, 本島悌司：早期食道癌の臨床. 外科 Mook　24：37—44, 1982
25) 小川智子, 小川健治, 矢川裕一ほか：食道癌術後挙上胃管に発生した胃癌症例と本邦報告例の検討. 日消外会誌　22：115—118, 1989
26) 遠藤光夫, 吉田　操, 村田洋子ほか：早期食道癌治療の問題点. 癌の臨　30：634—638, 1984

A Case of Simultaneous Occurrence of an Early Esophageal Carcinoma and an Early Gastric Carcinoma

Kiyotaka Yabuki, Tadamitsu Yamazaki, Fuminori Fukushima, Seiroh Shiomi, Akira Yamada*, Masao Fujimaki* and Kazuhiro Matsui**
Department of Surgery, Morishita Ichou Hospital
*The Second Department of Surgery, Toyama Medical and Phermaceutical University
**The First Department of Pathology, Toyama Medical Pharmaceutical University

A case of concomitant occurrence of early esophageal carcinoma and early gastric carcinoma is reported. A 46-year-old man was admitted to our hospital after the referring physician found a gastric abnormal shadow on his upper gastrointestinal X-ray film. Endoscopic examination revealed a lower esophageal early carcinoma as well as an early gastric carcinoma at the greater curvature of the lower middle stomach. A subtotal esophagus was stripped out with the whole stomach, and the esophagus was reconstructed with the tranverse colon. Microscopic inspection of the resected specimen revealed an intraepithelial squamous cell carcinoma (2.2 × 1.6 cm) at te lower esophagus and a poorly differentiated adenocarcinoma (1.2 × 1.5 cm) at the greater curvature of the lower middle stomach which was limited to the mucosal layer. There was no metastasis to the limphnodes. The occurrence of early esophageal carcinoma with early stomach carcinoma is rare. Only 24 cases have been reported in Japan. Among them only 3 patients had intraepithelial carcinoma.

Reprint requests: Kiyotaka Yabuki　The First Department of Surgery, Juntendo University School of Medicine
2-1-1 Hongo, Bunkyou-ku, Tokyo, 113 JAPAN