日消外会誌　23（9）：2215～2220，1990年

胃悪性リンパ腫に対する外科的治療および術後補助化学療法

東京都立駒込病院外科，*同　化学療法科
北村　正次　　荒井　邦佳　　宮下　　薫
神前　五郎　　井深多鶴子*

当院で経験した胃悪性リンパ腫27例を治癒切除群（20例）と非治癒切除群（7例）に分け，これらの外科的治療成績ならびに本症に対する治療方針について検討した．治癒切除例の5年生存率は78.4%と比較的良好であったが，非治癒切除例では35.7%と不良であった．治癒切除群におけるリンパ節転移の有無と生存率との関係をみると他病死3例を除いたn(＋) 10例の5年生存率は89.5%，n(－)7例のそれは84.6%と大きな差を認めなかった．一方，S_3症例5例のうち，合併切除することにより2例が10年以上生存した．これらの成績は，胃癌と同様に，治癒切除となるような十分な郭清術式とS_3症例には積極的な合併切除を行うことにより良好な成績を得ることが可能であることを示している．また術後には集学的治療の一つとして適切な化学療法を施行することが予後向上に重要な因子であると考えられた．

Key words: gastric malignant lymphoma, surgical lymph node dissection, adjuvant chemotherapy, prognosis of gastric malignant lymphoma

はじめに

胃悪性リンパ腫にたいする臨床病理学的検討[1)2)]，外科的治療の成績[3)]，ならびに化学療法[4)5)]についての報告は数多くみられる．消化管に発生した悪性リンパ腫は，病変が周辺臓器および遠隔リンパ節へと進行した状態では，リンパ節性リンパ腫の消化管浸潤を示したものとの鑑別は必ずしも容易ではない．しかし，これらの治療の原則は，消化管腫瘍に対する外科的治療と悪性リンパ腫としての治療をいかにうまく組み合わせるかにあると考えられる．本論文では，当院で扱った胃悪性リンパ腫に対する外科的治療の問題点ならびに術後補助化学療法の重要性について検討を加えたので報告する．

対象および方法

東京都立駒込病院において1975年5月より1988年7月までに扱った胃悪性腫瘍は2,290例である．このうち胃に悪性リンパ腫が認められた例は29例（1.3%）であり，胃原発は27例，非胃原発は2例であった．今回は，胃原発で治癒切除が行われたA群20例と非治癒切除B群7例を対象とした（**Table 1**）．なおstage分類は胃癌取扱い規約[6)]に従った．

＜1990年5月9日受理＞別刷請求先：北村　正次
〒113　文京区本駒込3－18－22　東京都立駒込病院外科

Table 1　Materials (1975～1988)

Malignant neoplasma	2290 cases
Gastric malignant lymphoma	29(1.3%)
Curative resection (A group)	20
Non-curative resection (B group)	7
Unresectable	2

術後補助化学療法として，当院では治癒切除例に対しては，vincristine 1mg/Wを静脈内投与し，endoxan 50mg/日，predonisolone 30mg/日を連日経口投与した．これを4～6週間継続するのを1クールとし，8週間の休薬をはさみ4クール行った．

一方非治癒切除に対しては，AVEP療法すなわちadriamycin 40mg/m²(第1日目投与)，vincristine 1.4 mg/m²（第1日目投与），endoxan 650mg/m²，（第1日目投与），predonisolone 40mg/m²/日（第1日目から第4日目投与)を1クールとし3週ごとに投与した．

成　績

胃原発悪性リンパ腫27例（治癒20例，非治癒7例）の占居部位，肉眼型，腫瘍長径について検討した（**Table 2**）．主占居部位はCが7例(26%)，Mが10例(37%)，Aが4例（15%），全胃2例（7%），多発4例（15%）であった．占居部位についてA群（治癒）とB群（非治癒）を比較したが差を認めなかった．

Table 2　Characteristics of resectable cases

	A* group	B** group	Total
Location of tumor			
C (CM, CE)	5	2	7
M (MC, MA)	7	3	10
A (AM, AD)	4	0	4
whole stomach	1	1	2
multiple lesions	3	1	4
Macroscopic type			
superficial	6	1	7
ulcerative	12	5	17
giant fold	2	1	3
Tumor size			
～ 5 cm	5	0	5
5～10	5	2	7
10～15	7	1	8
15～	3	4	7
Total	20	7	27

*curative resection, **noncurative resection

肉眼型を表層型，腫瘤（潰瘍）型および巨大皺襞型の3型に分類し，この頻度をみた．A群では表層型6例（30%），腫瘤（潰瘍）型12例（60%），巨大皺襞型2例（10%）であり，B群ではそれぞれ1例（14%），5例（71%），1例（14%）で，いずれの群も腫瘤（潰瘍）型が最も多かった．

腫瘍の長径についてみると，5cm未満の例はA群では5例（25%）あるのに対し，B群ではみられなかった．15cm以上の例はA群では3例(15%)あるのに対し，B群では4例（57%）と腫瘍の大きな例が多かった．なお多発例の場合は，これらのうちの最大径の病巣の長径をとった．

胃悪性リンパ腫の深達度とリンパ節転移について検討した（**Table 3**）．A群（治癒）ではsm 7例，pm 1例，ssα，β 4例であり ssγ 以上は8例（40%）に認められた．B群（非治癒）ではsm 1例，ssα，β 1例であるのに対しse以上が5例（71%）と深達度の進んだ例を多く認めた．なお多発病巣の場合は最も深い病巣の深達度を示した．

Table 3　Depth of tumor invasion and extent of lymph node metastasis

	A* group	B** group	Total
Depth of tumor invasion			
sm	7	1	8
pm	1	0	1
ssα, β	4	1	5
ssγ	2	0	2
se, si, sei	6	5	11
Lymph node metastasis			
n (−)	10	1	11
n_1(+)	4	1	5
n_2(+)	6	0	6
n_3(+)	0	1	1
unknown	0	4	4

*curative operation, **noncurative operation

リンパ節転移ではA群（治癒）は，n(−)が10例（50%），n_1(+)が4例（20%），n_2(+)が6例（30%）でn_3（+）以上の例を認めなかった．B群（非治癒）では，n(−)が1例（14%），n_1(+)が1例（14%），n_3(+)が1例（14%），他の4例（57%）はN_4(+)症例であり，リンパ節転移が高度であった．

胃悪性リンパ腫に対する手術術式について検討した（**Table 4**）．A群では胃全摘が14例（70%）に行われ，脾摘あるいは膵脾合併切除が11例（55%）に行われた．

Table 4　Surgical procedure for malignant lymphoma of the stomach

Procedure	A* group	B** group	Location of tumor				
			C	M	A	whole stomach	multiple lesions
Total gastrectomy	3	2	1	2	0	1	1
Total gastrectomy with splenectomy	5	3	2	3	0	0	3
Total gastrectomy with distal pancreatectomy and splenectomy	6	1	4	2	0	1	0
Subtotal gastrectomy	6	1	0	3	4	0	0
Total	20	7	7	10	4	2	4

*curative resection, **noncurative resection

B群も1例を除き6例に胃全摘が行われた．

A群（治癒）のうち隣接臓器への浸潤（S3）を認めた5例について検討した（**Table 5**）．症例1は，左横隔膜および膵脾に浸潤を認め，これらを合併切除した例であるが術後13年の現在再発なく健在である．症例2も横行結腸間膜に浸潤を認めた例であるが，合併切除により術後12年の現在再発なく健在である．症例3は横隔膜，症例4は膵に浸潤のあった例で，それぞれ術後10か月と6か月後に死亡した．症例5は膵および腸間膜に浸潤を認めた例であるが，術後1年8か月の現在，再発を認めていない．

治癒切除が行われた20例のうち死亡した5例の死因

Table 5 Prognosis of curative cases with combined resection of invaded organs (S_3)

No. of Case	Age	Sex	Location of tumor	Diameter of tumor	Depth of invasion	Lymph node metastasis	S_3 | oragns	Prognosis
1.	33	M	CM (E)	17×14 (cm)	si	(−)	Liver, Pancreas Spleen, Diaphragma	13 Y alive
2.	41	M	AM	7× 6	se	(−)	Mesocolon	12 Y alive
3.	41	M	CE	11× 7	si	n_1(+)	Diaphragma	10M died
4.	53	M	CM	9× 8	sei	(−)	Pancreas Mesenterium	6M died
5.	61	F	MA	13×13	si	n_1(+)	Pancreas Mesenterium	1Y6M alive

Table 6 Analysis of cause of death after performing curative operation

No. of Case	Age	Sex	Location of tumor	Diameter of tumor	Depth of invasion	Lymph node metastasis	Prognosis	Cause of death
1.	73	F	CM	9×7 (cm)	ssα	n_1(+)	5Y6M died	Other disease (Sjögren)
2.	65	F	Multiple	~2.0	sm	(−)	1Y9M died	Colon Cancer
3.	41	M	CE	11×7	si	n_1(+)	10M died	Local Recurrence
4.	53	M	CM	9×8	sei	(−)	6M died	Skin, Cervical lymph node
5.	49	F	AM	13×8	ssβ	(−)	2M died	Hepatic failure (Hepatitis B)

Table 7 Prognosis of the patients after performing non-curative operation

No. of Case	Age	Sex	Location of tumor	Diameter of tumor	Serosal factor (S)	Nodal status (N)	Depth of invasion	Non Curative factor	Prognosis
1.	63	M	MA	17×16 (cm)	0	(−)	sm	ow(+)	10Y4M alive
2.	58	M	C	10×10	3	4	si	residual tumor	3Y8M alive
3.	55	M	MC	6× 6	3	4	sei	residual tumor	3Y2M died
4.	68	F	MCE	18×15	2	4	se	residual Lymph node	3Y1M died
5.	71	F	MA	19×15	3	1	se	residual tumor	1Y5M alive
6.	62	M	whole stomach	12×11	3	4	se	residual tumor	8M died
7.	64	M	CE	16×13	3	4	ssβ	residual tumor	5M died

および再発形式について検討した（**Table 6**）．症例1は5年6か月後にSjögren症候群で死亡した．症例2は同時重複例であり，大腸癌の再発により1年9か月後に死亡した．症例3は局所再発により10か月で死亡した．症例4は皮下および頸部リンパ節再発がみられ6か月で死亡した．症例5は血清肝炎による死亡であつた．

胃悪性リンパ腫症例の非治癒切除となった理由と予後について検討した（**Table 7**）．腫瘍径では症例3を除き，すべて10cm以上であり，S3が5例，N_4(＋)が5例であった．深達度でもse以上が5例を占める進行例であった．非治癒因子はow(＋)が1例であるが，この例は現在10年4か月になるが再発を認めていない．他の症例は腫瘍残存が5例，リンパ節残存が1例であった．これらのうち症例2は3年8か月の現在生存し，症例3，4では3年以上の生存を得ている．

胃悪性リンパ腫例の治癒切除が行われた17例（他病死3例を除く）の予後について検討した（**Fig. 1**）．これらについてリンパ節転移陽性であったn(＋)10例と転移陰性であった7例の5年生存率を比較すると，89.5%と84.6%であり，大きな有意差はなかった．A群（治癒切除20例）とB群（非治癒切除7例）の予後を検討した（**Fig. 2**）．A群の5年生存率は78.4%（他病死含む）であるのに対しB群は35.7%であり両群間に有意差（$p<0.05$）を認めた．

Fig. 1　Survival curve of lymphnode positive and negative cases after curative operation

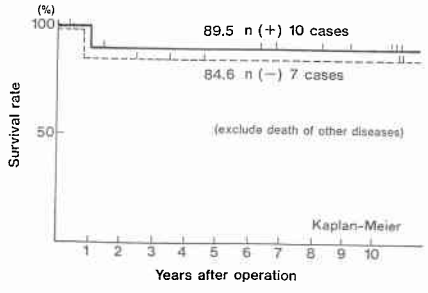

Fig. 2　Survival curve of curative cases and non-curative cases in malignant lymphoma of the stomach

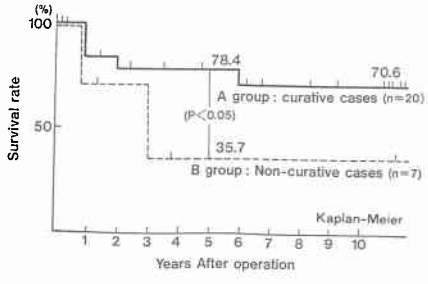

考　察

胃悪性リンパ腫の発生頻度は，中村[7]，高木ら[3]，広田[8]の集計によると，それぞれ0.9%～1.0%であり胃に発生する肉腫のなかで最も高い頻度を示す．国外ではFreeman[9]の悪性リンパ腫の集計をみると1,467例のリンパ腫の分析から胃が346例(23.6%)で最も多く，続いて扁桃142例（9.7%），小腸110例（7.5%）の順になっている．Naqviら[10]の報告では消化管の悪性リンパ腫は胃が61%，小腸27.5%，大腸11.5%と胃が最も多かった．われわれの成績では，胃原発と考えられた例は27例（1.2%）であった．難波ら[11]の報告では，日本とイタリアは胃原発が多いが，米国では腸原発が多かったと述べている．

Marshallら[12]は胃悪性リンパ腫の患者の平均年齢は胃癌の平均年齢より若年に多かったと述べているが，報告者によりまちまちである．われわれの症例では平均60.9歳（33歳～86歳）と胃癌患者の平均年齢とほぼ同じであった．胃悪性リンパ腫の肉眼分類は種々なされているが，Snoddyら[13]によって潰瘍型，腫瘤形成型，びまん浸潤型が提唱されて以来，この分類が多く用いられている．しかし広田[8]は早期悪性リンパ腫と考えられる症例を含めて佐野[14]の分類を基本にして表在型，隆起型，決潰型，巨大皺襞型にわけているが，近年，表在型の発見が多くなっていることを指摘している．

われわれもこれに準じて分類したが，表在型は7例(24%)でうち4例は最近4年間に見られており同様な傾向がうかがえた．

本症の主訴については腹痛が高頻度に認められ，梶谷ら[15]の報告では86%に心窩部痛を認めたとしている．われわれの成績では59%に心窩部痛が認められた．

胃悪性リンパ腫の組織型については，中村ら[7]の自験21例中19例がreticulum cell sarcomaであり，lymphosarcomaおよびHodgkin's sarcomaはそれぞれ9例で，ほとんどの症例が分化型の細網肉腫であったと述べている．芝ら[10]の報告でも消化管細網肉腫43例中42例が分化型であったと述べている．一方，従来lymphocytic typeがhistiocytic typeより予後が良好[1]とされているが，Lewinら[17]のごとく組織型と予後は相関しないという報告もみられる．われわれの

成績でも結論的なことは言えなかった．

一方，芝ら[16]は本症の予後に関して，消化管の細網肉腫は多中心発生を示すリンパ節の細網肉腫とは異なり，その予後もよく，局所療法により治癒せしめうる可能性のあることを示した．Gall & Mallory[18]は，135例の悪性リンパ腫の剖検例の検討から，その10%は限局性のリンパ腫であり，臓器に原発する悪性のリンパ腫は全身性のものに比較し予後が良好であると報告している．Lim ら[19]は50例の検討から胃癌と比較してその予後は良好であり，漿膜面浸潤があると5年生存率は88%から24%に低下し，胃周囲のリンパ節転移があると，その予後は88%から32%に低下したと報告している．

胃悪性リンパ腫に対する外科的治療の成績については，高木ら[3]は67例の検討で，相対非治癒切除までを含む根治手術例の5年生存率は90%で，リンパ節転移陽性例でも75%であったとしている．また pm 以上の進行例では5年生存率は39%であり，リンパ節転移ならびに深達度が予後に関係が深く，特に積極的なリンパ節郭清をすべきであると述べている．曽和[2]および津森ら[20]も同様に癌に準じたリンパ節郭清を含む術式が悪性リンパ腫に対しても必要であり，治癒切除が施行された症例の予後は良好であったと述べている．一方集学的治療の立場から紀藤ら[21]は胃悪性リンパ腫に対して術前化学療法を行うと穿孔，出血などの合併症の危険性があるので，切除可能例には術前化学療法を行わない方が良いと述べている．

成績の項で述べたように，治癒切除例の予後は他病死を除くと87.5%の5年生存率を示した．一方治癒切除例の n(+)10例の5年生存率は89.5%であり，n(−)7例の5年生存率84.6%とほぼ同程度の予後を示した．これらの成績は，他臓器浸潤があっても積極的に合併切除を行い根治的手術になるよう努力し，リンパ節転移に関しても R-number≧n-number となる様な郭清術式の重要性を示していると考えられる．

一方，胃悪性リンパ腫に対する化学療法については多剤併用療法が行われている．竹中ら[4]は vincristine, endoxan, predonisolone, adriamycin の併用療法の有用性を論じている．Sheridan ら[5]は外科的切除に続いて早期の例には cyclophosphamide (C), vincristine (V), predonisolone (P) を投与し，進行例には C.V.P と doxorubicin (CHOP) を投与し高い生存率を報告している．

欧米での胃悪性リンパ腫に対する治療は，胃病巣の外科的切除術後の腹部照射にひき続き，全身化学療法を行うのが一般的である．当院では，原則として外科的切除の可能な症例は化学療法よりも切除を先行させ，切除不能例では，節性リンパ腫と同一の導入化学療法を行った後，切除可能となった時点で切除を再考慮する方針をとっている．放射線治療は，主に腫瘍による圧迫，狭窄，疼痛などの局所症状の緩和の目的で必要に応じ併用している．

手術術式は R_2 郭清を原則として，治療が治癒か非治癒かにより術後の化学療法の内容を決めている．すなわち治癒切除例では VEP 療法を行い，非治癒切除例では AVEP 療法を施行している．m, sm かつ n(−) 例では化学療法の必要はないと考えている．pm または n_1(+) では術後1～2クール行い ss 以下または n_2(+) 以上では定期的に数年間行う必要があると考えている．悪性リンパ腫は化学療法や照射が比較的有効なので，S_3 症例でも可及的に周辺浸潤臓器を切除して治癒に期待をかける．また節性リンパ腫の胃病巣に対しても，化学療法の影響で穿孔や出血の起こる危険性が高いと判断される場合は，状態が許せば外科的切除を先行させる．この場合は合併症を来さぬよう侵襲を最小にとどめ，早期に術後の化学療法を行えるようにする．以上述べたように胃悪性リンパ腫の治療には，外科と化学療法科ならびに放射線科の連携による集学的治療が重要と考える[22]．

文　献

1) 妹尾恭一，広田映五，小松正伸ほか：胃原発悪性リンパ腫 (Non-Hodgkin lymphoma) 32例の臨床病理学的検討．癌の臨　26：537—547，1980
2) 會和融生，加藤保之，向井龍一郎ほか：胃悪性リンパ腫の臨床的ならびに病理組織学的研究．日消外会誌　16：562—571，1983
3) 高木國夫，山本英昭，岩本秀雄ほか：胃悪性リンパ腫の手術的治療と成績．胃と腸　16：493—501，1981
4) 竹中武昭，近田千尋，坂野輝夫ほか：胃原発悪性リンパ腫に対する VEPA (Vincristine, Endoxan, Predonisolone, Adriamycin) 併用療法の治療成績．癌と化療　9：323—329，1982
5) Sheridan WP, Medley G, Brodie GN: Prospective pilot study of surgery plus chemotherapy in early and advanced disease. J Clin Oncol 3：495—500，1985
6) 胃癌研究会編：胃癌取扱い規約．改訂第11版，金原出版，東京，1985
7) 中村恭一：胃悪性リンパ腫の病理組織学的研究，とくに組織発生について．癌の臨　10：163—176，

1964
8) 広田映五：胃原発 non-Hodgkin lymphoma の臨床病理．日網内系会誌　20：81—82，1980
9) Freeman C, Berg JW, Cutler SJ: Occurrence and prognosis of extranodal lymphomas. Cancer 29：252—260，1972
10) Naqvi MS, Burrows L, Kark AE: Lymphoma of the gastrointestinal tract: Prognostic guides based on 162 cases. Ann Surg 170：221—231，1979
11) 難波紘二，板垣哲朗：消化管の悪性リンパ腫—日本，米国，イタリア123症例の比較—．癌の臨　27：716—721，1981
12) Marshall SF, Meissne WA: Sarcoma of the stomach. Ann Surg 131：824—837，1950
13) Snoddy WT: Primany lymphosarcoma of the stomach. Gastroenterology 20：537—553，1952
14) 佐野量造：胃の肉腫—胃疾患の臨床病理—．医学書院，東京，1979，p257—283
15) 梶谷　鐶，渡辺　弘，高木國夫：原発性胃肉腫について．癌の臨　6：141—151，1960
16) 芝　茂，上西　力：消化管の細胞肉腫．最新医 19：1836—1844，1964
17) Lewin KJ, Ranchod M, Dorfman RF: Lymphoma of the gastrointestinal tract. A study of 117 cases presenting with gastrointestinal disease. Cancer 42：693—707，1978
18) Gall EA, Mallory TB: Malignant lymphoma, a clinico-pathologic survey of 618 cases. Am J Pathol 18：381—415，1942
19) Lim FE, Hartman A, Tar EG et al: Factors in the prognosis of gastric lymphoma. Cancer 39：1715—1720，1977
20) 津森孝生，中尾量保，宮田正彦ほか：悪性リンパ腫の予後に関する検討．—消化管原発26例について—．日消外会誌　18：2137—2140，1985
21) 紀藤　毅，中里博昭，宮石成一ほか：胃悪性リンパ腫に対する集学的治療．外科　49：587—592，1987
22) 井深多鶴子：消化管悪性リンパ腫の治療．がん診療．Question & Answers，六法出版，大阪，1988，p104—105

Surgical Treatment and Post-operative Adjuvant Chemotherapy in Gastric Maliganant Lymphoma

Masatsugu Kitamura, Kuniyoshi Arai, Kaoru Miyashita, Goro Kosaki and Tazuko Ibuka*
Department of Surgery, Department of Chemotherapy*, Tokyo Metropolitan Komagome Hospital

Twenty seven patients with malignant lymphoma of the stomach treated at our surgical department were divided into two groups, a curative resection group (20 cases) and a non-curative resection group (7 cases). The result of their surgical treatment and the chemotherapeutic schedule for these types of malignancies were studied. Although the five-year survival rate for the curatie resection group was relatively favorable at 78.4%, that of the non-curative resection group was poor at 35.7%. In curative cases, the relationship between the presence or absence of lymph node involvement and the survival rate revealed no significant difference in the five-year survival rate. The five year survival rate for ten lymph node positive patients was 89.5% and that for seven lymph node negative patients was 84.6%, except that three patients died of other diseases. Two of the five patients with extensive invasion to surrounding organs (S_3-cases) survived ten or more years after extensive resection. As in the patients with gastric cancer, these results show that a good result can be obtained through a curative resection with adequate lymph node dissection or through lymph node dissection combine with resection of the invaded organs. The optimal post-operative chemotherapy as one of the multidisciplinary therapies was also an important factor in improving the prognosis of gastric malignant lymphoma.

Reprint requests: Masatsugu Kitamura　Department of Surgery, Tokyo Metropolitan Komagome Hosptial
3-18-22 Honkomagome, Bunkyo-ku, Tokyo, 113 JAPAN