日消外会誌　23（9）：2221～2226，1990年

早期癌と術前診断された進行胃癌症例の検討

東京都立駒込病院外科
吉川　時弘　　北村　正次　　荒井　邦佳

早期癌と術前診断された進行胃癌症例（類早進癌）87例の臨床病理学的検討を行い，類早進癌の存在により生ずる，早期胃癌に対する縮小手術の適応の問題点を中心に再検討した．

類早進癌の術前肉眼型は陥凹型，組織型は低分化型癌の症例が多かった．類早進癌の半数は組織学的に初めて進行癌と診断されたが，これら症例では深達度がpm，ss，リンパ節転移はn(－)またはn_1（＋）にとどまる例が多く，その予後は早期胃癌に準じ良好であった．

とくに分化型癌で術前m癌と診断された症例は，進行癌であってもリンパ節転移が低率であった．したがって，早期胃癌の縮小手術の適応を，術前診断上，分化型m癌と限定した場合，類早進癌の存在により，手術の根治性が損なわれる確率はきわめて低く，適応症例に対する縮小手術の合理性を裏付ける結果が得られた．

Key words: gastric cancer, early gastric cancer, limited lymph node dissection, preoperative diagnosis of gastric cancer

目　的

早期胃癌に対する縮小手術が検討されている[1)~3)]が，術前に早期癌と診断される進行胃癌症例の存在が臨床上問題となる．早期胃癌に対する縮小手術をより安全で確実なものとするには，早期癌と診断された進行胃癌症例の検討が不可欠であるが，これら症例について詳細な検討を行った報告は少ない．今回，早期癌と術前に診断された進行胃癌症例の実態と外科臨床上の問題点を明らかにし，早期胃癌に対する縮小手術について再検討した．

対象と方法

1976年5月から1988年12月までに東京都立駒込病院外科で切除された胃癌症例2,052例中早期癌と術前診断を受け，組織学的に進行癌と診断された症例(以下，類早進癌と略す）87例を対象とした（**Table 1**）．

対象症例は進行癌診断時期によりA群：早期癌と術前診断したが，進行癌の可能性を否定できなかった症例，ならびに術中所見で進行癌と判定できた症例．B群：新鮮切除標本の肉眼観察時に進行癌と判定した症例．C群：組織学的に初めて進行癌と診断された症例の3群に大別した．

組織型は分化型癌（pap，tub_1，tub_2）と低分化型癌(por, sig)の2群に，術前の肉眼型診断は隆起型(Type I, IIa, I＋IIaなど)，混合型(Type IIa＋IIc, IIc＋IIa, I＋IIcなど)，陥凹型（Type IIc，IIc＋IIIなど）の3群に大別した．深達度，リンパ節転移，その他の記載は胃癌取扱い規約第11版[4)]によった．

成　績

1．類早進癌の実態と頻度

早期癌と術前診断された進行胃癌（類早進癌）症例は，早期胃癌と術前診断された678例中87例（13%）を占めた．年齢別では50歳代が17%（31/181）と最も多かったが，各年齢層別に有意の相関を認めなかった．性別では男性13%（56/425），女性12%（31/253）と男女間に差を認めなかった（**Table 1，2**）．

類早進癌の術前肉眼型をみると，陥凹型が87例中74例（85%）と大半を占めた．また，早期癌と術前診断された症例中，類早期癌の占める頻度は，隆起型の4%（5/128）に対し，混合型14%（8/57），陥凹型15%（74/493）であり，隆起型に比べ，混合型，陥凹型で類早進癌の占める頻度が，有意に高率であった（**Table 3**）．

組織型別では低分化型癌の症例が多く（66%，57/87），術前に早期癌と診断された症例中，類早進癌の占める割合も分化型癌8%（30/373），低分化型癌19%（57/305）であり，低分化型癌の占める頻度は有意に高率であった（**Table 4**）．

2．進行癌の診断時期と術前深達度診断

＜1990年4月11日受理＞別刷請求先：吉川　時弘
〒940　長岡市福住2－1－5　新潟県厚生連中央綜合病院外科

Table 1　Number of cases

preoperative diagnosis	histological diagnosis	no. of cases
early	early	591
early	advanced	87
advanced	early	90
advanced	advanced	1284
no. of cases with gastrectomy		2052

early : Depth of the cancer invasion is limited in mucosa or submucoca.
advanced : Depth of the cancer invasion is beyond submucosal layer.
Examination Period : 1976. 5—1988. 12
Tokyo Metropolitan Komagome Hospital

Table 2　Age and sex distribution of the patients with gastric cancer diagnosed as early cancer before surgery

Age	Male	Female	Total
under 50	7/78	10/67	17/145 (12%)
50—59	21/120	10/61	31/181 (17)
60—69	17/121	8/72	25/193 (13)
over 70	11/106	3/53	14/159 (9)
Total	56/425	31/253	87/678 (13)

Number of the denominator is number of the patients with gastric cancer diagnosed as early cancer before surgery, and number of numerator indicates the patients with advanced cancer diagnosed histologically.

Table 3　Macroscopic form of the tumor diagnosed as early cancer before surgery

Macro. form	No. of cases	No. of advanced ca.
Elevated	128	5(4%)
Mixed	57	8 (14)
Depressed	493	74 (15)
Total	678	87 (13)

*p<0.05, **p<0.001 (according to χ^2 test)

類早進癌は進行癌と診断された時期（疑診を含む）別に，A群（術前または術中）25例，B群（新鮮切除標本の肉眼観察時）18例，C群（組織学的）44例の3群に大別でき，類早進癌87例中44例（51%）は組織学的に初めて進行癌と診断された．また，術前に深達度がmと考えられていた症例はA群8%(2/25)，B群17%(3/18)，C群43%（19/44）であった（**Table 5**）．

3．類早進癌の診断時期別の深達度，リンパ節転移

Table 4　Histological type of the tumor diagnosed as early cancer before surgery

Histo. type	No. of cases	No. of advanced ca.
Differentiated	373	30(8%)
Undifferentiated	305	57 (19)
Total	678	87 (13)

*p<0.05 (according to χ^2 test)

Table 5　Classification of the patients with advanced cancer diagnosed as early cancer before surgery and preoperative diagnosis of the depth of the cancer invasion

Group	Preoperative diagnosis			
	m	sm	sm(?)	total
Group A	2 (8)	8	15	25
Group B	15 (17)	15	0	18
Group C	19 (43)	25	0	44
total	24 (28)	48	15	87

( ) %

Group A : The tumor was diagnosed as advanced cancer during surgery, or was thought to be a probability of advanced cancer at the preoperative diagnosis.
Group B : The tumor was diagnosed as advanced cancer at the macroscopic examination of the specimen soon after gastrectomy.
Group C : The tumor was diagnosed as advanced cancer by the histological examination.

類早進癌におけるpm例の占める割合はA群20%(5/25)，B群44%(8/18)，C群55%(24/44)であった．また，n(−)例の頻度はA群48%（12/25)，B群56%(10/18)，C群64%(28/44)であり，A，B群がC群に比べ深達度は深く，リンパ節転移率が高い傾向を示した（**Table 6**）．

一方，C群を組織型別に分け，深達度，リンパ節転移との関係をみたのが**Table 7**である．リンパ節郭清縮小の点から問題となるn_2(+)例は分化型癌，低分化型癌それぞれ2例ずつ認められた．しかし，この4例中，術前の深達度がmと診断されていたのは，低分化型癌の50歳女性1例のみであった．また，術前m癌と診断された低分化型癌のリンパ節転移率は46%（6/13）であったが，分化型癌では転移陽性例を認めなかった．

4．類早進癌の予後

類早進癌の予後を5年生存率（5生率）でみると，深達度別がpm 89%，ssαおよびssβ 100%，ssγ 81%，

Table 6 Depth of the cancer invasion and lymph node metastasis of each group

Group	Depth of the cancer invasion				
	pm	ss $\alpha\beta$	ss γ	se, sei	Total
Group A	5 (20)	2	12	6	25
Group B	8 (44)	1	8	1	18
Group C	24 (55)	6	11	3	44
Total	37	9	31	10	87

Group	Lymph node metastasis				
	n(−)	n_1(+)	n_2(+)	$n_{3,4}$(+)	Total
Group A	12 (48)	3	6	4	25
Group B	10 (56)	6	2	0	18
Group C	28 (64)	12	4	0	44
Total	50	21	12	4	87

( ) %

Table 7 The relation between the depth of the cancer invasion and lymph node metastasis of Group C

Differetiated type

	n(−)	n_1(+)	n_2(+)	Total
pm	5 (2)	2	0	7
ss α,β	4 (1)	0	1	5
ss γ	3 (2)	1	1	5
se	1 (1)	0	0	1
Total	13 (6)	3	2	18

Undifferetiated type

	n(−)	n_1(+)	n_2(+)	Total
pm	11 (6)	6 (3)	0	17
ss α,β	0	1 (1)	0	1
ss γ	3	2 (1)	1 (1)	6
se	1 (1)	0	1	2
Total	15 (7)	9 (5)	2 (1)	26

( ) number of patients diagnosed as mucosal cancer before operation

se 52%であった．リンパ節転移別の5生率はn(−) 85%，n_1(+) 93%，n_2(+) 以上44%であり，ps(−)で第1群リンパ節までに転移がとどまる症例の予後は良好であった（**Fig. 1, 2**）．

一方，進行癌診断時期別の5生率はA群64%，B群83%，C群93%であり，組織学的に初めて進行癌と診断された症例の予後は，早期胃癌に準じ良好な結果を示した（**Fig. 3**）．

Fig. 1 Survival curves of the patients with advanced gastric cancer diagnosed as early cancer before surgery based on the depth of the cancer invasion

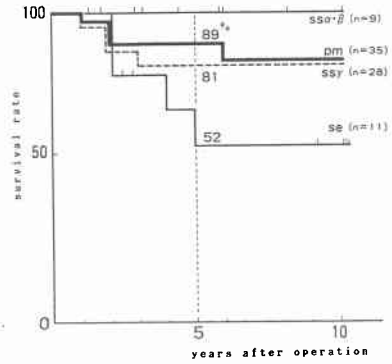

The survival rate was calculated according to Kaplan-Meier analysis. The patients who died without cancer progression were excluded from the calculations.

Fig. 2 Survival curves of the patients based on the grade of lymph node metastasis



Fig. 3 Survival curves of the patients in each group

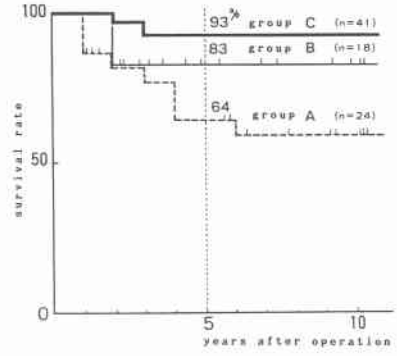

考　察

早期胃癌に対し当科では，系統的な第2群リンパ節郭清（R_2手術）を標準術式とし，症例を集積してきた．また，これら早期胃癌症例のリンパ節転移を検討し，早期胃癌のうち分化型m癌に対しては，縮小手術（リンパ節郭清縮小）が根治性を損なわない，合理的な術式になることを報告[1]した．しかし，早期胃癌もsmではリンパ節転移率が高くなり[1)5)]，またm, smの正確な術前深達度診断は必ずしも容易でない[6)7)]という問題点がある．さらに，早期癌と診断されていた進行胃癌が存在するなどの理由から，縮小手術に批判的な意見も少なくない[5)8)]．

一方，早期胃癌に対する縮小手術は，主に早期癌症例のみから検討がなされてきた．しかし，早期癌と診断された進行胃癌症例の存在は，早期胃癌の縮小手術の是非そのものに影響を及ぼす．したがって，これら症例の検討は，早期胃癌の縮小手術を論じる上で不可欠といえるが，このような観点から，早期癌と診断されていた進行胃癌の実態や問題点を指摘した報告は少ない．今回，早期癌と術前診断された進行胃癌（以下，類早進癌）の実態と外科臨床上の問題点を明らかにし，類早進癌の側から，早期胃癌に対する縮小手術について再検討した．

1．類早進癌の実態

早期癌と術前診断された進行胃癌についての報告はほとんどなく，その頻度，実態については明らかでないが，今回の結果では類早進癌は，早期胃癌と診断された症例の13%（87/678）であった．しかし，年齢，性別については，50歳代にやや高率であったほかは，その頻度に明らかな差を認めなかった．

類早進癌の術前の肉眼型診断は陥凹型が87例中74例（85%）と大半を占めた．また，早期癌と術前診断された胃癌症例中の類早進癌の占める頻度は陥凹型15%，混合型14%，隆起型4%であり，陥凹成分を伴う症例にその頻度が有意に高率であった．土方ら[6)]も，早期癌にきわめて類似した進行癌で診断が困難な症例の約90%はIIc様の内視鏡像を呈していたと報告しており，類早進癌の頻度は陥凹型に高いといえる．一方，組織型別では低分化型癌が66%と多く，早期癌と術前診断された症例中に占める頻度も19%（57/305）と，分化型癌の8%（30/373）に比べ有意（$p<0.001$）に高率であった．低分化型癌に類早進癌が多い理由としては，低分化型癌は早期に粘膜下に浸潤をおこし，その浸潤が急速である[9)]が，初期の段階ではその変化を捉えにくく，浅めに深達度診断しやすいためと考えられる．

今回の検討では，腫瘍の占居部位や周在により，類早進癌の頻度に差を認めなかった．しかし，胃底腺領域の未分化型癌は幽門腺領域より小さいうちから深部に浸潤する傾向がある[9)]など，胃癌の組織型は発生母地との関係が強い[10)]ため，占居部位，周在別の類早進癌の頻度に関しては，今後も症例を重ねて検討する必要がある．

2．類早進癌の外科臨床上の問題点

類早進癌を進行癌診断時期によりA群：術中または術前診断で進行癌を否定できない．B群：新鮮切除標本肉眼観察時，C群：組織学的診断時の3群に分類した．類早進癌では進行癌の診断が早い症例ほど，すなわち，C群に比べB群，A群ほど深達度が深く，リンパ節転移が高率となる傾向がある．また，この分類が次のような点で，手術を行う際の類早進癌の取り扱いを，外科臨床に反映させやすいと考えたためである．

早期胃癌と術前診断し，縮小手術の適応を考慮する場合でも，A群は進行癌の可能性があることで，術前に適応から除外できる．また，開腹所見により漿膜浸潤，リンパ節転移の肉眼診断が行われることで，リンパ節の郭清度の変更が容易に行える．B群では予定どおり縮小手術を施行しても，切除標本の検索により進行癌を疑うことで，閉腹前にリンパ節郭清を追加でき，縮小手術の不備を補える．これに対し，C群に縮小手術を行った場合，後日，再手術を行う以外，縮小手術の不備を補う手段がない．

類早進癌のリンパ節転移率は43%と高率である．C群でも転移は36%に認められ，n_2（＋）例も4例みられた．類早進癌は進行癌であり，十分なリンパ節郭清が必要である．また，類早進癌の予後が比較的良好であったのは，早期胃癌と術前診断された症例に対しても，R_2手術が標準術式として行われてきた結果であり，予後良好なことがそのまま類早進癌の悪性度が低いという根拠とはならない．C群に縮小手術を行った場合，進行癌と判明した時点では，患者はすでに退院していることも少なくなく，臨床上まことに不都合な問題をかかえることになる．これら理由から，早期胃癌に対する縮小手術を批判する意見[5)8)]を著者らも十分理解できる．

しかし，初期の胃癌のリンパ節転移は組織型により，その頻度が大きく異なる．当科における早期胃癌のリンパ節転移率は，分化型癌がm 0%，sm 10.8%であ

る．これに対し，低分化型癌はm 6％，sm 25.5％であり，分化型癌に比べ有意に高率であった[1]．また，分化型癌の転移は大多数，第1群リンパ節にとどまっていたが，低分化型癌ではn_2(＋)，n_3(＋)例も少なからず認められた．一方，類早進癌C群，とくに縮小手術の対象になりえる，m癌と術前深達度診断された症例についてリンパ節転移をみると，低分化型癌では46％(6/13)の転移率で，n_2(＋)も1例に認めた．しかし，分化型癌には現在まで転移陽性例を認めていない．すなわち，分化型癌で術前m癌と診断されるような進行癌症例のリンパ節転移は，早期胃癌の転移にきわめて近い傾向を有すると考えられた．

3．類早進癌からみた早期胃癌の縮小手術

早期胃癌のリンパ節転移は分化型癌，とくに，m癌ではきわめて低率である．しかし，低分化型癌の転移率は高く[1)5)]，3群，4群リンパ節に転移を認めることがある．今回，早期癌と術前診断された進行胃癌症例(類早進癌)を検討したが，そのリンパ節転移の状況は早期胃癌に類似の傾向を示した．

一方，低分化型の早期胃癌の肉眼形態は陥凹型が大多数であり，また，早期の段階から粘膜下以深に浸潤しやすい傾向[9)11)]がある．これら早期胃癌の特徴は類早進癌にも引き継がれ類早進癌の大半は，陥凹型類似の肉眼形態を示し，組織型は低分化型癌が多かった．

以上の結果から，低分化型癌ではm癌の術前診断であっても，pm以下の進行癌の可能性や，遠隔リンパ節転移の危険を少なからず有する．このため，現段階においては，低分化型癌は早期胃癌の縮小手術の対象から除外した方がよい．これに対し，分化型癌で術前にmと深達度診断される症例は組織学的に進行癌と判明しても，リンパ節転移を有する危険は低く，予後は分化型の早期癌と同程度に期待できる．したがって，早期胃癌の縮小手術の適応を，術前診断上，分化型m癌と限定した場合，類早進癌の存在により手術の根治性が損なわれる確率はきわめて低い．すなわち，類早進癌からの検討でも，早期胃癌の検討で得られた縮小手術の適応が妥当であり，適応症例に対する縮小手術は根治性を備えた合理的な術式であると確認できた．

縮小手術が考えられてきた背景に，近年の術前合併症を有することが多い，高齢者の手術の増加が挙げられる．縮小手術はこれら症例に対し，侵襲の軽減を計るだけでなく，適応例を選択すれば必要十分な郭清で根治性が得られる，より合理的な術式となる．しかし，最終的に早期胃癌の縮小手術が安全で確実な術式として定着するには，個々の症例に対し深達度，リンパ節転移など，正確な術前診断が行われる必要がある．現在ある内視鏡，レントゲン検査に加え，超音波内視鏡，その他の補助手段がさらに発展，普及し，将来的には，症例ごとに最も侵襲が少なく，十分な根治性が得られる術式，治療法を確実に選択，施行できるようになることを期待したい．

文　献

1) 吉川時弘，北村正次，荒井邦佳ほか：リンパ節転移からみた早期胃癌の縮小手術．日外会誌　89：1506—1508，1988
2) 大原　毅，城島喜昭，定月英一ほか：早期胃癌に対する縮小手術の可能性．消外　8：15—19，1985
3) 吉野肇一，態井浩一郎：早期胃癌の外科治療—合理的縮小手術のすすめ—．癌の臨　32：1191—1194，1986
4) 胃癌研究会編：胃癌取扱い規約．第11版，金原出版，東京，1985
5) 鈴木博孝，遠藤光夫，鈴木　茂ほか：早期胃癌におけるリンパ節転移の検討．日消外会誌　17：1517—1526，1984
6) 土方　淳，吉田茂昭：内視鏡像からみた胃癌の治療方針の選択—深達度診断の限界と対策—．Prog Dig Endosc 25：22—27，1984
7) 渋谷　進，中村恭一，牧野哲也ほか：胃癌の深達度に関する臨床病理学的検討．Prog Dig Endosc 25：38—43，1984
8) 杉町圭蔵，岡村　健，馬場秀夫ほか：術前検査と術中所見からみた早期胃癌に対する縮小手術の適応決定と問題点．消外　11：161—166，1988
9) 杉山憲義，馬場保昌，丸山雅一ほか：胃癌の発生部位別にみた癌の胃壁浸潤に関する臨床病理学的研究．胃と腸　12：1073—1085，1977
10) 中村恭一，菅野晴夫，高木国夫ほか：胃癌組織発生の概念．胃と腸　6：849—861，1971
11) 中村恭一：胃癌の構造．医学書院，東京，1982，p34—39

Clinicopathological Study on Advanced Gastric Cancer Diagnosed as Early Cancer before Operation

Tokihiro Yoshikawa, Masatsugu Kitamura and Kuniyoshi Arai
Department of Surgery, Tokyo Metropolitan Komagome Hospital

Eighty-seven cases of advanced gastric cancer diagnosed as early gastric cancer before surgery were studied to determine the indication of limited lymph node dissection for early gastric cancer. Most of the tumor of advanced gastric cancer diagnosed as early cancer were macroscopically depressed type and undifferentiated carcinoma histologically. About half of these cancers was diagnosed as advanced cancer only by histological examination. But the outcome for the patients with these cancers was relatively good, similar to that for patients with early gastric cancer. Lymph node metastasis was rare in the patients with differentiated carcinoma diagnosed as mucosal cancer before surgery, even though the depth of the cancer invasion was proved to be beyond the submucosal layer histologically. Limited lymph node dissection (R_1-operation) for the patients with early gastric cancer keeps up an operative radicality, even in the presence of advanced cancer diagnosed as early cancer, if that operation is indicated only for the patients with differetiated carcinoma diagnosed as mucosal cancer before surgery.

Reprint requests: Tokihiro Yoshikawa Department of Surgery, Chuo Sogo Hospital
2-1-5 Fukuzumi, Nagaoka, 940 JAPAN