日消外会誌　23（9）：2238～2243，1990年

胆嚢管低位合流症例の臨床的検討

関西医科大学外科学教室
上辻　章二　山村　学　奥田　益司　山道　啓吾
山田　修　箕浦　俊之　浜田　吉則　山本　政勝

過去5年間の当教室における胆石症症例428例中，胆嚢管が膵上縁より十二指腸壁を貫通するまでの下部胆管と合流する胆嚢管低位合流症例24例を経験した．これらの胆嚢管低位合流症例には種々の病態がみられた．すなわち，Mirizzi syndrome 6例，confluence stone 2例，胆嚢癌2例，先天性胆嚢管拡張症1例であった．胆嚢管低位合流症は解剖学的に，胆嚢管が長く，胆汁のうっ滞による胆石形成にMirizzi syndrome，confluence stoneをきたし，また胆嚢癌の発生をきたすものと考えられた．さらに，胆嚢管合流部と膵管開口部との距離が短かい点より，胆嚢管内膵液逆流を起こしやすいことが推測され，膵胆管合流異常症と類似の病態を呈し，胆嚢管拡張症を合併するものと考えられる．

Key words: low junction of the cystic duct, anomalous arrangement of choledocho-pancreatic ductal junction, Mirizzi syndrome, confluence stone, gallbladder cancer

I. はじめに

胆道系には種々の形態異常が比較的多くみられ，胆嚢管についても数多くの奇形，異型が知られている．しかしながら，胆嚢管が胆管に合流する相対的位置関係についての報告は少ない．特に，膵上縁から十二指腸壁を貫通するまでの下部胆管と胆嚢管が合流する胆嚢管低位合流症例に関する報告は極めて少なく，進藤ら[1]，児島ら[2]の報告をみるに過ぎない．今回われわれは，内視鏡的胆道造影および術中胆管造影により確認された胆嚢管低位合流症例について，その臨床的意義を検討したので報告する．

II. 対象および方法

1985年1月より1989年末まで当教室において経験した胆石症症例428例を対象に，胆道癌取扱い規約[3]の定義による，膵上縁から十二指腸壁を貫通するまでの下部胆管と胆嚢管が合流するJ（i）症例を胆嚢管低位合流症例とした．内視鏡的逆行性胆管膵管造影（endoscopic retrograde cholangiopancreatography：以下ERCP），経皮経肝的胆管造影（percutaneous transhepatic cholangiography：以下PTC）および術中所見や術中胆道造影にて，胆嚢管低位合流症と診断し得た24症例を対象とした．対照群として，胆石症症例428例中，低位合流症例を含まない300例について臨床的に検討を加えた．なお両群間の有意差検定にはχ^2-testにより5％以下を有意差ありと判定した．

III. 成　績

1）胆嚢管低位合流症例の頻度

胆石症手術症例428例のうち，胆嚢管低位合流症例（低位合流症）は24例（5.6％）であった．

性比は低位合流症例では，男性11例，女性13例で，1：1.2であり，対照群では，男性110例，女性190例で，1：1.7であった．年齢分布をみると，低位合流症例では，26歳から77歳まで，平均年齢61.7歳であり，対照群では，27歳から82歳で，平均年齢56.9歳であった（**Table 1**）．

2）低位合流症例の胆嚢管胆管合流形態

Lurje[4]，三浦ら[5]が分類したように4 typeに分けると（**Fig. 1**），胆嚢管と総肝管が鋭角をもって合流するものは7例（29％），胆嚢管が総肝管後方へ施回し合流するもの（後方経由型）は8例（33％），胆嚢管が総肝管前方を旋回し合流するもの（前方経由型）は4例（17％），胆嚢管が総肝管後面を平行して走り後壁で合流するものは5例（21％）であった．

3）低位合流症例の臨床的意義

① 臨床症状：臨床症状を**Table 2**のごとく比較検討すると，胆道感染を疑がわしめる発熱，胆石による腹痛症状には両群間に統計学的に有意差は認めなかった．膵炎症状としての背部痛および血清アミラーゼ値の上昇，黄疸，GOT，GPTの上昇，胆道系酵素の上昇

＜1990年4月11日受理＞別刷請求先：上辻　章二
〒570　守口市文園町1　関西医科大学外科

など肝機能障害は，低位合流症例と対照群との間に有意差が認められた．

② 結石の有無：結石の有無をみると，低位合流症24例中20例（83%）が胆嚢内に，8例（33%）が総胆管内に結石を有していた．結石の種類は，有石症例20例中，ビリルビンカルシウム石4例(20%)，純コレステロール石13例（65%），混合石2例（10%），黒色石1例（5%）であった．対照群でみると，ビリルビンカルシウム石75例/278例(27.0%)，純コレステロール石118例/278例（42.4%），混合石62例/278例（22.3%），黒色石23例/278例（8.3%）であり，低位合流症に純コレステロール石が有意に高かった．

③ 胆汁細菌培養：低位合流症例では7例（32%）に一般細菌陽性であり，嫌気性菌は全例陰性であった．

Table 1　Twenty-four Cases of low junction of the cystic duct

Case	Sex	Age	Stone		Classification of gallstones	Bile culture		Preoperative complication	Operation	Postoperative camplication	Types of union of the cystic duct
			gallbladder	common bile duct		aerobe	anaerobe				
1 M. K.	M	57	−	−	−	−	−	cholecystitis	cholecystectomy	−	
2 T. S.	F	70	−	−	−	Entero -coccus (+++)	−	cholecystitis	choleystectomy T − tube	hepatitis pancreatitis	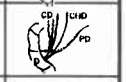
3 O. T.	M	64	+	+	bil.	−	−	choledocho-lithiasis	cholecystectomy papilloplasty T − tube	−	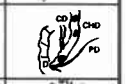
4 I. S.	M	56	+	+	chol.	−	−	Mirizzi syndrome	cholecystectomy	−	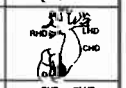
5 S. Y.	F	26	−	−	−	−	−	congenital cystic duct dilatation	cholecystectomy	−	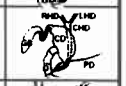
6 M. H.	F	58	+	−	chol.	−	−	confluence stone	cholecystectomy T − tube	−	
7 M. I.	M	57	+	+	mixed stone	Entero -coccus (++)	−	choledocho -lithiasis	cholecystectomy T − tube	−	
8 O. H.	F	69	+	−	mixed stone	Esheri -chia coli (++)	−	cholecysto -lithiasis	cholecystectomy T − tube	−	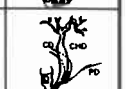
9 I. N.	F	41	+	−	chol.	−	−	cholecysto -lithiasis	cholecystectomy	−	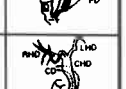
10 H. H.	F	59	+	+	bil.	−	−	choledocho lithiasis	first op. cholecystectomy (another hospital) second op. choledocho-jejunostomy Roux-en-Y	−	
11 I. J.	M	50	+	−	protein stone	−	−	cholecysto -lithiasis	cholacystectomy	−	
12 T. M.	F	41	+	−	chol.	−	−	cholecysto -lithiasis	cholecystectomy	−	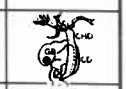
13 S. I.	M	77	−	−	−	−	−	gallbladder cancer	cholecystectomy	−	

14 O.T.	F	51	+	+	chol.	−	−	choledocho -lithiasis	cholecystectomy T − tube	−	
15 M.F.	F	58	+	−	chol.	Enteor -coccus (++)	−	Mirizzi syndrome	cholecystectomy T − tube	−	
16 T.M.	F	66	+	−	chol.	−	−	Mirizzi syndrome	cholecystectomy choledocho -jejunostomy Roux-en-	−	
17 K.F.	M	67	+	+	chol.	Klebsiella oxytoca (++)	−	Choledocho -lithiasis	cholecystectomy T − tube	−	
18 K.S.	M	61	+	−	pigment stone	−	−	Choledocho -lithiasis	cholecystectomy T − tube	−	
19 M.H.	M	64	+	−	chol.	Enttero -bactor aerogenes (+)	−	Choledocho -lithiasis	cholecystectomy T − tube	−	
20 O.Y.	M	75	+	−	chol.	Entero -coccus (++)	−	Mirizzi syndrome	cholecystectomy T − tube	−	
21 M.S.	M	43	+	−	chol.	−	−	Mirizzi syndrome	cholecystectomy T − tube	−	
22 S.S.	F	66	+	−	bil.	−	−	Cholecyto -lithiasis gallbladder cancer	laparotomy	−	

bil. : calcium bilirubinate stone
chol. : pure cholesterol stone
T-tube : choledochotomy T-tube drainage
CD : cystic duct,　CHD : common hepatic duct,
PD : pancreatic duct, RHD : right hepatic duct,
LHD : left hepatic duct, D : duodenum

Fig. 1 The relations of cystic and hepatic ducts. a : Double-barreled type of relationship. b : Cystic duct makes a spiral behind the hepatic duct and enters it on its left anterolateral surface. c : Cystic duct makes a spiral in front of the hepatic duct and enters it on its left anterolateral sunface. d : Cystic duct follows the posterior surface of the hepatic duct, finally entering it posteriorly.

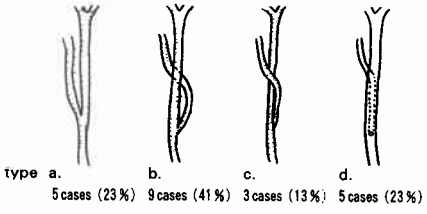

Table 2 Comparative investigation of clinical aspects.

	low junction of the cystic duct (22 cases)	control (300 cases)
fever	1 case (4.5%)	10 cases (3.3%)
jaundice	6 cases (27.0%)*	32 cases (10.6%)
abdominal pain	16 cases (72.0%)	210 cases (70.0%)
back pain	5 cases (22.5%)**	21 cases (7.0%)
pancreatitis	6 cases (27.0%)**	16 cases (5.3%)
liver impairment	9 cases (40.5%)*	57 cases (18.8%)

χ^2 test
* $p < 0.05$
** $p < 0.01$

対照群での一般細菌陽性率は33%（51例/156例）であり，両群間に有意差はなかった．

④ 低位合流症の臨床的特性：臨床的特性をみると，胆嚢結石12例/24例(50%)，この内，Mirizzi syndrome 6例/12例(50%)，confluence stone 2例/12例(17%)，総胆管結石8例（30%），無石胆嚢炎2例（8%），胆嚢癌2例（8%），先天性胆嚢管拡張症1例（4%）がみられた．その典型例を **Fig. 2**（Mirizzi syndrome,

Fig. 2 Mirizzi syndrome (Case 17)

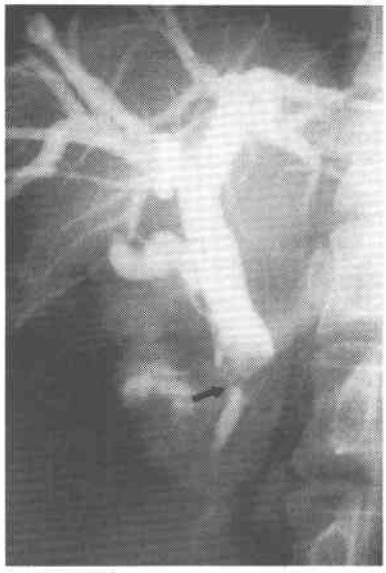

Fig. 3 Confluence stone (Case 8)

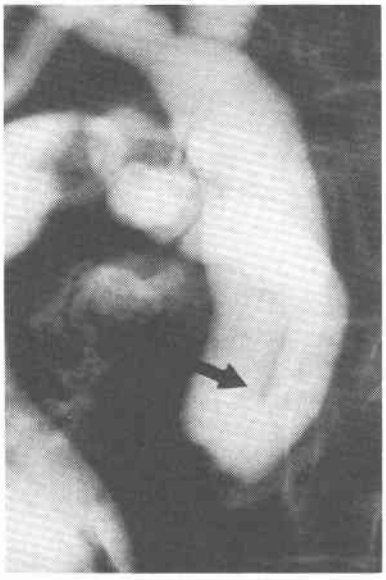

Fig. 4 Gallbladder cancer (Case 15)

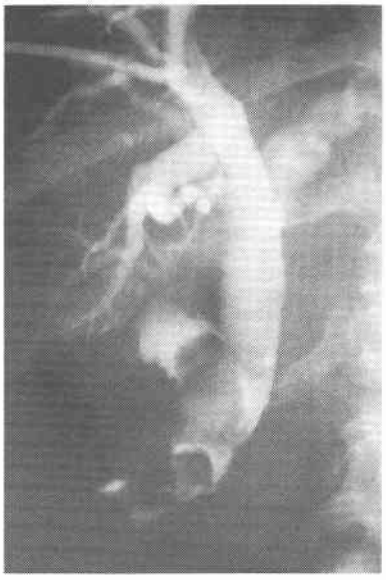

Fig. 5 Congenital cystic duct dilatation (Case 5)

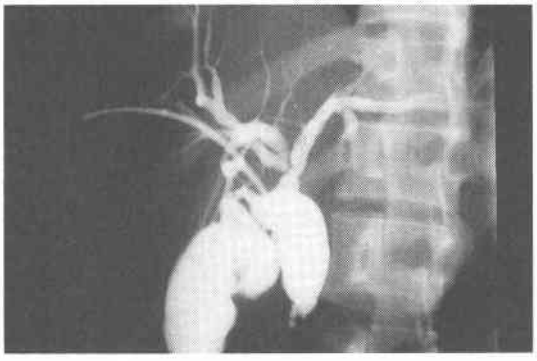

症例17), **Fig. 3**(Confluence stone, 症例8), **Fig. 4**(胆嚢癌, 症例5), **Fig. 5**(先天性胆嚢管拡張症, 症例5)に示す.

⑤ 手術術式：Mirizzi syndrome 6例を含め胆嚢結石12例と胆嚢炎2例の内, 胆嚢摘出術のみは6例に, 残り8例は術中胆道損傷にて, 胆嚢摘出術とT-tubeドレナージが施行された. Confluence stoneの2例も同様の理由にて, 胆嚢摘出術とT-tubeドレナージが施行された. 総胆管結石症の内4例には胆嚢摘出術とT-tubeドレナージが施行され, 1例に肝管空腸吻合Roux-Y吻合術がなされた. 胆嚢癌症例2例中1例は拡大胆嚢摘出術とリンパ節郭清にて根治術がなされたが, もう1例は胆嚢癌が進行癌であったため開腹術に終った.

術後の合併症をみると, 24例中1症例にのみ, 術後肝炎, 膵炎の合併をみた(**Table 1**).

IV. 考　察

肝外胆管系の解剖学的な種々の形態異常については, 少なくとも紀元前3000年以来認識されており[6], 胆嚢管奇型, 異型に関する解剖学的報告は, Ruge[7](1908

年）以来数多くの報告[8)~11)]がみられるが，胆嚢管低位合流症例に関して余り注目されていなかった．特に低位合流症例の臨床的意義に関しては，進藤ら[1)]，児島ら[2)]の報告をみるに過ぎず，いまだその臨床的意義は明らかにされていない現状である．今回，われわれは，胆石症症例中画像診断により，胆嚢管低位合流が明らかであった24症例について，その臨床的意義を検討した．

胆嚢管低位合流症例の頻度は，Thompson's criteria[12)]によると，剖検例では，Ruge[7)]が29%，Kunze[8)]が49%，Descomps[9)]が12%，Eisendrath[10)]が17%，Johnstonら[11)]が20%と報告し，臨床例での頻度は，Hamlin[13)]が術中胆道造影により7%に，内視鏡的胆道造影にて進藤ら[1)]は1.1%に，児島ら[2)]は1.6%に認め，われわれは，胆石症手術症例428例中24例(5.6%)に胆嚢管低位合流を認めた．**Fig. 1**に示すごとく，低位合流症例のうち，胆嚢管胆管合流形態を4 typeに分けると，後方経由型が最も多く，次いで胆嚢管と総肝管が鋭角をもって合流する型および胆嚢管が総肝管後面を平行して走り後壁で合流する型が多く，前方経由型は少なかった．これらのtype別頻度はLurje[4)]の報告とほぼ一致していた．

今回の低位合流症例は胆石症症例を対象とし，その内より画像診断したものであり，対照群との間に性別，年齢について有意差はなかった．しかし臨床症状をみると，膵炎症状としての背部痛，血清アミラーゼ値の上昇，黄疸や肝機能障害は，低位合流症例と対照群の間で有意差が認められた．胆石症における膵炎合併はOpie[14)]が報告以来，そのメカニズムの研究がなされてきた．McMahonら[15)]やArmstrongら[16)]によると，膵炎合併胆石症患者では，胆石は小結石で多数存在し，胆嚢管が拡張し，総胆管の径も拡大し，術中胆道造影で膵管への造影剤の逆流がしばしばみられると報告している．われわれの症例では，術中胆道造影で2例に膵管が造影されており，松村ら[17)]が報告したように，膵管と胆道系の合流異常がなくても術中胆道造影で造影剤が膵管に逆流するような例では膵液の胆道内逆流も高頻度に認められ，胆道系の病態と相関する可能性を示唆された．そして胆嚢管低位合流症では，胆汁および膵液が膵管，胆管へ逆流しやすい位置関係にあり，膵炎合併の原因であると考えられた．

黄疸を認めた症例ではすべて胆嚢結石症例であり，低位合流症例では，胆嚢管が長く，しかも総肝管に併走するため結石が胆嚢管内で嵌頓しやすく，Mirizzi syndromeやconfluence stoneを生じやすいものと考えられた．

低位合流症に合併した胆嚢管拡張症の1例をみたが，内視鏡的逆行性胆道造影にて，胆嚢管嚢腫状拡張と胆嚢管低位合流を認め，総胆管や膵管には異常を認めず，胆嚢摘出術を施行した．この胆嚢管拡張症例の胆嚢内胆汁中アミラーゼ値は2,820IU/lと高値を示し，嚢胞状拡張胆嚢管の組織像では，先天性総胆管拡張症と同様，胆嚢管粘膜の脱落，筋層の断裂，伸展像を示していた．先天性総胆管拡張症の多くは膵胆管合流異常を伴っており，この合流異常による胆管内膵液逆流が総胆管拡張症を起こすものと考えられている[18)]．胆嚢管低位合流症例においても，膵液が胆嚢内へ逆流しやすいことが推測される．さらに，低位合流症に合併した胆嚢癌症例を経験した．この内1症例で胆嚢内胆汁中アミラーゼ値は，360IU/lと高値であった．膵胆管合流異常症に胆嚢癌発生の頻度が高いことはよく知られているが，その原因の一つとして膵胆管合流異常に伴う膵液の胆管内への逆流が考えられている[19)20)]．胆嚢管低位合流症例においても，解剖学的に膵液が胆嚢管へ逆流し，膵胆管合流異常症と同じような病態を示すものであろうと考えられた．

低位合流症24例の術式をみると，胆嚢内結石症12例(Mirizzi syndrome 6例を含め）と胆嚢炎2例中，胆嚢摘出術のみは6例で，残り8例は術中胆道損傷によりT-tubeドレナージが施行された．低位合流症例では胆嚢管が長く，**Table 1**に示した種々のtypeがあり，術中胆道損傷の危険性が高く[21)]，手術に際しては，術前に診断するとともに術中に注意が必要である．

文　献

1) 進藤　仁，大井　至，戸松　成ほか：胆嚢管が低位で分岐する症例の臨床的検討．Prog Dig Endosc 16：135—138，1980
2) 児島辰也，渋谷裕史，福田定男ほか：胆のう管開口部位に関する臨床的検討．東京医大誌　46：585—587，1988
3) 日本胆道外科研究会編：胆道癌取扱い規約，第2版，金原出版，東京，1986
4) Lurje A: Topography of the extrahepatic biliary passages. Ann Surg 105：161—168，1937
5) 三浦　建，石田正統：肝臓，胆管の形態の異常．石川浩一，木村忠司，佐野圭司ほか編，現代外科学大系38）B)，中山書店，1974，p302—311
6) Michels NA: Blood Supply and Anatomy of the Upper Abdominal Organs. With a Descriptive Atlas. JB Lippincott, Philadelphia, 1955,

p125—128
7) Ruge E: Beitrage zur chirurgischen Anatomie der Grossen Gallenwege. Arch Klin Chir 87: 47—78, 1908
8) Kunze H: Beitrage zur Anatomie und Chirurgie der Gallenausfuhrungsgange. Beitr klin Chir 72: 491—404, 1911
9) Descomps P, DE Lalaubie G: Les Vaisseaux sanguins et les du foie. Bull Soc Anat Paris 85: 323—331, 1910
10) Eisendrath DN: Anomalies of the bile ducts and blood vessels as the cause of accidents in biliary surgery. JAMA 71: 864—867, 1918
11) Johnston EV, Anson BJ: Variations in the formation of vascular relationships of the bile ducts. Surg Clin North Am 44: 1273—1285, 1952
12) Thompson JM: Arteries in the hepatic pedicle; study in statistical human anatomy. Univ California Pub Anat I: 55—159, 1988
13) Hamlin JA: Anomalies of the Biliary Tract. Edited by Bockus Gastroenterology. vol 6. Fourth edition. Berk J, Saundres, Philadelphia, 1985, p3486—3498
14) Opie EL: The etiology of acute hemorrhagic pancreatitis. Bull Jhons Hopkins Hospital 12: 182—188, 1901
15) McMakon MJ, Shefta JR: Physical characteristics of gallstones and acute pancreatitis. Br J Surg 67: 6—9, 1980
16) Armstrong CP, Raylor TV, Jeacock J et al: The biliary tract in patients with acute gallstone pancreatitis. Br J Surg 72: 551—555, 1985
17) 松村敏信, 矢田清吾, 三好康敬ほか：術中胆道造影における膵管内逆流の検討. 胆道 3: 57—63, 1989
18) 小倉嘉文, 佐々木英人, 渕田 科ほか：膵液胆道内逆流の肝胆道系に及ぼす影響. 小児外科 14: 25—32, 1982
19) 戸谷拓二, 渡辺泰宏, 藤井 正ほか：膵・胆管合流異常および先天性胆道拡張症における癌発生一本邦報告例303例の集計からの反省一. 胆と膵 6: 525—535, 1985
20) 松本由朗, 藤井秀樹, 三木 修ほか：胆石症ならびに胆道形成異常と胆嚢癌. 肝・胆・膵 10: 543—548, 1985
21) Moosman DA, Coller FA: Preventation of traumatic injury to the bile ducts. Am J Surg 82: 132—143, 1951

Clinical Evaluation of the Point of the Cystic Duct

Shoji Uetsuji, Manabu Yamamura, Yoshinori Okuda, Keigo Yamamichi, Osamu Yamada, Toshiyuki Minoura, Yoshinori Hamada and Masakatsu Yamamoto
Department of Surgery, Kansai Medical University

The clinical evaluation of the point of junction of the cystic duct with the common hepatic duct by various cholangiographic procedures including an intraoperative one and by operative findings was performed in 428 surgical patents with biliary disease. A cystic duct inserted very low down with a correspondingly long cystic duct was found in 24 cases and the clinical significance of this abnormality was investigated by comparing these patients with 300 patients with cholelithiasis without low junction of the cystic duct. In the patients with low junction of the cystic duct to form a short common bile duct, several complications including gallstone pancreatitis (6 cases), Mirizzi syndrome (6), Confluence stone (2), gallbladder cancer (2), and congenital dilatation of the cystic duct (1) were found preoperatively. The anatomically anomalous junction of the cystic duct with the common bile duct may cause stagnation of bile and/or reflux of pancreatic juice into the bile duct and cause a condition similar to the anomalous arrangement of the choledocho-pancreatic ductal junction and also may result in difficulties at surgery.

Reprint requests: Shoji Uetsuji Department of Surgeyr, Kanasai Medical University
1 Fumizono, Moriguchi, 570 JAPAN