日消外会誌　23（9）：2264～2268，1990年

症例報告

# 食道憩室内の早期癌の1例

国立長崎中央病院外科
田代　和則　　古川　正人　　中田　俊則　　草野　敏臣
林　　詁欽　　渡部誠一郎　　糸瀬　　薫　　城野　英利

食道憩室に生じた癌の報告はまれである．われわれは中部食道憩室にみられた早期食道癌の1例を経験したので報告する．本例は食道憩室内癌本邦報告例の16例目である．

症例は68歳の男性で胸骨後部痛が持続するため当科に入院した．食道造影では気管分岐部より約4cm肛側のIm右側壁に1.5cm径の憩室があり，この憩室の後壁寄りに径約2cmの周堤様隆起を伴った陥凹を認めた．内視鏡検査にて門歯より約28cmの食道右側壁に憩室があり，憩室内の口側後壁に不整形の陥凹病変を認め，表在陥凹型食道癌と診断した．術前照射後，食道亜全摘術施行．病理診断は低分化型扁平上皮癌で，sm，n（－），$M_0$，$Pl_0$，stage 0で早期癌であった．組織学的に，憩室をとり囲むように癌が粘膜上皮下，粘膜筋板，粘膜下層に増殖し，食道憩室内よりの発癌と考えられた．

**Key words**：esophageal cancer in diverticulum, esophageal diverticulum, early esophageal cancer

## はじめに

食道憩室は比較的まれな疾患であるが，さらにその憩室部に癌を認めることは非常にまれで憩室と発癌との関連からも興味深い．われわれは最近，食道憩室にみられた早期食道癌症例を経験したので，若干の文献的考察を加えて報告する．

## 症　例

患者：68歳，男性．

主訴：胸骨後部痛．

家族歴：特記すべきことなし．

既往歴：24歳，マラリア．37歳，炭鉱事故にて両眼失明．58歳，アルコール性肝炎にて1年4か月入院．1日4～5合約30年間の飲酒歴あり．

現病歴：某病院老人ホームに入院中，1987年1月半ばより，起床時に胸骨後部痛出現．同年3月より，嚥下時に胸骨後部痛が出現し持続するため上部消化管X線検査，内視鏡検査を受け食道癌（扁平上皮癌）の診断で，手術目的にて同年4月13日当院外科に入院した．

入院時現症：身長168cm，体重65kg，顔面，前胸部に炭鉱事故による著明な炭粉沈着あり．貧血，黄疸，リンパ節腫脹なし．胸部は打聴診上異常なし．腹部は平坦，軟．肝，脾，腫瘤を触知せず．

入院時検査所見：WBC　7,500/mm³，RBC　402×10⁴/mm³，Hb 14.7g/dl，Ht 41.0%，Plt 7.4×10⁴/mm³で血小板数の減少が見られた．肝機能検査では，TTT 4.9U，ZTT 12.1U，GOT 35IU/$l$，GPT 44IU/$l$，LAP 73IU/$l$，$\gamma$-GTP 41IU/$l$，CH-E 0.42$\Delta$pH，ICG停滞率18.2%，ICG消失率0.139の異常が認められた．腎機能は正常であった．

**Fig. 1**　Esophagography showing recess of about 2 cm-diameter, having ledge-like protuberance, near the posterior wall of the diverticulum.

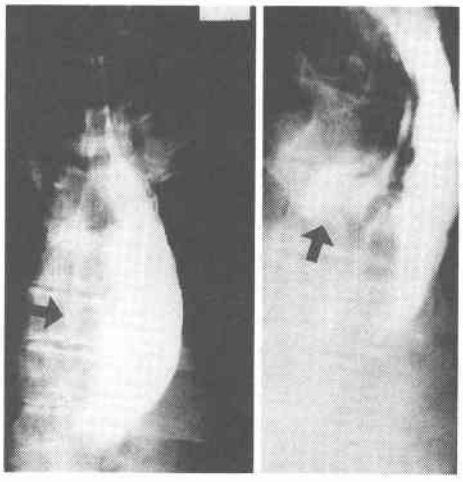

＜1990年5月9日受理＞別刷請求先：田代　和則
〒852　長崎市樺島町5－16　済生会長崎病院外科

**Fig. 2a** Esophagoscopic picture showing irregular recess-type lesion in the adoral posterior wall of the diverticulum.

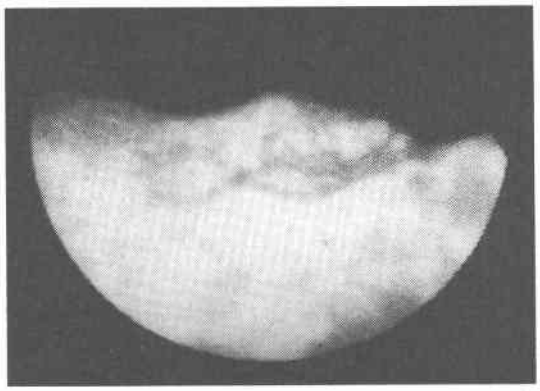

**Fig. 2b** By lugol staining, tge ledge-like protuberance was not stained and the irregular recess-type lesion was slightly stained.

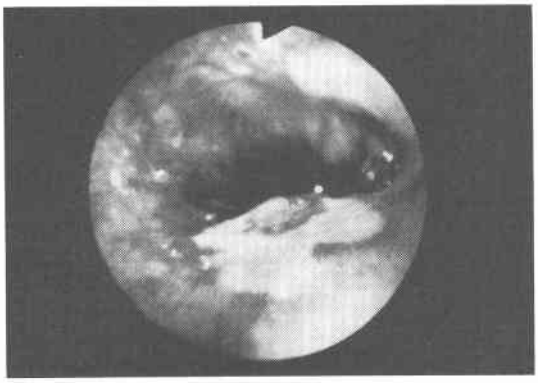

**Fig. 3** Biopsy specimen shows moderately differentiated squamous cell carcinoma. (H-E stain ×40)

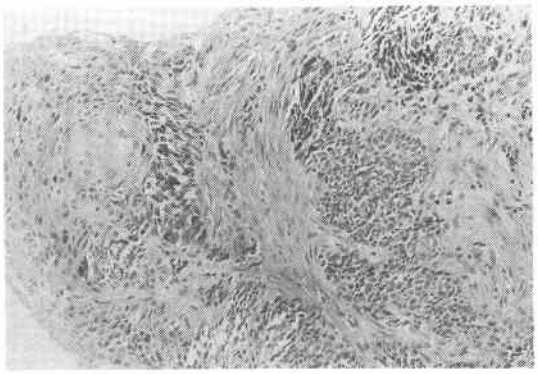

**Fig. 4** Resected specimen shows no abnormal finding except the diverticulum (↓) in the middle thoracic esophagus.

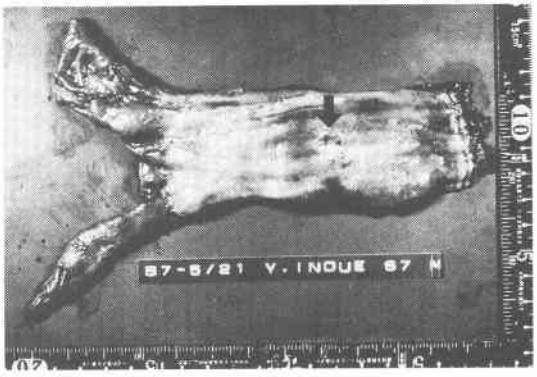


食道造影 (**Fig. 1**) 気管分岐部より約4cm 下方の Im 右側壁に1.5cm 径の憩室があり，この憩室の後壁寄りに径約2cm の周堤様隆起を伴なった陥凹を認めた．

内視鏡検査：門歯より約28cm の食道の右側壁に憩室が認められ，憩室内の口側後壁に不整形の陥凹病変が認められた (**Fig. 2a**)．ルゴールを散布すると，周囲の隆起部は白色の不染領域として認められ，陥凹部は軽度染色された (**Fig. 2b**)．内視鏡診断は表在陥凹型食道癌とした．生検にて中分化型扁平上皮癌と診断された (**Fig. 3**)．

憩室内癌は通常の癌よりも深達度が深い可能性が考えられたので，3Gy 5 日間のテレコバルト術前照射後，1987年 5 月21日手術施行．

手術所見：右第五肋間後側方切開にて開胸．胸水はなく，食道に腫瘤を触知しえず．食道亜全摘後，3 群リンパ節までの郭清を行い胃管にて胸骨後経路で再建した．肝は腫瘤は触知しなかったが，表面凹凸著明で肝硬変を呈していた．腹水はなかった．

摘出標本：胸部中部食道に縦1.1cm, 横0.3cm, 深さ0.3cm の縦長の憩室が認められた以外，異常所見を見い出せなかった．憩室の部位にも肉眼的には癌を疑わせる所見を認めえなかった (**Fig. 4**)．

組織所見：粘膜筋板が途絶した所見が見られ，その部において扁平上皮層が粘膜下層に陥入し憩室の形態をとっている．この憩室をとり囲むように，癌が粘膜上皮下，粘膜筋板，粘膜下層に増殖している．癌の領域は比較的密な線維化を示し周囲とよく境界されており，腫瘍細胞の小塊が線維化組織内に多数みられ，それぞれには細胞間橋が確認され扁平上皮癌と診断された．腫瘍細胞塊は憩室粘膜とごく一部の領域で連続性

**Fig. 5** Histologically, muscularis mucosa is interrupted and in that place, flat epithelial layer comes into submucosa showing diverticulum. Squamous cell carcinoma is seen in the lamina propria mucosa, muscularis mucosa and submucosa like surrounding the diverticulum. (H-E stain ×3.3)

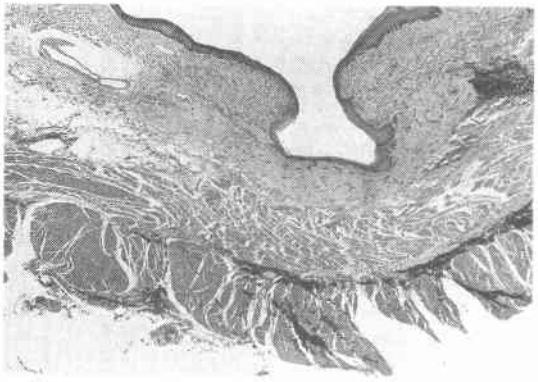

を示していた.

病理診断は放射線照射後のためか低分化型扁平上皮癌との診断であったが, sm, n(−), $M_0$, $Pl_0$, stage 0で早期癌であった (**Fig. 5**)[1].

術後経過：肝硬変が主な原因と思われる肝不全にて術後3.5か月後に死亡した.

## 考　察

1983年の第34回食道疾患研究会アンケート集計報告[2]によれば, 食道憩室1,169例中53例 (4.5%) に食道癌が併存して認められている. その51例の内訳では, 憩室内癌は7例と少なく, 同じ領域に認められたもの10例, 憩室と癌が接しているもの7例で, 残る27例は憩室と癌が離れて存在していたものである. 自験例は, 食道造影ならびに通常および色素内視鏡検査にて食道憩室内から憩室外へかけての悪性所見が観察され, 切除標本の病理組織所見から, 憩室内よりの発癌と考えられた.

食道憩室内癌の部位をみると, Fujita ら[3] (1980年) による集計によれば, 咽頭食道憩室30例, 気管分岐部憩室5例, 横隔膜上憩室10例であったが, 自験1例を含めた16例の本邦例の集計 (**Table 1**) では, 横隔膜上憩室1例不明1例を除いた14例全例が気管分岐部憩室よりの発癌例と考えられるが, これは本邦にては気管分岐部憩室の頻度が78%[4]と多いためであろうと考え

**Table 1** Cases of esophageal carcinoma in diverticulum in Japan

| No | Reporters | Year | Age and sex | Location | Histology of cancer | Treatment |
|---|---|---|---|---|---|---|
| 1 | Kiyama | 1962 | 72・M | middle | Squamous cell ca | Jejunostomy |
| 2 | Nakagawa | 1967 | 33・M | middle | Squamous cell ca | Diverticulectomy |
| 3 | Iizuka | 1973 | 69・M | middle | Squamous cell ca | Radiation |
| 4 | Fujita | 1980 | 74・M | middle | Poorly different squamous cell ca | Esophagectomy |
| 5 | Fujisaki | 1980 | 74・M | middle | Squamous cell ca | Operation |
| 6 | Fujisaki | 1980 | 62・M | middle | Squamous cell ca | Operation after radiation |
| 7 | Kikuchi | 1981 | 75・M | middle | Unresected | Radiation |
| 8 | Sakurai Kuwano | 1982 | 67・M | middle | Well different squamous cell ca | Esophagectomy |
| 9 | Ide | 1983 | 65・M | lower | Squamous cell ca | Esophagectomy and total gastrectomy |
| 10 | Koizumi | 1983 | 66・M | middle | ? | Esophagectomy |
| 11 | Yaosaka | 1983 | 71・F | middle | Well different tubular adeno ca | ? |
| 12 | Okamura | 1983 | 65・M | middle | Well different squamous cell ca | Esophagectomy |
| 13 | Ooiwa | 1985 | ?・? | middle | Squamous cell ca | ? |
| 14 | Tunoka | 1985 | 60・M | upper | Squamous cell ca | Esophagectomy |
| 15 | Mizobuchi | 1985 | ?・? | ? | ? | ? |
| 16 | This case | | 68・M | middle | Poorly different squamous cell ca | Esophagectomy after radiation |

られた.

病理組織学的には，食道憩室内癌は殆んどが扁平上皮癌であるが[5]，八百坂ら[6]が腺癌の1例を報告し，憩室内の異所性胃粘膜からの発生を示唆している.

食道憩室内癌は憩室の構造上，予想外に癌の深達度が深いことがあるので留意すべきである[5)7)]．その診断に関しては，当然のことながら早期診断が望ましく，憩室よりの内視鏡下吸引細胞診を勧める論文も多い[8)~10)]．X線透視では憩室の存在のために癌の描出がやや難かしく，内視鏡検査の方がより有用と考えられるが[11)]，とくにルゴール染色による色素内視鏡下生検は必須の検査法で，X線透視や通常内視鏡検査で憩室部に異常が認められれば必ず施行すべきであろう.

食道憩室内癌の治療，とくに外科的治療に関しては，憩室切除のみで咽頭食道憩室癌5例中に2例の長期生存を得たとの報告[12)]もあるが，やはり積極的な食道切除，リンパ節郭清を勧めるものが多い[5)13)]．

食道癌は放射線治療が行われることが多いが，食道憩室内癌に対して$^{60}$Co 5,600radsの照射にて腫瘍消失をみたという菊池ら[14)]や，早期食道癌に対しては放射線治療単独でも十分に根治性が期待できるとした中野ら[15)]の報告がある一方で，Donaldら[13)]は咽頭食道憩室内癌の放射線治療による初回治療例は全例不成功であったと報告している．自験例ではテレコバルト15Gyの照射で粘膜上皮に癌がほとんどみられなかったものの，粘膜下層には明らかな癌の残存があり，リンパ節郭清を伴なう食道切除が根治的な治療法であると考えられた.

食道の憩室と癌の因果関係については，いまだ明確な見解が得られていないようである．しかし，その他の良性食道疾患，例えばアカラシアは食道癌合併の頻度が高いとされている[16)]．また，duplication cyst内に癌が認められた例[17)]や，intramural pseudodiverticulosisに近接して癌が認められた例が報告されている[18)]．後者については，intramural diverticulosisが逆流性食道炎の原因となり，その結果生じた狭窄部に癌が生じた可能性が推定されている．自験例は術前照射による炎症所見が加わっていたために，母組織と発癌との因果関係を組織学的に追及しえなかった．Mayo ClinicのHuangら[12)]は咽頭食道憩室内癌の発生頻度は通常の食道癌発生頻度よりも高かったと述べ，さらに食道憩室内癌は病悩期間が長期の大きな憩室に多く，憩室切除が癌の予防になるとし，888例の憩室切除例には食道癌の続発を全くみていない．食道憩室よりの発癌の要因として食物のうっ滞による慢性刺激や炎症によるとの説があるが[7)10)]，いまだ議論のあるところであり，今後の症例の集積による検討が必要と考えられる.

病理診断について御教示頂いた本院病理藤井秀治博士に深謝します.

## 文　献


1) 食道疾患研究会編：臨床・病理食道癌取扱い規約，金原出版，東京，1984
2) 八板　朗，嶺　博之，雷　哲明ほか：本邦における良性食道疾患に併存した食道癌，日消外会誌 17：681—689，1984
3) Fujita H, Kakegawa T, Shima S et al: Carcinoma within a middle esophageal (parabronchial) diverticulum: A case report and the review of the literature. Jpn J Surg 10：142—148，1980
4) 村上卓夫：食道憩室．草間　悟，和田達雄，三枝正裕 編．外科 Mook 食道非癌性病変．金原出版，東京，1983, p101—109
5) 桜井　剛，下田悠一郎，北川晋二ほか：中部食道憩室内微小食道癌の1例．Gastroentrol Endosc 24：81—85，1982
6) 八百坂透，森合哲也，宮川宏之ほか：中部食道憩室内腺癌の1例．Gastroenterol Endosc 25：960，1983
7) 藤崎真人，安藤暢敏，渡辺良友ほか：食道憩室内癌の検討．日臨外医会誌 41：137，1980
8) Liberson M, Riese KT: Carcinoma in a large pharyngoesophageal diverticulum. Gastroenterology 38：817—820，1960
9) Bishop D, Lushpihan A, Louis C: The cytology of carcinoma in situ and early invasive carcinoma of the esophagus. Acta Cytologica 21：298—300，1977
10) Song Y, Zhang Y, Wang Q et al: Carcinoma in the esophageal diverticulum. Chin Med J 98：895—898，1985
11) Fischer MJ, Bond JF: Carcinoma in a pharyngoesophageal diverticulum. J Thorac Cardiovasc Surg 53：500—503，1967
12) Huang B, Unni KK, Payne WS: Long-term survival following diverticulectomy for cancer in pharyngoesophageal (Zenker's) diverticulum. Ann Thorac Surg 38：207—210，1984
13) Donald PJ, Huffman DI: Carcinoma in a Zenker's diverticulum. Head Neck Surg 2：71—75，1979
14) 菊池雄三，上北洋一，浅野　章ほか：食道憩室より発生したと思われる食道癌の1例．北海道外科誌 26：86—87，1981

15) 中野隆史, 須藤久男, 伊藤　潤ほか：早期食道癌に対する放射線単独治療による根治可能性の検討. 癌の臨　31：236—239, 1985
16) 岡本英三, 朱　明義, 豊坂昭弘ほか：食道アカラシア. 病理・病態・症状・診断. 草間　悟, 和田達雄, 三枝正裕 編. 外科 Mook 食道非癌性病変. 金原出版, 東京, 1983, p161—170
17) Tapia RH, White VA: Squamous cell carcinoma arising in a duplication cyst of the esophagus. Am J Gastroenterol 80：325—329, 1985
18) Levine MS, Moolten DN, Herlinger H et al: Esophageal intramural pseudodiverticulosis: A reevaluation. AJR 147：1165—1170, 1986
19) 岡村正造, 中澤三郎, 川口新平ほか：Carcinoma in situ および dysplasia を伴った食道憩室内癌の1例. 胃と腸　18：1215—1221, 1983
20) 木山　保, 木下広明, 河野　実：巨大食道憩室と胃に発生した重複癌の1剖検例. 消病の臨　4：48—54, 1962
21) 中川二郎, 松本陽一, 古賀昭夫ほか：食道憩室の5症例. 外科　29：380—386, 1967
22) 飯塚紀文, 平田克治, 三富利夫：食道憩室から発生したと思われる食道癌の1例. 日消外会誌　6：315, 1973
23) Kuwano H, Sugimachi K, Inokuchi K et al: Squamous cell carcinoma in a middle esophageal (parabronchial) diverticulum. Jpn J Surg 12：266—269, 1982
24) 井手博子, 遠藤光夫, 山田明義ほか：食道憩室部にみられた微小早期癌. 日消外会誌　16：2143, 1983
25) 小泉欣也, 牧野耕治, 安富　徹ほか：食道憩室内に発生した早期食道癌の1例. 日消外会誌　16：2143, 1983
26) 大岩　博, 佐久間隆, 古本福市ほか：食道憩室頚部に発生した食道癌の1例. 広島医　38：597, 1985
27) 角鹿精二, 宮治　真, 竹島彰彦ほか：食道憩室に発生した早期と考えられる食道癌の1例. Gastroenterol Endosc 27：1881, 1985
28) 溝渕俊二, 小越章平, 山城敏行ほか：食道憩室内癌の1例. 日胸外会誌　33：2312, 1985

## A Case of Early Esophageal Carcinoma in Diverticulum

Kazunori Tashiro, Masato Furukawa, Toshinori Nakata, Toshiomi Kusano, Yiquin Lin, Seiichiro Watabe, Kaoru Itose and Hidetoshi Jyono
Department of Surgery, Nagasaki Chuo National Hospital

Carcinoma of esophageal diverticular orgin has rarely been reported. Recently, we experienced a case of early esophageal carcinoma originating in the middle esophageal diverticulum. This is the 16th case of intra-esophagodiverticular carcinoma so far reported in our country. The patient is a 68-year-oldman, who was hospitalized in our department for persistent retrosternla pain. Esophagography revealed a recess about 2 cm in diameter having a ledge-like protuberance, near the posterior wall of a diverticulum of 1.5 cm in diameter situated in the right wall of the middle thoracic esophagus, about 4 cm anally from the bifurcatio tracheae. Endoscopy also revealed an irregular recess-type lesion in the adoral posterior wall of a diverticulum located in the right esophageal wall about 28 cm from incisor, leading to the diagnosis of superficial recess-type esophageal carcinoma. Subtotal esophagectomy was performed after preoperative irradiation. The pathological diagnosis was early, poorly differentiated squamous cell carcinoma, sm, n (−), Mo, plo, stage O. Histological examination suggested that the carcinoma had proliferated in the propria mucosa, muscularis mucosa and submucosa so as to surround the diverticulum thus, to have originated from inside the esophageal diverticulum.

**Reprint requests:** Kazunori Tashiro　Department of Surgery, Ekisaikai Nagasaki Hospital
5-16 Kabashima-machi, Nagasaki, 852 JAPAN