日消外会誌　23（9）：2269～2273，1990年

石灰化を伴った限局性胃アミロイドーシスの1例

滋賀医科大学第1外科
西田　豊　寺田　信國　石橋　治昭
柴田　純祐　小玉　正智

63歳男性の限局性胃アミロイドーシス1例を経験した．患者は脳外科手術を目的として入院となり，入院時の腹部単純撮影で左上腹部に石灰化陰影がみられた．胃透視，内視鏡検査で胃穹隆部にBorrmann 3型様の腫瘤を認めたが，術前の生検では悪性所見は得られなかった．摘出標本の病理組織では粘膜固有層から筋層にかけてEosin好性の均一な物質が存在し，特殊染色の結果Congo red染色陽性，$KMnO_4$処理後のCongo red染色で染色性と偏光が保たれたためALアミロイドーシスと診断した．沈着アミロイドの一部にKossa染色陽性の石灰化巣およびわずかな化骨形成がみられた．肝，直腸，骨髄にはアミロイド物質や異常細胞を認めず，尿中Bence-Jones蛋白は陰性で胃に限局したアミロイドーシスと判断した．限局性胃アミロイドーシスはわれわれが調べた限りでは国内外で20例しか報告をみないまれな疾患である．特に石灰化を来たした症例は他に報告をみない．

Key words: localized gastric amyloidosis, calcification

はじめに

アミロイドーシスは消化管を侵すことが多い．しかし胃に限局したいわゆる限局性胃アミロイドーシスはまれで，調べた限りでは国内外あわせて20例の報告をみるにすぎない．われわれは石灰化，化骨形成を伴った限局性胃アミロイドーシスの1例を経験したので若干の文献的考察を加え報告する．

症　例

患者：63歳，男性．

主訴：腹部異常石灰化陰影の精査目的．

家族歴：特記すべきことなし．

既往歴：58歳アルコール性肝炎，肺結核．

現病歴：昭和63年8月16日，慢性硬膜下血腫の手術目的で近医より紹介入院となった．入院時の腹部単純X線撮影で左上腹部に散在性石灰化陰影をみとめたが腹部自覚症状は訴えなかった．硬膜下血腫は同日外科的に除去された．

入院時現症：身長161cm，体重47kg，栄養可，血圧130/80mmHg，脈拍72回/分整，球結膜軽度貧血，腹部は正中線上に肝を5横指触知する以外腫瘤および表在リンパ節を触知しなかった．

入院時検査成績：貧血，炎症所見，腫瘍マーカーの軽度上昇を認めた．ツベルクリン反応は陽性（33×28 mm），血清Ca値はやや低値であった（**Table 1**）．

胸部単純X線撮影：右肺門部から上肺野縦隔側に線維性変化をみた．

腹部単純X線撮影・computed tomography（以下CTスキャン）：腹部単純撮影で胃泡の正中側に粟粒大の石灰化陰影が散在していた．同部位に一致した

Table 1　Laboratory data

Hematology			
WBC	4600 /mm³	BUN	8.8 mEq/l
RBC	330×10⁴ /mm³	Crea	0.9 mEq/dl
Hb	9.1 g/dl	ICG_{15}	29 %
Hct	27.8 %	RA	(−)
PL	16.7×10⁴ /mm³	CRP	1.5 mg/dl
TP	6.6 g/dl	ESR	11/28 mm
A/G	1.29	aFP	5.5 ng/ml
T-Bil	1.0 mg/dl	CEA	3.4 ng/ml
GOT	38 U	CA19-9	61.3 U/ml
GPT	22 U	Elastase-1	569 ng/dl
ALP	138 U/l		
LDH	344 U/l	Urinalysis & Others	
Cho-E	2293 U/l	B-J Proteinuria	(−)
FBS	109 mg/dl	Guajac	(−)
Na	142 mEq/l	PPD	33×28mm
K	3.7 mEq/l	Cultures	
Cl	102 mEq/l	sputum	(−)
Ca	3.8 mEq/l	gastric juice	(−)

＜1990年4月11日受理＞別刷請求先：西田　豊
〒520-21　大津市瀬田月輪町　滋賀医科大学第1外科

Fig. 1 Roentgenogram of the adbomen shows abnormal calcification in the upper left quadrant.

Fig. 2 Plain CTscan demonstrates the intramural calcification of the stomach.

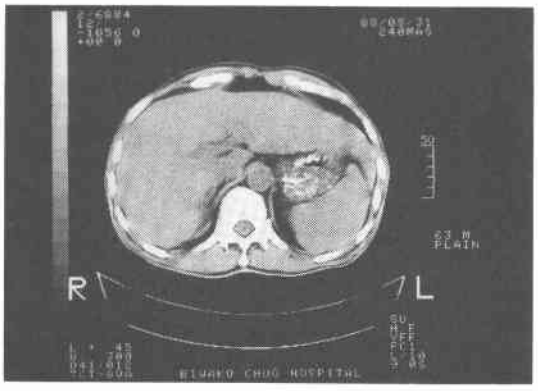

Fig. 3 Upper gastrointestinal series reveals the Borrmann 3-like lesion at the fundus near the esophagocardiac junction.

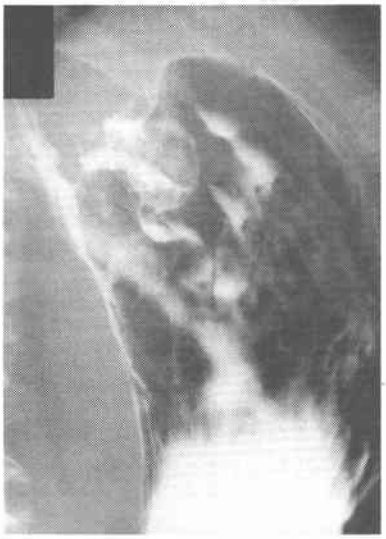

Fig. 4 Endoscopic view of the fundic lesion of the stomach.

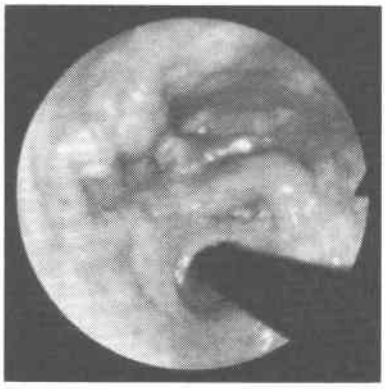

CT スキャンでは胃壁の肥厚とその内部に石灰化がみられた（**Fig. 1, 2**）.

上部消化管造影：胃穹隆部から胃体上部にかけて後壁を中心に Borrmann 3 型様の隆起性病変および襞壁の肥厚を認めた（**Fig. 3**）.

胃内視鏡：胃穹隆部の後壁から大弯側，前壁に広がる不整なこん棒状隆起とその間の陥凹性病変を認めた．粘膜面は浮腫状で発赤があり，陥凹面には白苔が付着していた．同部位より3回生検を行ったが悪性細胞は検出されなかった．しかしレントゲン，内視鏡所見より悪性疾患を否定しえず，9月22日開腹手術を行った（**Fig. 4**）.

手術所見：胃穹隆部壁内に弾性硬の腫瘤を触知した．漿膜面への浸潤はなく，周囲リンパ節の腫脹も認めなかった．胃壁内に限局した非上皮性腫瘍を考え，噴門側胃切除術を行った．切除標本では腫瘤は食道胃接合部より5mm の位置から穹隆部を中心に広がり，大きさ8×5cm で限局性発育をしていた．軟線撮影で腫瘤に一致した散在性石灰化陰影を認めた（**Fig. 5**）.

病理組織所見：粘膜下層を中心に粘膜固有層から筋層にかけて Eosin 好性の均一な物質の沈着がみられた．特殊染色の結果，Congo red 染色陽性で，偏光に

Fig. 5 Gross appearance of the resected stomach. (being cut along the lesser curvature)

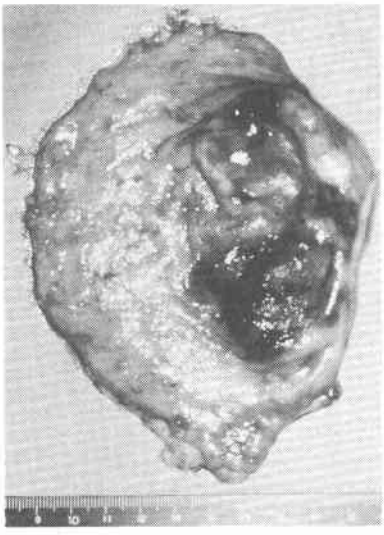

Fig. 6 Microscopic views of specimen; Upper-Congo red stain positive materials of the submucosa. (Congo red stain; ×40) Lower-Calcification and ossification among the amyloid deposit. (Hematoxylin-eosin stain; ×100)

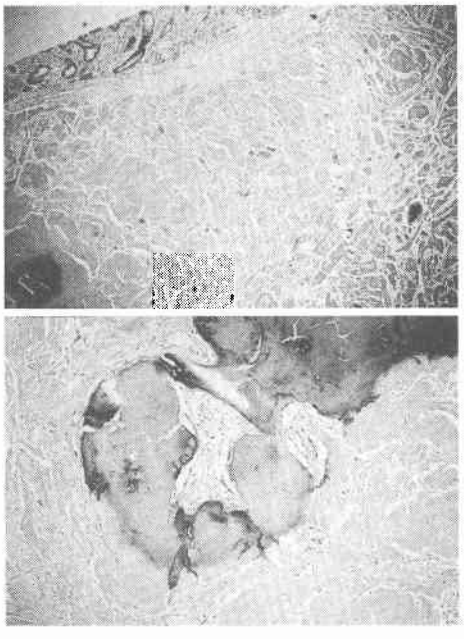

て黄緑色の重屈折性を示し，$KMnO_4$処理後のCongo red染色で染色性と偏光が保存されたためALアミロイドーシスと診断した．アミロイド物質の中にはKossa染色陽性の石灰沈着巣をみとめ，ごく一部に化骨形成がみられた（**Fig. 6**）．

術中の肝生検や術後の直腸，骨髄生検ではアミロイド物質や異常細胞を認めず，蛋白分画の異常や尿中Bence-Jones蛋白もみられなかった．また心電図上も異常がなく胃に限局したアミロイドーシスと判断した．患者は術後1年6か月を経過した現在，症状なく健在である．

考　察

限局性胃アミロイドーシスは本邦では堀口ら[1]の1症例と加藤ら[2]が集計した9症例の合計10例が，欧米ではSigurdurら[3]の報告による10例が報告されているにすぎないまれな疾患である．アミロイドーシスの病型分類は従来本邦では基礎疾患の有無にもとづいた厚生省特定疾患アミロイドーシス調査研究班の分類[4]が用いられて来たが，近年沈着したアミロイド蛋白によるSkinner and Cohenらの分類[5]やThird International Symposium on Amyloidosisの分類[6]がなされている．臨床的に原発性アミロイドーシスのアミロイド蛋白はAL(免疫グロブリンL鎖由来の蛋白)，続発性アミロイドーシスの場合はAA（炎症などで増加する血清中serum protein AAを前駆蛋白とするAA蛋白)[7]とされていたが，高月ら[8]，岩田ら[9]は原発性アミロイドーシスの中にAAを認める症例があることを報告しており，現在ではアミロイド蛋白の生化学的な構成成分による分類が中心になって来ている．

限局性胃アミロイドーシスでは上腹部不快感，食欲不振，嘔気嘔吐，腹痛，出血といった症状がみられるのが一般的で[10]，本症例のように無症状に経過したものは調べた限りでは柿坂ら[11]の1例であった．一方アミロイドの沈着部位は胃の噴門部から前庭部にかけて分布を認めるが[1]，穹隆部を中心に沈着した症例は本邦では報告がなかった．診断法としては上記症状をきっかけに胃透視や内視鏡検査で胃癌や悪性リンパ腫を疑われ，生検で確定診断が得られる．術前診断における悪性疾患との鑑別は困難で，Ikedaら[12]は彼らの症例を顧みて内視鏡所見上の軟らかい感じと粘膜面の浮腫，褪色変化が癌との鑑別上の特徴であったと報告しているが，確定診断にはやはり生検が必要だとのべている．アミロイド物質は消化管の全層に沈着しうる[7]が，直腸では粘膜下層に多いのに対して胃では粘膜固有層に沈着しやすい傾向にある[13]．また生検にて消化管へのアミロイド沈着を認めた全身性アミロイ

ドーシス42例を調べた岩下ら[14]によれば，部位別にみた消化管への沈着頻度は胃前庭部（93.3%），直腸（88.6%），胃体部（88.4%）と報告され，現在では生検部位として確実性，安全性，普及性の面より胃を選ぶようになってきている．われわれの症例は胃内の好発部位でなかったことや粘膜下層を中心に沈着したことなどにより術前診断が困難であったと考えている．

アミロイドーシスにおける石灰化は呼吸器[15][16]，尿路[17]，関節領域[18]において報告をみるが胃アミロイドーシスではみられなかった．本症例は石灰化を伴った胃癌を鑑別疾患の1つに考えた．胃癌の石灰化は国内外で50例余りの報告を数え[19]，全例がムチン産生膠様腺癌であることから石灰化の機序としてはdystrophic calcification（ムチン産生による腫瘍増大の結果，組織の圧迫，変性壊死が原因となるもの）や，ontogenic calcification（産生されたムチン内にカルシウムの多いミクロソームやミトコンドリアが多量に含まれ石灰化を来たすもの）またmetastatic calcification（嘔吐によるアルカローシスの持続がカルシウム塩の溶解度を低下させ石灰化が促進されるもの）の考え方[20]がある．アミロイドーシスが変性疾患でありアミロイド蛋白が糖蛋白の一種と考えられることより[21]dystrophic calcificationが石灰化の機序として受け入られるのか，あるいは心，肺，腎へのアミロイド沈着部位にhydroxy apatiteの存在が認められ[17]，加辺[22]がのべるように石灰化組織での基質小胞の働きにも注目して考えるべきなのか，詳細は不明である．化骨形成に関しても胃癌の場合には腫瘍間質細胞の環境変化により線維芽細胞が骨芽細胞に化成するという考え方[23][24]があるが，同様の変化がアミロイドーシスでも生じているのか，あるいは別の機序が働くのか今後の解明が期待される．

文　献

1) 堀口正晴，矢野　満：胃アミロイドーシス．Medicina 16：704—705，1979
2) 加藤俊幸，斉藤征史，丹羽正之ほか：8年間に病像の進展がみられた胃の限局性アミロイドーシスの1例．胃と腸 23：211—216，1988
3) Björnsson S, Jóhannsson JH, Sigurjónsson F: Localized primary amyloidosis of the stomach presenting with gastric hemorrhage. Acta Med Scand 221：115—119，1987
4) 山村雄一：厚生省特定疾患アミロイドーシス調査研究班，昭和50年度研究報告書，1976，p5—6
5) Skinner M, Cohen AS： Amyloidosis: Clinical, Pathological, and Biochemical Characteristics. Edited by Wagner BM, Fleischmajer R, Kaufman N, Connective tissue. The Williams & Wilkins Co, Baltimore, 1983, p97—119
6) Kyle RA, Greipp PR： Amyloidosis (AL): Clinical and laboratory profiles in 229 cases. Mayo Clin Proc 58：665—683，1983
7) 内野文彌，権藤俊一，岩田隆子：消化管アミロイドーシスの病理．胃と腸 22：1239—1245，1987
8) 高月　清，樋端敏生：病型分類と診断—特集 Amyloidosis．日臨 37：3216—3223，1979
9) 岩田隆子，石原得博：AAおよびALアミロイドーシスの病理．病理と臨 3：141—151，1985
10) Macmanus Q, Okies JE： Amyloidosis of the stomach, report of an unusual case and review of literature. Am Surg 42：607—610，1976
11) 柿坂吉彦，傍島行雄，佐藤　仁：胃アミロイドーシスの1例．弘前医 24：283，1972
12) Ikeda K, Murayama H： A case of amyloid tumor of the stomach. Endoscopy 10：54—58，1978
13) 中澤三郎，芳野純治，鈴木敏行ほか：胃アミロイドーシスの形態的検討．胃と腸 22：1257—1263，1987
14) 岩下明徳，飯田三雄，渕上忠彦ほか：消化管アミロイドーシスの生検診断．胃と腸 22：1287—1299，1987
15) Savader SJ, Nokes SR, Chappel G: Case report and review: Computed tomography of multiple nodular pulmonary amyloidosis. Comput Radiol 11：111—115，1987
16) 山村淳平，杉田博宣，河端美則ほか：CTと骨シンチで石灰化像を認めた気管・気管支・肺アミロイドーシスの1例．日胸臨 46：467—472，1987
17) Thomas SD, Sanders PW, Pollack H: Primary amyloidosis of urinary bladder and ureter. Urology 9：586—589，1977
18) Stone G, Wolfe F: Collateral ligament calcification complicating amyloidosis and Reiter's syndrome. J Rheumatol 11：248—250，1984
19) 田中　肇，浅田健蔵，十倉寛治ほか：石灰沈着を伴った胃癌の1例．日臨外医会誌 47：1055—1059，1986
20) 星山直基，宮川晴雄，尾崎正行ほか：石灰沈着を伴った胃癌の1例—国内外報告例の集計—．癌の臨 30：529—538，1984
21) 赤崎兼義：病理学総論．南山堂，東京，1980，p143—146
22) 加辺純雄：石灰化とmatrix vesicle．日臨 44：2354—2358，1986
23) 十倉寛治，竹林　淳，浅田健蔵ほか：転移巣に著明な骨形成を伴った胃癌の1症例と病理組織学的検

討．外科治療 54：13—16，1986
24）石塚洋子，跡部俊彦，黒瀬恒幸ほか：胃癌を伴った異型上皮巣内に化骨の発生を認めた1例．癌の臨 29：1772—1778，1983

A Case Report of Localized Gastric Amyloidosis with Calcification

Yutaka Nishida, Nobukuni Terata, Haruaki Ishibashi, Junsuke Shibata and Masashi Kodama
The First Department of Surgery, Shiga University of Medical Science

A 63-year-old man was referred to our hospital suffering from a chronic subdural hematoma. The plain X-ray of the abdomen taken on admission showed abnormal calcification in the upper left quadrant. Radiological and endoscopic examination revealed a tumor at the fundus which was suggestive of malignancy, however, the biopsy yielded normal findings. Microscopic examination of the resected specimen showed an amyloid deposit in the gastric wall, especially in the submucosal layer. The amyloid material was found to be AL type, and there were some calcifications and a few ossifications among the amyloid deposits. Further histological evaluation of the liver, rectum and bone marrow showed no deposits, and the urine was negative for Bence-Jones protein. Therefore the condition was diagnosed as localized gastric amyloidosis with calcification. According to our review localized gastric amyloidosis have been reported only 20 cases and there are no reports about associated calcification.

Reprint requests: Yutaka Nishida The First Department of Surgery, Shiga University of Medical Science
Setatsukinowa, Otsu, 520-21 JAPAN