日消外会誌　23（9）：2274～2278，1990年

化学療法が著効を示しsecond look operationにより切除された進行胃癌の1例

鳥取大学第1外科
金子　徹也　　角　　賢一　　前田　迪郎
貝原　信明　　古賀　成昌

62歳の男性，非切除進行胃癌患者（Borrmann 2 type，N_4，S_3，H_3，P_0，poorly differentiated adenocarcinoma）に対し術直後より，Preusserらの方法に準じたEAP療法（etoposide, adriamycin, cis-platinum）を施行した．原発巣および転移巣の胃X線，内視鏡およびCT検査にて著明な抗腫瘍効果がえられ，second look operationが可能になった．初回手術より4か月後に再開腹手術が施行され胃切除術，リンパ節郭清および再燃が予想される肝転移巣に対して肝動注用のtube埋め込みを施行した．切除胃および郭清リンパ節の病理組織学的検査ではほとんど癌細胞は証明しえなかった．このEAP療法は，胃癌に対する術前の化学療法として切除率を改善させるだけではなく，生存期間をも改善することが期待される．

Key words：EAP therapy，second look operation, neoadjuvant therapy

はじめに

癌に対する制癌化学療法が進歩しつつある今日においても，切除不能胃癌に対する成績は極めて不良というのが実状であろう．今回，われわれは，62歳の男性の切除不能胃癌患者に対して，試験開腹直後よりPreusserら[1]のoriginalに準じたetoposide, adriamycin, cis-platinumの3剤を用いたEAP療法を2クール施行したところ，著明な腫瘍縮小効果がえられ，second look operationとして胃切除術が可能であった症例を経験したので報告する．

症　例

患者：62歳，男性．

主訴：心窩部痛，食思不振．

家族歴：特記すべきことなし．

既往歴：16歳時に虫垂切除術を受ける．

現病歴：1989年1月初旬，感冒に罹患し，その際市販薬を服用したところ心窩部痛が出現した．放置するも，次第に食思不振も伴うようになり，1月11日に当院の内科に受診し，胃内視鏡にて胃癌の診断を受け，1月17日に当科に入院となる．

入院時現症：体格中，栄養可，表在リンパ節は触知せず，結膜に貧血，黄疸を認めなかった．右上腹部に8.5×8.5cm大の圧痛を有し可動性を欠く硬い腫瘤と肝臓を2横指触知したが，腹水はなくSchnitzlerの転移も認めなかった．

入院時検査所見：RBC 442万/mm³，Hb 12.6g/dl，Ht 38.3%，WBC 7,600/mm³，Plt 57.4万/mm³，T. P 7.4g/dl，T. Bil 0.7mg/dl，GOT 39U/L，GPT 76 U/L，ALP 578U/L，LAP 122U/L，α-fetoprotein（AFP）65.0ng/ml，carcinoemblionic antigen（CEA）17.9ng/ml．

胃X線，胃内視鏡にて幽門部大弯上にBorrmann 2型の進行胃癌病変を認め，生検にてpoorly differentiated adenocarcinomaと診断された．腹部computed tomography（以下CT），ultrasonography（以下US）で肝臓両葉に転移を認め，腹腔内リンパ節転移も高度であった．

治療および経過：1989年2月7日手術を施行したが，主癌巣は比較的小さく，漿膜浸潤はなかった．しかし，肝十二指腸靱帯および幽門下リンパ節が連珠状に腫大して周囲組織への強い浸潤を示すとともに両葉に多発性の肝転移を認め，，N_4，S_3，H_3，P_0，Stage IV（大動脈周囲リンパ節転移あり，主癌巣はS_0であるが転移リンパ節の膵への直接浸潤のためS_3[2]）であり切除不能と判定された．肝動脈内カニレーションも肝十

＜1990年5月9日受理＞別刷請求先：金子　徹也
〒683　米子市西町36―1　鳥取大学医学部第1外科

二指腸靱帯周囲へのリンパ節転移のため不可能で，試験開腹に終った．

術後2日目より，EAP療法を開始した．すなわち，初日にadriamycinを30mg，2日目にcis-platinum 50mg，3日目から5日目までetoposide 100mgを3日間連日投与し，6日目に再びadriamycin 30mg，7日目にcis-platinum 50mgを静注するregimenを1クールとし，1か月休止期間をおいて更に，3月9日より2クール目を施行した．補助療法として，1週間にOK-432 2KEの割合で投与，total parenteral nutritionによる栄養補助を併用した．

EAP療法による副作用として，悪心，嘔吐，食欲不振がEAP投与期間中強く，投与終了後しばらくして脱毛を認めた．しかし術前から認められた腹痛は消失し，右上腹部に触知した腫瘤はEAP療法1クール施行後には触知が困難となり，手術前に発症したリンパ節転移のためと思われる閉塞性黄疸もEAP療法1クール開始後より軽減し，総ビリルビン値も正常範囲に戻った．

血液所見の推移では，EAP療法後に著しい骨髄障害を示し，1クール終了後には白血球数1,300/mm³，血小板数5.9万/mm³まで低下したが，2クール目はいずれもその低下は軽度であった（**Fig. 1**）．

腫瘍マーカーの推移では，術前よりAFP，CEAは高値を示し，術後EAP療法1クール後，いったん上昇傾向を示した後，著明な減少を示し，4月には何れも正常範囲にまで低下した（**Fig. 2**）．

胃X線検査では，初回手術前には，幽門部に伸展不良陰影を認めたが，EAP 2クール終了後では，幽門部は伸展良好で腫瘤陰影はほとんど認められなくなった（**Fig. 3**）．

胃内視鏡検査では，幽門部大弯側上の典型的Borrmann 2型の病変は，EAP療法開始より著明な腫瘍縮小効果を示し，終了後も縮小は持続し，再手術施行前にはIIc様にまで縮小し，生検では腫瘍細胞は認められなかった（**Fig. 4**）．

腹部CT像の推移では，EAP療法前にS_1領域を含めた肝両葉に転移巣と幽門下リンパ節転移を介しての膵浸潤像が認められたが，EAP療法後にはいずれも画像診断的には認められなくなった．

胃生検細胞診では，EAP療法後には核の膨化，二核化，核小体の腫大など，化学療法によると思われる著明な変化が認められた．

Fig. 1　Clinical course

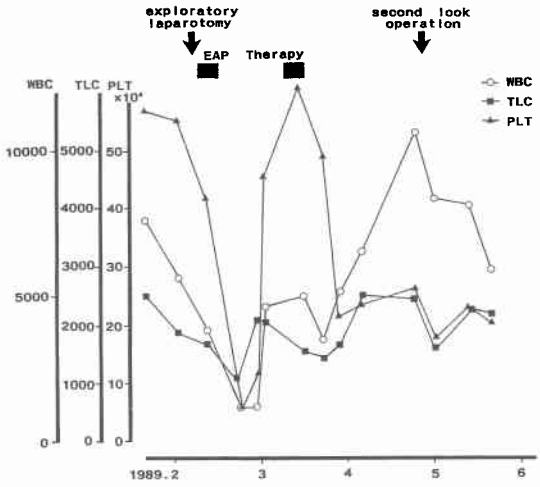

Fig. 2　Changes in serum AFP and CEA levels

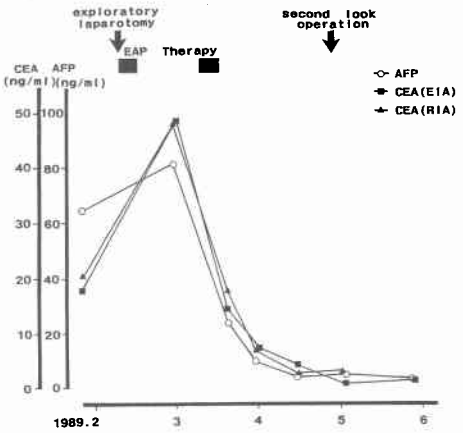

Fig. 3　Double contrast studies of the stomach. Tumor shadow at antrum dissappeared by EAP therapy.

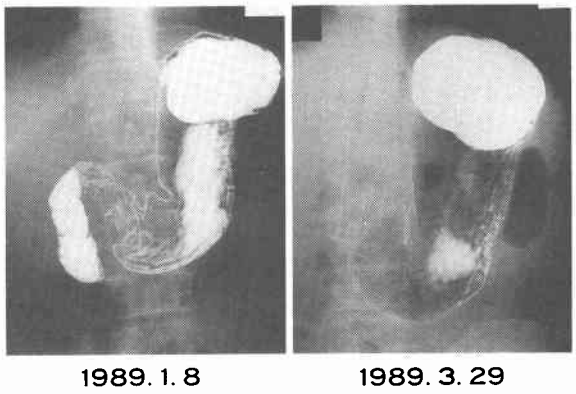

Fig. 4 Endoscopic studies showing a significant improvememt.

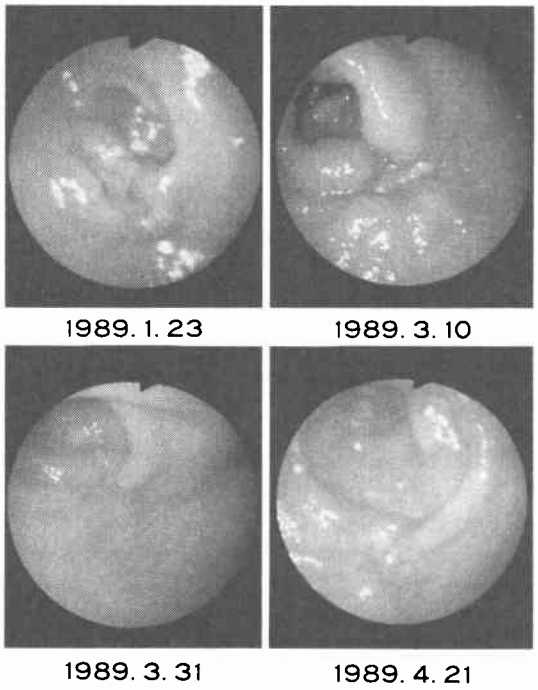

以上のごとく，EAP療法により著明な腫瘍縮小効果が認められ，4月27日，second look operationが試みられた．

再手術所見：開腹すると腹水なく，肝転移巣は消失して触知できず，初回手術時著明な腫大を示したリンパ節は触知されるものの全体に縮小を示して周囲組織との癒着も軽度であった．胃切除術とリンパ節郭清（R_3）および肝転移の再燃を考慮した肝動脈内カニュレーションが可能であった．

病理組織学的所見：ほぼ大弯線上にIIc様の病変を認めたが，周囲の粘膜は正常に近いものであった．胃癌原発巣は，粘膜下層に数個の腺管より成る癌巣を認め，pmに治療前に癌細胞が存在していたと思われる所見を認めた他は，ほとんどの病巣はfibrosisに置換された状態であった．また残存する病巣も，核の変性，凝縮が著明で，胞体の変性，空胞化も認められた（**Fig. 5a, b, c**）．リンパ節では，転移と思われる病巣は全て消失し，変性，壊死に陥り，一部はfibrosisに置換されていた（**Fig. 5d**）．

術後経過良好にて，患者は術後38日目に退院となり，現在外来通院中である．

Fig. 5a Enlarged picture of the surgical specimen. So-called IIc like lesion was obserbed in the posterior wall of the gastric antrum.

Fig. 5b Histological findings of the lesion showing the scar of infiltration of cancer cell with fibrosis in the lamina submucosa and propria.

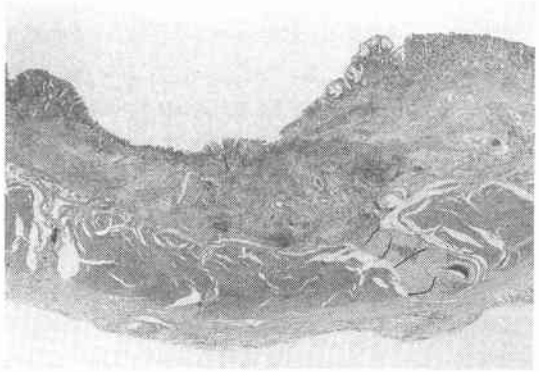

Fig. 5c High power view of the lesion showing degeneration and pyknosis of the cancer nucleus, vascular degeneration surounded by fibrosis.

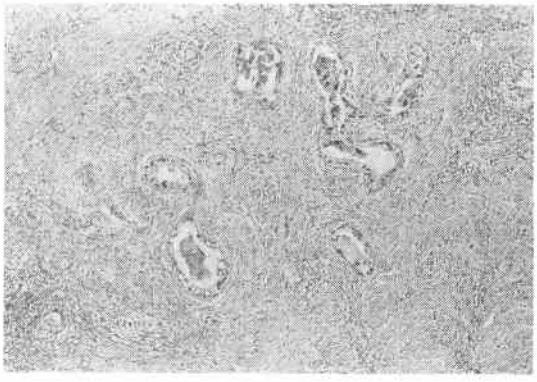

Fig. 5d Microscopic findings of resected lymph node showing almost necrosis with no metastatic lesion.

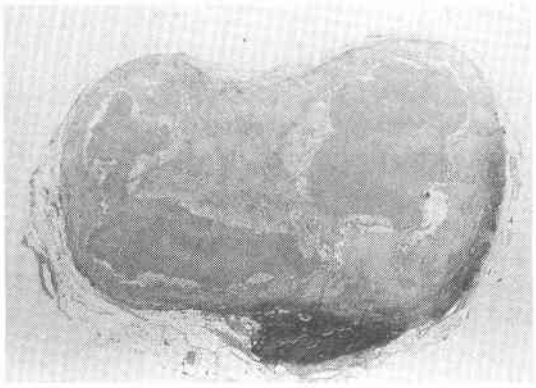

考　察

切除不能胃癌症例に対して，種々の制癌化学療法が試みられ，著効が認められた症例も散見されるが，特に有効率の高い特定の化学療法はいまだに確立されていない．まして，切除が不可能であった症例が制癌化学療法後にsecond look operationとして実際に切除しえた症例となるとまれである．一般的には，化学療法が著効を示した胃癌症例はBormann 2型，組織学的には分化型に多く，転移巣がなく，全身状態の良好なものに多い[3)4)]という報告が多い．使用された抗腫瘍剤としては，fluoropyrimidine誘導体，mitomycin Cがほとんどであったが，最近になりcis-platinumやadriamycinを併用し高奏率を得ている報告[5)6)]が多くみられるようになってきている．

本症例に施行したEAP療法は，西独のPreusserら[1)]が確立した療法で，全くこれまでとは異なる化学療法剤の組合せであり，進行胃癌に対して奏功率73%と報告されている．この奏効率は従来の胃癌に対する制癌化学療法の成績[7)]に比較して極めて高率であり，その高い抗腫瘍性が注目されている．今回の自験例でも，原発巣のみならず肝転移巣や転移リンパ節の著明な腫瘍縮小効果が得られ，second look operationにより切除しえた貴重な症例であった．

一方で，EAP療法は強力な化学療法であるがため，胃腸障害，脱毛，白血球減少症，血小板減少症が主な副作用として頻度が高く，本症例もこれらの副作用を免れえなかったが，TPNを含めた補助，支持療法により2クール施行しえた．自験例では，3種の薬剤をPreusserらの原法より若干減量し，さらに，OK432の併用を行ったが，今後さらに，薬剤量加減や支持療法，薬剤投与の順序の工夫や徹底が必要と考えられた．

本症例の組織型はpoorly differentiated adenocarcinomaであったが，組織型によるEAP療法の腫瘍選択性や適応の可否，示適投与方法，投与量については，未だ検討が少なく，今後に残された課題と思われる．

本症例のごとく，術前のneoadjuvant療法としてのEAP療法により，切除不能胃癌の切除が可能になり，EAP療法は切除不能胃癌症例の治療成績の改善の一役を担うものと期待される．さらには，非治癒切除胃癌に対する補助化学療法としてもその有効性が期待され，今後検討を続けたい．

文　献

1) Preusser P, Wilke H, Achterrath W et al: Phase-II−Study with EAP (Etoposide, Adriamycin, Cis-platinum) in patients with primary inoperable gastric cancer and advanced disease. Cancer Res 110：198−203, 1988
2) 胃癌研究会編：胃癌取扱い規約．金原出版，東京，1985
3) 岩瀬弘明，森瀬公友，須賀昭二ほか：UFT, MMC併用療法により腫瘍が消失した手術不能Borrmann 3型胃癌の1例．癌の臨　33：729−735, 1987
4) 栗原　稔，白壁彦夫，泉　嗣彦ほか：X線，内視鏡像の改善からみた胃癌化学療法．胃と腸　14：1623−1637, 1979
5) Wooly PV, Smith R et al: A Phase-II trial of 5-FU, adriamycin cis-platinum (FAP) in advanced gastric cancer. Proc Am Soc Clin Oncol 481：455, 1981 (abstr. C-481).
6) Wagener DJ, Yap SH, Wobbes T et al: Phase-II trial of 5-fluorouracil. Adrimycin and cis-platin (FAP) in advanced cancer. Cancer Chemother Pharmacol 15：86−87, 1985
7) 涌井　昭，横山正和：癌化学療法の現況−各腫瘍における臨床成績−胃癌．医と薬学　8：1237−1251, 1982

A Case of Advanced Gastric Carcinoma Dramatically Responsed to Chemotherapy

Tetsuya Kaneko, Kennichi Sumi, Michio Maeta, Nobuaki Kaibara and Sigemasa Koga
First Department of Surgery, Tottori University School of Medicine

A 62-year-old man undergoing an exploratory laparotomy for Stage IV (N_4, S_3, H_3, P_0, Borrmann 2 type, poorly differentiated) adenocarcinoma was treated by intensive chemotherapy consisting of etoposide 100 mg (days 3, 4, 5, i.v.), adriamycin 30 mg (days 1, 6, i.v.) and cis-platinum 50 mg (days 2, 7, i.v.) (EAP therapy). After this treatment, a marked reduction in the size of the primary, metastatic liver and lymph node tumors was observed by X-ray, endoscopy and CT. Upon reoperation 4 months after the initial laparotomy, partial gastrectomy, dissection of the metastatic lymph nodes and cannulation into the hepatic artery were performed. Almost all of the cancer cells in the primary tumor and lymph node metastases had dissappeared as a result of EAP therapy. This preoperative chemotherapy may be expected to increase resectability and possibly survival time.

Reprint requests: Tetsuya Kaneko First Department of Surgery, Tottori University School of Medicine
36-1 Nishimachi, Yonago, 683 JAPAN