日消外会誌　23（9）：2279～2283，1990年

嚢腫内に結石を伴ったcholedochoceleの1症例

古川民主病院外科，*同　内科
小熊　信　大窪　豊　松浦　真吾*
坂総合病院病理科
岩　間　憲　行

嚢胞内のみに結石を伴ったcholedochoceleの1症例と本邦報告例48例の集計を報告した．症例は59歳の女性で心窩部痛を主訴として来院した．入院時の検査所見より胆管炎が疑われたため手術を施行したところ，術中造影でcholedochoceleであることが判明した．嚢胞は直径約1.5cmで内部には約8mm大のビリルビンカルシュウム石を認め，Scholzの分類ではType Bに相当するものであった．しかし胆嚢，肝内胆管，総胆管内には結石はみられなかった．本邦報告例48例の集計では嚢腫内のみに結石がみられたのは自験例を含めて3例だけであり，きわめてまれな病態と考えられる．一方，病理組織学的検査では嚢腫壁は十二指腸粘膜からなり，軽度の炎症が認められた．自験例の治療では嚢腫壁切開が行われたが，choledochoceleは他の総胆管拡張症と違い，嚢腫壁の癌化率がきわめて低いことからその治療は嚢腫壁の切開で十分と考えられる．

Key words：choledochal cyst，choledochocele

はじめに

最近，各種膵胆管造影法の発達に伴い先天性総胆管拡張症（以下，拡張症）がしばしば経験されるようになった．しかしその多くはAlonso-Lej分類のI型であり，III型のcholedochocele（以下cele）はまれな疾患とされている[1)2)]．今回著者らは嚢腫内のみに小結石を伴った症例を経験したので本邦報告例48例の文献的考察を加えて報告する．

症　例

患者：59歳，女性．

主訴：心窩部痛．

既往歴：35歳；卵巣腫瘍にて卵巣摘出術，43歳；胃癌にて胃切除術（Billroth II法で再建），50歳；慢性肝炎．

家族歴：父親，長男が胃癌で死亡．

現病歴：1988年8月に心窩部痛，嘔吐を主訴として当院に入院した．臨床経過より総胆管結石症が疑われたが画像診断上胆嚢，総胆管結石症の確定診断が得られず，その後外来にて経過観察としていた（1回目入院）．1989年5月，食後突然に嘔気を伴った心窩部痛が出現したため再度入院となった（2回目入院）．

理学的所見：体温37.0℃，血圧160/90mmHg，脈拍72/min．黄疸貧血はみられず，胸部理学的所見上も特に異常を認めなかった．腹部では上腹部正中に手術創があり，心窩部から右季肋部にかけて圧痛を認めた．腫瘤および肝，胆嚢，腎などの各臓器は触知されなかった．

検査結果：生化学検査では入院時GOT，GPT，TTT，ZTTの上昇を認めたが，数日で低下した（**Table 1**）．腹部超音波検査および腹部X線断層検査では胆嚢，総胆管内に明らかな結石の所見はなく，総胆管の拡張もみられなかった．内視鏡的逆行性胆管造影を試行するも胃切除後（Billroth II法で再建）のためカニュレーションができず，胆道造影は不能であっ

Table 1　Laboratory findings

	First admission	Second admission	
Blood analysis			
RBC	434	397	$\times 10^4/mm^3$
WBC	4100	8700	$/mm^3$
Hb	13.0	11.3	g/dℓ
Ht	37.0	33.8	%
Blood chemistry			
Total protein	7.5	7.5	g/dℓ
Total bilirubin	1.3	1.9	mg/dℓ
GOT	776	524	K.U
GPT	275	309	K.U
AlP	18.1	18.8	K-AU
γ-GTP	71	90	IU/ℓ
LDH	1406	780	W.U
TTT	30.5	42.7	U
ZTT	23.7	28.1	U
Serum amylase	80	43	S.U
Urine amylase	113	—	S.U

＜1990年5月9日受理＞別刷請求先：小熊　信
〒985　塩釜市錦町16－5　坂総合病院

Fig. 1 Intraoperative cholangiography showed the choledochocele with filling defect located in the distal portion of common bile duct.

Fig. 2 The orifice of pancreatic duct, common bile duct and choledochocele was respectively observed in common channel after sphincterotomy

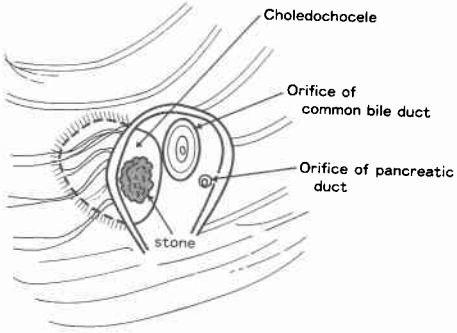

た．しかし2回にわたる入院の臨床経過より総胆管結石症が強く疑われたため，1989年5月30日手術を施行した．

手術所見：胆嚢を型のごとく摘出した．しかし胆嚢内に結石はなく，胆嚢粘膜にも肉眼的には炎症は認められなかった．胆嚢管よりカニューレを総胆管に挿入し，術中胆道造影を行った．同検査では総胆管，肝内胆管に結石はみられず，拡張も認められなかった．しかし総胆管遠位部に直径約1.5cm大の嚢腫を認め，さらにその内部に直径約8mm大のの陰影欠損がみられた（**Fig. 1**）．以上の所見より小結石をともなったcholedochoceleと診断した．十二指腸second portionの前壁を切開したが，乳頭部には著変はみられないものの，その直上に正常粘膜に覆われた小指頭大の隆起性病変を認めた．乳頭を切開すると約7mm大の共通管があり，これに膵管と胆管が個々に合流していた（**Fig. 2**）．Celeはこの共通管より憩室状に突出し，内部に約8mm大の小結石をともなっていた（**Fig. 3**）．この結石は黒色を呈し，一見色素石を思わせたが赤外線分析の結果，その主たる成分はビリルビンカルシュウムであった．（**Fig. 4**，結石の分析には東北大学第1外科の御協力を得た）．

Fig. 3 The anatomic type of our case accorded with type B of Scholz's classification.

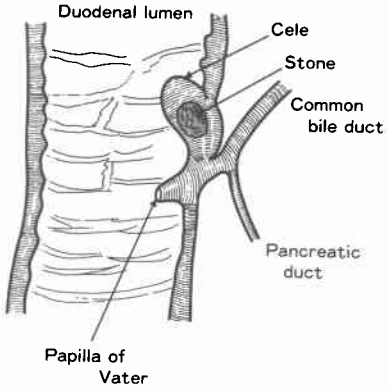

Fig. 4 A black stone 0.8cm in diameter was found within choledochocele and consisted of bilirubin calcium.

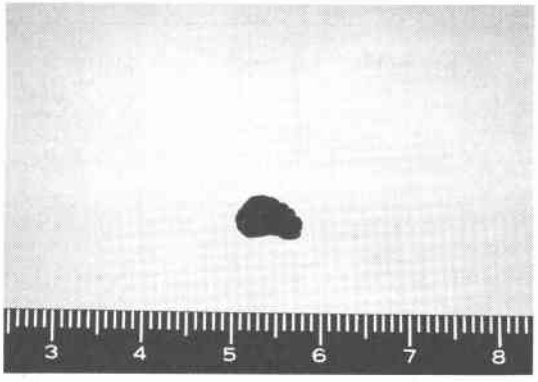

病理組織学的所見：嚢腫壁の粘膜は十二指腸粘膜からなり，一部に炎症性細胞浸潤，再生上皮，粘液腺化生などがみられた．またその粘膜の外側には十二指腸

Fig. 5 The cystic wall was covered with duodenal mucosa in which partly inflammatory infiltrates, regenerative epithelium, mucus gland metaplasia were observed. (H.E. stain, ×80)

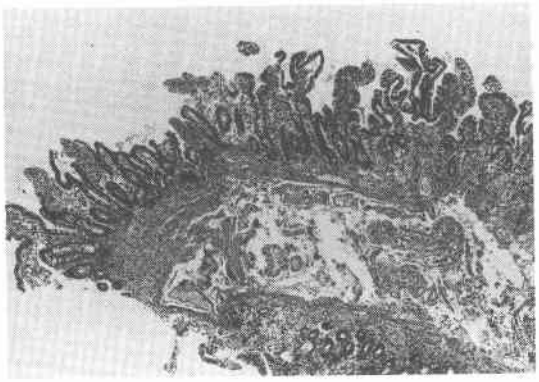

の粘膜筋板に連なる薄い筋層も認められた(**Fig. 5**). 一方胆嚢ではリンパ濾胞の形成を伴った細胞浸潤, 粘膜の萎縮, 筋層の軽度な肥厚などがみられ, 慢性胆嚢炎の所見であった.

考　察

Celeは1940年 Wheeler[3]によってはじめて報告された疾患である. 一方 Alonso-Lej[4]は拡張症を3型に分類したが, その大部分はI型であり, III型(cele)は拡張症の1.4～4%で, きわめてまれな疾患である[1)2)].

今回著者らは自験例を含めたceleの本邦報告例48例を集計したが, 平均年齢は52.5歳で1例を除きすべて成人で発症している(**Table 2**). また性差はなく, 症状は大部分の症例が心窩部から右季肋部にわたる腹痛であった. 一方他の拡張症では小児から成人にいたるまで発症しており, 症状としては腫瘤触知, 黄疸, 発熱が3主徴とされている. 今回の集計では腫瘤触知例は1例もなく, 他の拡張症とは趣きを異にしている. これはceleの大きさが平均2.1cmと比較的小さく限局性の病変であり, しかも十二指腸によって覆われるため腫瘤触知として発現することはまれであると考えられる. Celeは総胆管末端部が嚢腫状に拡張し, 乳頭部あるいはその近傍において十二指腸粘膜下に隆起状に認められる疾患である. このため解剖学的に一様の形態を呈するものではなく, 乳頭部に流入する総胆管, 膵管と嚢腫, 乳頭部との位置関係よりいくつかの変異が認められる. Scholzら[5]はceleとその開口郎の位置関係よりType A, Bの2型に分類したが, その後Kagiyamaら[6], Sarrisら[7]は膵管, 胆管の開口部の位置関係を加味してそれぞれ5型, 4型に分類している. 自験例は術中胆道造影および乳頭切開時の所見より胆管, 膵管はそれぞれ独立して共通管に合流し, celeは十二指腸粘膜に覆われ共通管に連なって憩室状に存在していた. したがって前述したいずれの分類でもType Bに属するものであった. 本邦報告例中記載の明らかな例ではType A, Bともに4例ずつで差はないが, Sarrisの報告例ではType Aが多い傾向にある.

Table 2 A review of 48 cases reported in the literature of JAPAN

• age	: 5months～80years (mean 52.5years)	
• sex	: Male 24, Female 22 (1 : 0.92)	
• chief complaints :		
	Abdominal pain 39	Fever 7
	Jaundice 6	None 5
• complication	: chronic pancreatitis 9 (18.8%)	
• prior operation	: cholecystectomy 4 (8.3%)	
• biliary stones	: 21 (43.8%)	
	GB 11 (52.4%)	
	CBD 6 (28.6%)	
	GB+CBD 4 (19.0%)	
• cyst stones	: 5 (10.4%)	
	※only within cyst 3	
• size of cyst	: 0.7～5.5cm (mean 2.1cm)	
• cyst wall	:	
	① duodenal mucosa	7 (38.9%)
	② biliary mucosa	5 (27.8%)
	③ duodenal mucosa and biliary mucosa	1 (5.6%)
	④ carcinoma	1 (5.6%)
	⑤ none	1 (5.6%)
• anatomic type (Scholz's classification)	: type A 4	
	type B 4	
	others 6	

GB : Gall bladder　CBD : Common bile duct

拡張症にはしばしば胆石の合併がみられ, その頻度は26～42%と報告されている[8)9)]. Sarrisら[7]の報告では48例のcele中6例(12%)に胆石の合併がみられ, 8例(17%)にcele内結石を認めている. 本邦の集計では自験例を含めた48例中21例(43.8%)と高頻度に胆石の合併がみられているが, cele内の結石は5例(10.4%)のみであった. さらにcele内のみに限局して結石がみられたのは5例中自験例を含めた3例[10)11)]のみで, きわめてまれな病態と考えられる. 一般に拡張症における胆石の合併は胆管内の胆汁うっ滞と細菌感染によるものとされており, ビリルビン系石が多い[12)13)]. 自験例でも赤外線による化学的分析の結果, 若干のパルミチン酸を含んだビリルビンカルシウム石であることが判明しており, 胆道系で形成された結石で

あることは明らかである．また胆管内の胆汁培養ではE. coliが検出されている．このようなことから自験例ではcele内の胆汁うっ滞に細菌感染が関与し，結石が作られたものと推測される．しかし谷村[8]，後藤[9]はこれら胆石の化学的分析より，拡張症に合併する胆石は必ずしもビリルビン系石だけでなく，コレステリン系石や色素石が散見されることから，これら結石の生成機序として他の因子の関与も示唆している．

Celeの生成機序としてこれまでさまざまな説が提唱されているが，まだ結論が得られていない．Wheelerら[3]はureterociceleとの類似性より胆道末端部が十二指腸内に滑説したものと推察している．またScholzら[5]は十二指腸重複説，総胆管末端部の憩室説などをあげている．本邦報告例では嚢腫壁の組織学的所見が記載されている18例中十二指腸粘膜が7例，胆管上皮が5例，両者からなる例が4例であり，Sarrisら[7]の報告と同様の結果であった．一般にcele以外の拡張症例の壁は胆管上皮からなるが，cele壁の組織学的構造は前述したように一様ではない．Celeの機序としてこのような組織学的差異や胆管末端部の解剖学的特性によるものか，あるいは先天的，後天的な要因による組織学的差異によるものかは今後の検討を要する問題である．

一般にceleの診断は内視鏡的逆行性胆管造影や経皮経肝的胆管造影などの各種胆管造影によって診断されることが多いが，celeが大きい場合には腹部X線断層撮影や超音波検査によっても診断が可能である[14)~16)]．しかし本邦例の多くはceleの大きさが平均で2cm前後と比較的小さく，非侵襲的な検査方法で診断することは困難と思われる．しかもceleの確定診断以前に48例中4例が胆嚢摘出術のみを施行されている．このようなことから臨床的に胆管炎が疑われるものの，結石が存在しないような症例では詳細な胆道造影が必要であると考えられる．一方celeは総胆管の十二指腸側に発生することから十二指腸憩室と鑑別する必要がある．十二指腸憩室では上部消化管造影上poolingとして認められるが，celeでは陰影欠損としてみられることが多い．他方胆道造影では前者は陰影欠損として，後者はpoolingとしてとらえられることで鑑別が可能である[5)17)]．

Celeの治療には乳頭切開下に嚢腫壁のみを切開するだけの術式と，嚢腫自体を切除し，胆道再建術を行う術式の2つの方法がある．一般にceleは拡張症の一亜型として考えられており，胆道系の癌化が本症の治療上問題となる．しかし，これまで報告されたceleの癌化例はOzawaら[18]が報告した1例のみである．このようなことから大きいceleで切開だけでは不十分なもの，あるいは消化管の通過障害が認められるものでは嚢腫を切除すべきであるが，自験例のような小さなceleでは乳頭切開術と壁の切開術のみで十分と考えられる．最近のendoscopic surgeryの発達により乳頭切開術が非手術的に行われるようになってきた．これにより小さなceleでは内視鏡下に乳頭を切開し，さらにceleの切開を行うことにより良好な成績が報告されている[2)19)]．

近年celeの報告例が増加しているが，胆管炎をくりかえす症例では胆石の有無にかかわらず本症を念頭におき，胆管造影上総胆管末端部の所見に十分留意する必要があるものと考えられる．

文　献

1) Yamaguchi M: Congenital choledochal cyst —Analysis of 1433 patients in the Japanese literature. Am Surg 140: 653—657, 1980
2) Ghazi A, Slone E: Endoscopic management of choledochocele. Surg Endosc 1: 151—154, 1987
3) Wheeler W: An unusual case of obstruction of the common bile-duct (choledochocele?). Br J Surg 27: 446—448, 1940
4) Alonso-Lej F, Rever WB Jr, Ppesag DJ: Congenital choledochal cyst with a report of two and analysis of 94 cases. Int Abst Surg 108: 1—30, 1959
5) Scholz FJ, Carrera GF, Larsen CR: Correlation of radiological clinical and pathological findings. Radiology 118: 25—28, 1976
6) Kagiyama S, Okazaki K, Yamamoto Y: Anatomic variants of choledochocele and manometric measurements of pressure in the cele and the orifice zone. Am J Gastroenterol 82: 641—649, 1987
7) Sarris GE, Tsang DT: Choledochocele: Case report, literature review, and a proposed classification. Surg 105: 408—414, 1989
8) 谷村　弘，高橋　裕，向原純雄：先天性総胆管拡張症と胆石の関連について．胆と膵　3：343—350, 1982
9) 後藤明彦，鬼束惇義，山内　一ほか：先天性総胆管拡張症における胆石合併についての考察．臨外 37：119—124, 1982
10) 土岐文武，大井　至，田中三千雄：Choledochoceleの1例．日消病会誌　71：93, 1974
11) 埜村智之，松下豊顕，丹村敏則ほか：十二指腸粘膜下腫瘍を思わせた総胆管拡張症（Choledo-

chocele）の1症例．Gastoenterol Endosc 29：407，1987
12）植草　実：結石を伴う総胆管拡張症にみられた胆管，膵管合流異常の意義．外科 39：109，1977
13）曹　桂植，藤堂泰三，新田　貢ほか：成人にみられた先天性胆管拡張症の検討―教室15例と本邦成人例321例―．日消外会誌 12：336，1979
14）Pollack M, Shirkhoda A, Charnsangavej C: Computed tomography of choledochocele. J Comput Assist Tomogr 9：360—362，1985
15）Brody PA, Fisch AE, Fertig S: Computed tomography of choledochocele. J Comput Assist Tomogr 8：162—164，1984
16）Vene RP, Geenen JE, Hogan WJ: Role of endoscopic retrograde cholangiopancreatography in the diagnosis and treatment of choledochocele. Gastrienterology 87：1144—1149，1984
17）Lange EE, Slutsky VS, Shaffer HA: Choledochocele; a rare form of choledochal cyst. South Med J 1：151—154，1987
18）Ozawa K, Yamada T, Matsumoto Y: Carcinoma arrising in a choledochocele. Cancer 45：195—197，1980
19）Gerritsen JJ, Janssens AR, Kroon HM: Choledochocele; treatment by endoscopic sphincterotomy. Br J Surg 75：495—496，1988

A Case of Choledchocele Associated with a Gall Stone Trapped in the Cyst

Shin Oguma, Yutaka Okubo and Shingo Matsuura*
Department of Surgery and Department of Internal Medicine*, Furukawa Minshu Hospital
Noriyuki Iwama
Department of Pathology, Saka General Hospital

We presented a rare case of choledochocele with a cystic stone. A 59 year-old woman was admitted to Furukawa Minshu Hospital with epigastric pain. She underwent surgery because laboratory findings showed evidence of cholangitis. Intraoperative cholangiography revealed a choledochocele approximately 1.5 cm in diameter which contained a stone approximately 8 mm in diameter consisting of bilirubin calcium. However no stone was found in the gall bladder nor in the intra or extra bile duct. Operative findings also showed that our case was type "B" according to Scholz's classification. Of 48 cases reported in the Japanese literature, there were three rare cases like ours in which there was a stone only within the cyst. On the other hand, in our case pathological examination showed mild inflammatory changes in the cyst, which was covered with duodenal mucosa. In our patient's operation, an incision was made in the cyst wall after sphincterotomy. Incision of the wall was thought to be adequate surgical treatment for choledochocele, because cases of choledochocele with carcinoma are extremely rare compared with other types of choledochal cysts.

Reprint requests: Shin Oguma Department of Surgery, Saka General Hospital
16-5 Nishikicho, Shiogama, 985 JAPAN