日消外会誌　23（9）：2284～2288，1990年

貯留嚢胞壁を構成する膵尾部癌の1例

旭中央病院外科[1]，同　内科[2]，聖路加国際病院病理[3]
田中　信孝　登　政和　針原　康　進藤　俊哉[1]
浅田　学[2]　鈴木　良夫　斉木　茂樹[3]

71歳女性で，膵尾に膵管と交通がなく乳頭状隆起を有する膵嚢胞を認め，その穿刺細胞診でClass 5を得，更に超音波内視鏡により明瞭に嚢胞に接して頭側に存在する膵腫瘍を描出しえたことより，膵嚢胞腺癌ないし嚢胞を合併せる膵尾部癌の診断のもと膵体尾部・脾合併切除施行した1例を報告した．病理学的検討により膵尾部腫瘍は乳頭管状腺癌からなる膵管癌であり，嚢胞は貯留嚢胞で腫瘍が嚢胞壁の一部を構成していることが認められた．部分的ではあるが膵腫瘍自体が随伴せる貯留嚢胞壁を構成していることはまれであり，このような場合膵嚢胞腺癌との鑑別に注意を要するものと考えられた．

Key words: pancreas tail carcinoma, retention cyst, cystadenocarcinoma of the pancreas

はじめに

最近われわれは，内腔に乳頭状隆起を有する膵嚢胞の穿刺細胞診でClass 5を認めたため，膵嚢胞腺癌との鑑別[1]が問題となった膵嚢胞壁の一部を構成せる膵尾部癌の1例を経験し，術前診断上示唆に富む症例と思われたので報告する．

症　例

患者：71歳，女性．

主訴：左側腹部痛．

家族歴：姉が膵癌で死亡．

既往歴：飲酒歴なく特記すべきことなし．

現病歴：1988年6月より左側腹部痛出現．腹部超音波（ultrasonography 以下US），腹部断層撮影（computed tomography 以下CT）にて膵嚢胞を認めたが血中アミラーゼ118U/l，エラスターゼI 1,400ng/mlと高値を示しており，膵炎，膵仮性嚢胞の診断にて経過観察していた．外来follow中，膵嚢胞の増大，嚢胞内腫瘤エコーの出現を認めたため，膵嚢胞の悪性化が疑われ，1989年3月23日精査治療目的にて当院入院となる．

入院時現症：体格；身長138cm，体重38kgと小柄．栄養中等度．貧血・黄疸なく，腹部平坦軟で腫瘤触知せず．左側腹部に軽度の圧痛を認めた．

入院時検査成績：ヘモグロビン10.7g/dlと軽度の低下を認める以外，血液一般検査上特に異常を認めなかった．生化学検査では血清アミラーゼ143U/l，尿中アミラーゼ23.3U/lと軽度の上昇を認め，腫瘍マーカーではエラスターゼI　1,300ng/dl，carbohydrate antigen（CA）19-9 630U/lと高値を示した．

US所見：膵尾部に内部腫瘤エコーを有する径4cmの単胞性膵嚢胞を認めた（**Fig. 1**）．

CT所見：US同様，膵尾部，脾門に接して嚢胞像を認めた（**Fig. 2**）．

超音波内視鏡（endoscopic　ultrasonography 以下EUS）所見：膵嚢胞内腔に向けて小乳頭状隆起の突出が明らかで，また嚢胞に接して膵尾部実質内に径2.7cmの低エコーの腫瘍像を認めた．膵管はその直前で途絶している（**Fig. 3**）．

内視鏡的逆行性胆道膵管造影（endoscopic　retro-

Fig. 1　Abdominal US finding. A unilocular cyst of the pancreas with papillary projection was seen.

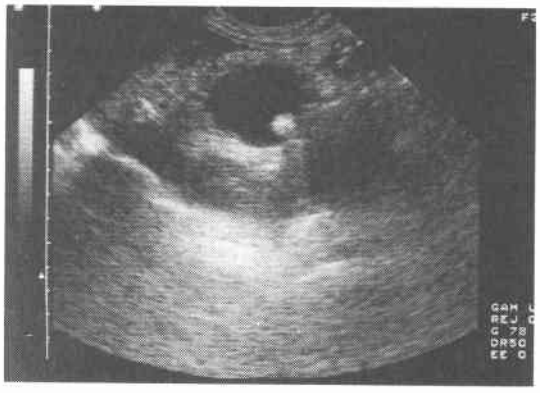

＜1990年5月9日受理＞別刷請求先：田中　信孝
〒289-25　旭市イ1326　旭中央病院外科

Fig. 2 Abdominal CT finding. A cyst was shown to lie between pancreas tail and splenic hilum

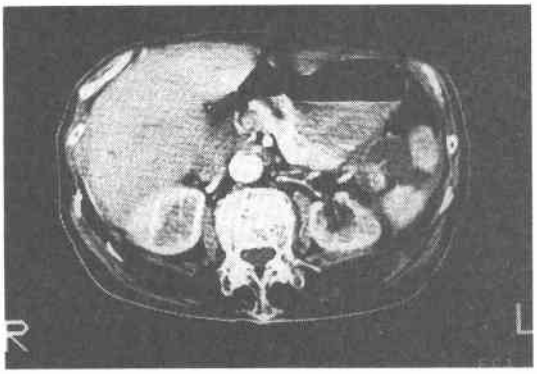

Fig. 3 EUS finding. A hypoechoic mass of the pancreas closely adjecent to the cyst was evident.

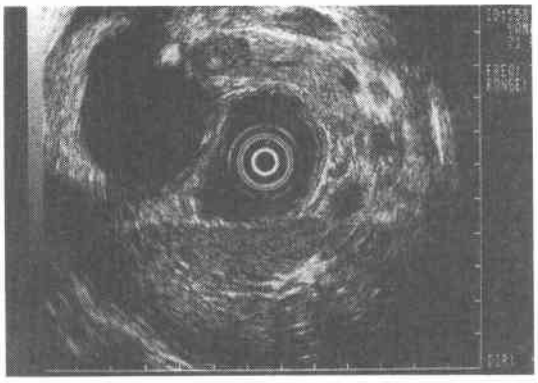

grade cholangio-pancreatography 以下 ERCP）所見：膵は膵頭部で径6mm と拡張し，体部では小嚢胞の形成を認め，慢性膵炎像を示した．膵管は尾側で自然な先細りを示しつつ途絶していた（**Fig. 4**）．

血管造影所見：大膵動脈に約2.5cm にわたり encasement がみられた．

経皮的嚢胞穿刺造影所見：嚢胞と膵管との交通は認めなかった．嚢胞の内容は汚濁褐色液で細胞診は Class 5，adenocarcinoma であった．なお，嚢胞液中の carcinoembryonic antigen（CEA）は6,084ng/ml，CA19-9 10,000U/ml 以上，エラスターゼ I 5,000ng/dl 以上，アミラーゼは9,390U/*l* であった．

以上の検査結果より，膵尾部に発生した膵嚢胞腺癌であるのか，膵尾部癌に2次的に膵嚢胞が形成されたものなのか，明確な術前鑑別診断がえられないまま1989年4月18日手術施行した．

手術所見：肝転移，腹膜播種を認めず，膵体尾部・

Fig. 4 ERCP finding. Pancreatic duct was moderately dilated. A microcyst was seen at the body of the pancreas. The duct was interruped at the pancreas tail.

脾合併切除施行した．⑪リンパ節に転移を見めている．

切除標本肉眼所見：膵尾部に線維性被膜を有する単胞性の径4cm 大の嚢胞を認め，これに接して体部側に2.5×2×2cm の線維性腫瘤があり，嚢胞壁の一部を構成していた．脾門部側では脾の被膜が嚢胞壁と密に接していて，内面に乳頭状の隆起がみられた（**Fig. 5a, b**）．

切除標本組織所見：腫瘍は豊富な fibrous stroma を伴って大小の管腔を形成する papillo-tubular structure を呈する duct cell carcinoma であった．腫瘍細胞は高円柱状の細胞からなり，篩状構造があり大型の明瞭な核小体が認められ，核の大小不同，極性の乱れが著明である（**Fig. 6**）．腫瘍と嚢胞壁とは明確な境界がなく連続しており，嚢胞内面には adenocarcinoma を認めた（**Fig. 5b, 7**）が，一部では肉芽組織が露出していたり再生性のよく揃った一層の上皮もみられた．

術後経過：経過は良好で，術後1年の現在，再発の徴候なく健在である．

考　察

近年の各種検査，診断法の進歩ならびに臨床病理学的検討[1]により，膵嚢胞の70～80%を占め最も頻度の高い仮性嚢胞が自然消褪したり手術的にはドレナージ手術ですましうる[2]のに対し，10から15%を占める腫瘍性嚢胞[2]では，粘液性の場合悪性化傾向が強いため全摘除が必須であるという事実が明らかとされてきた[3)4)]．しかし，膵の嚢胞性疾患鑑別診断上の，いわば pitfall に関する報告[5)~7)]も散見され，術前診断のみな

Fig. 5a, 2 Resected specimen. Asterisks in the schema indicate the spreading of cancer cells.

a

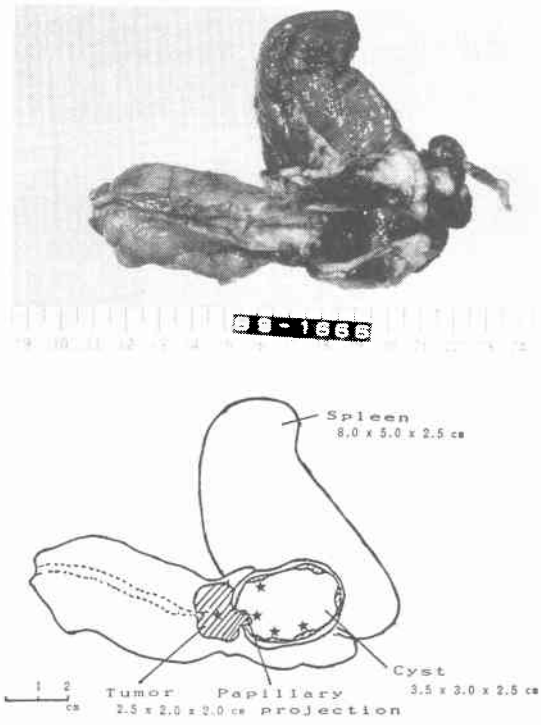

b

Fig. 6 Microscopic finding of the tumor. Duct cell carcinoma with papillo-tubular structure was shown (H.E. ×400)

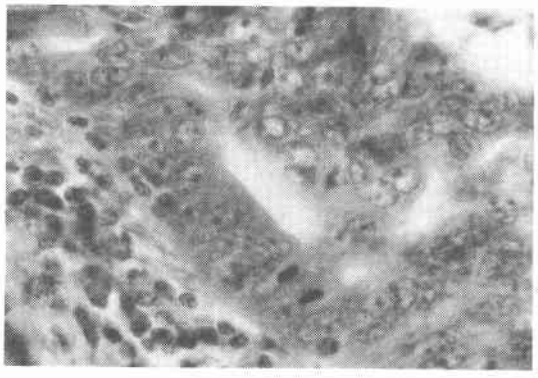

らず術式選択に際してもいまだ多くの問題点が指摘されうる状況といえる．

本症例は，悪性疾患であるという証拠がえられていたため術式選択に迷いはなかったが，膵管癌が近接して大きな嚢胞を合併している場合は膵嚢胞腺癌との術前鑑別が極めて困難なことを示す好例と考えられた．すなわち本例の膵嚢胞は孤立単房性で軽度の慢性膵炎を伴っていたため，当初，仮性嚢胞と考えられた．しかしERCPにて膵管との交通のないことが判明した上，嚢胞に乳頭状隆起を認め，嚢胞穿刺にて腫瘍細胞を認めるにいたり，嚢胞内容液は明らかな粘液性ではなかったものの膵嚢胞腺癌[8]が強く疑われた．嚢胞性膵腫瘍は従来より膵管との交通のないものが多いとされ[6]，腫瘍がより小さい段階でのみ交通例が増加するものと推察されている[9)10]．さらに嚢胞性腫瘍では嚢胞液中アミラーゼは血清と同レベルないし低値であることが知られている[6]．嚢胞と膵管との間に交通がある場合は嚢胞液アミラーゼ上昇が認められ，Sachsら[7]は，12,000IU/Lの高値を示した粘液性嚢胞腺腫の1例を報告している．しかし本症例では膵管との交通がなかったにもかかわらず嚢胞液中のアミラーゼが9,390IU/Lと高値をとっており，腫瘍の増大浸潤に伴う短期間での膵管閉塞の可能性は否定しえないものの，嚢胞腺癌とするに疑問の残る点であった．ここでEUSは最も明瞭にこの嚢胞に接して乳頭側に存在する腫瘍像を描出し，膵尾部癌と随伴性膵嚢胞という病態の可能性をクローズアップしたわけである．従来より膵嚢胞腺癌は一般の膵管癌に比べ予後良好とされてきた[11]が，最近では悪性度の高い腫瘍では転移率が高

Fig. 7 Microscopic finding of the cyst wall (H. E. ×100).

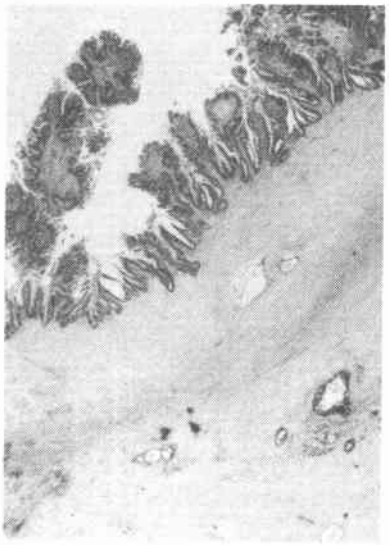

く予後も不良であることが指摘されている[1]．嚢胞腺癌が嚢胞壁外へ広くひろがる場合，浸潤部の組織像は膵管癌と著差を示さないことも知られており[1]，確定診断は腫瘍切除後の詳細な病理学的検討に委ねるのが妥当と考えられた．

本例の腫瘍は病理学的に乳頭管状腺癌であり，形態的に嚢胞内面への連続性が認められた．嚢胞は上皮で被覆されているため貯留嚢胞といえ，一部乳頭状隆起を示し増殖性の強さを物語っていたが，細胞は粘液産生に乏しい一層平坦な高円柱上皮からなり，明らかに嚢胞腺癌とは区別されるものであった．膵癌が2次的膵嚢胞を合併する頻度は報告者により幅があり0.4～15%[5)12)]であるが，報告例の多くは仮性嚢胞との合併例である．貯留嚢胞の合併は比較的まれでWarren ら[2)]の10例の報告があるが，いずれも嚢胞は膵頭部癌の尾側に生じたものであった．従って，本例のごとく膵尾部癌に連続して脾門部との間に貯留嚢胞の合併をみ，さらに膵癌が嚢胞壁の一部を構成している症例は嚢胞合併膵癌のなかでも比較的珍しいものといえよう．しかしながら，悪性膵嚢胞性疾患に際しては，嚢胞腺癌が悪性膵腫瘍の約1%にしかすぎない[11)]ことより，Becker ら[8)]がすでに指摘しているように，頻度的にみても通常の膵管癌と随伴性嚢胞壁への腫瘍細胞播種ないし浸潤という病態存在の可能性は常に念頭におくべきことを示唆するものと考えられた．

板井ら[5)13)]は膵癌に起因する2次的嚢胞では画像検査で腫瘍本体が見過ごされることがあり，膵嚢胞性疾患の術前質的診断向上のためには慎重な読影が必要なことを強調している．本例は腫瘍本体が確認されていても尚その質的診断が容易でないことを端的に示すものであり，興味深い症例と思われたため報告した．

文　献

1) 和田祥之, 黒田　慧, 森岡恭彦ほか：腫瘍性膵嚢胞とその外科治療．胆と膵　5：1145—1163, 1984
2) Warren KW, Athanassiades S, Frederick P et al: Surgical treatment of pancreatic cysts. Ann Surg 163：886—891, 1966
3) Compagno J, Oertel JE: Mucinous cystic neoplasms of the pancreas with overt and latent malignancy (cystadenocarcinoma and cystadenoma). A clinicopathologic study of 41 cases. Am J Clin Pathol 69：573—580, 1978
4) ReMine SG, Frey D, Rossi RL et al: Cystic neoplasms of the pancreas. Arch Surg 122：443—446, 1987
5) Itai Y, Moss AA, Goldberg HI et al: Pancreatic cysts caused by carcinoma of the pancreas: A pitfall in the diagnosis of pancreatic carcinoma. J Comput Assist Tomogr 6：772—776, 1982
6) Warshaw AL, Rutledge PL: Cystic tumors mistaken for pancreatic pseudocysts. Ann Surg 205：393—398, 1987
7) Sachs JR, Deren JJ, Sohn M et al: Mucinous cystadenoma: Pitfalls of differential diagnosis. Am J Gastroenterol 84：811—816, 1989
8) Becker WF, Welsh RA, Spratt HS: Cystadenoma and cystadenocarcinoma of the pancreas. Ann Surg 161：845—863, 1965
9) 中田　進, 黒川善栄, 神谷順一：膵管と交通した膵嚢胞腺癌の1例—ERCPによる嚢胞像について—．胆と膵　9：579—583, 1988
10) 山岸健次, 中澤三郎, 内藤靖夫：膵癌の膵管像と組織像の対比—膵癌の早期診断のために—．Gastroenterol Endosc 27：1538—1551, 1985
11) Hodgkinson DJ, Re Mine WH, Weiland LH: A clinicopathological study of 21 cases of pancreatic cystadenocarcinoma. Ann Surg 188：679—684, 1978
12) Fox NM, Ferris DO, Moertel CG et al: Pseudocyst co-existent with pancreatic carcinoma. Ann Surg 158：971—974, 1963
13) 板井悠二：CTによる膵嚢胞の鑑別診断．胆と膵　5：1105—1112, 1984

A Case of Pancreas tail Cancer Composing the Part of Retention Cyst Wall

Nobutaka Tanaka, Masakazu Nobori, Yasushi Harihara, Shunya Shindo, Manabu Asada, Yoshio Suzuki* and Shigeki Saiki

Departments of Surgery and Internal Medicine, Asahi General Hospital

*Division of Pathology, Seiroka Kokusai Hospital

A 71 year old woman underwent distal pancreatectomy and splenectomy for ductal carcinoma and an associated large cyst of the pancreas tail. Preoperative differential diagnosis from cystadenocarcinoma was difficult because the cyst did not communicate with the main pancreatic duct, there was a papillary projection at the cyst

wall, and the boundary between the cyst wall and the tumor mass was not clearly defined by endoscopic ultrasonography. Pathologic examination of the resected specimen showed that the tumor was a conventional papillo-tubular adenocarcinoma and that it constituted part of the wall of the retention cyst. Though this is a rare combination, the situation should be kept in mind to differentiate it from cystadenocarcinoma.

Reprint requests: Nobutaka Tanaka Department of Surgery, Asahi General Hospital
1-1326, Asahi, 289-25 JAPAN