日消外会誌　23（9）：2289～2293，1990年

虫垂穿孔性汎発性腹膜炎に続発した多発空腸穿孔の1例

国立加古川病院外科，神戸大学第1病理*

住吉　孝雄　　坂田　雅宏　　大加戸彰彦　　湧谷　　純*

汎発性腹膜炎のためpreshock状態で来院した11歳の男児に虫垂穿孔性腹膜炎の診断のもとに開腹し，虫垂穿孔と回盲部，ダグラス窩の膿瘍形成，さらに左上腹部に多量の黄色混濁した胆汁様液を貯留する腔の形成を認めた．虫垂切除術とドレーン挿入術を施行した．術後1日目，左上腹部へ挿入したドレーンから多量の胆汁流出を認め，術後3日目に空腸穿孔の診断のもとに再手術を行った．上部空腸側壁にϕ2mmの打ち抜き型穿孔を2か所認め，1か所は単純縫合，1か所は楔状切除を行った．病理所見は空腸の非特異性潰瘍と穿孔であった．特殊な臨床経過，術中所見，病理所見などから，虫垂穿孔性汎発性腹膜炎が空腸の非特異性潰瘍の形成穿孔に深く関与していたと思われた．過去20年の文献的検索では，虫垂穿孔性汎発性腹膜炎に続発した多発空腸穿孔の症例報告はなく，若干の考察を加えて報告した．

Key words: perforation of the small intestine, nonspecific ulcers of the small intestine, panperitonitis due to acute appendicitis

I. はじめに

急性腹症の中で消化管穿孔は重要な病因であり胃，十二指腸，虫垂穿孔などは頻繁に見られるが，小腸穿孔は非常にまれである．しかも，腹部外傷に伴う外傷性小腸穿孔が過半数を占め，非外傷性小腸穿孔はさらにまれである[1]．今回，われわれは重篤な虫垂穿孔性汎発性腹膜炎に続発した多発空腸穿孔の1例を経験し，2度の手術にて救命，治癒せしめることができた．過去20年間で文献的検索しえた限りにおいて同様の報告は認められず，若干の考察を加えて報告する．

II. 症　　例

患者：11歳，男性．

主訴：腹痛．

既往歴，家族歴：特記すべきことなし．

現病歴：1988年12月31日朝より元気がなく，夕方になり嘔吐とともに心窩部痛が出現した．以後全身倦怠感，食欲不振，腹痛が持続していたが放置していた．1989年1月9日全身倦怠感が著明となり，嘔吐，下痢も見られ，近医を受診し，汎発性腹膜炎の診断にて本院を紹介され入院した．

入院時現症：身長147cm，体重46kg，体温37.2℃，脈拍120/分，整，血圧106/66mmHg．顔面は蒼白で腹部は全体に膨満し，板状硬であり，下腹部に著明な圧痛ならびにBlumberg's signを認め，回盲部に最強点があった．

入院時検査成績：血液検査では著明な白血球増多，核の左方移動，CRPの上昇，血沈の亢進を認め，低蛋白血漿，血清Na，Clの低下，BUNの上昇，さらに尿蛋白が陽性で，水電解質バランスの異常をきたしていた（**Table 1**）．

Table 1　Laboratory data on admission

WBC	30,300 /mm^3	Ch-E	0.32 ΔPH
RBC	470×10^4 /mm^3	γ-GTP	10 IU/l
Hb	13.3 g/dl	T-Chol	74 mg/dl
Ht	38.3 %	Cr	1.0 mg/dl
Plt	45.2×10^4 /mm^3	BUN	27.0 mg/dl
Stab	53 %	s-Na	126 mEq/l
Seg	36 %	s-K	4.9 mEq/l
Lym	10 %	s-cl	92 mEq/l
		s-Amy	38 IU/l
TP	5.0 g/dl		
Alb	2.7 g/dl	CRP	37.5 mg/dl
Bil	0.8 mg/dl		
GOT	36 IU/l	ESR	42 mm/1hr
GPT	32 IU/l		
Alp	159 IU/l	u-Protein	（＋）
LDH	304 IU/l	u-Suger	（－）
LAP	56 IU/l		

＜1990年4月11日受理＞別刷請求先：住吉　孝雄
〒675　加古川市神野町西条1545－1　国立加古川病院外科

腹部画像診断：胸部X線写真で両横隔膜下に腹腔内遊離ガスが認められ(**Fig. 1**)，腹部X線写真では腹部全体に小腸の鏡面像が散在していた．腹部computed tomography（以下CT）では横隔膜下，肝下面に遊離ガスが見られ，多量の腹水の貯留があり，特に下腹部ではdensityが高く膿様と思われた．回盲部にはϕ1cmのhigh density spotがあり糞石と思われた（**Fig. 2**）．以上の所見より虫垂穿孔性汎発性腹膜炎と診断した．

Fig. 1 Chest X-ray films showed free air bneath the bilateral diaphragm

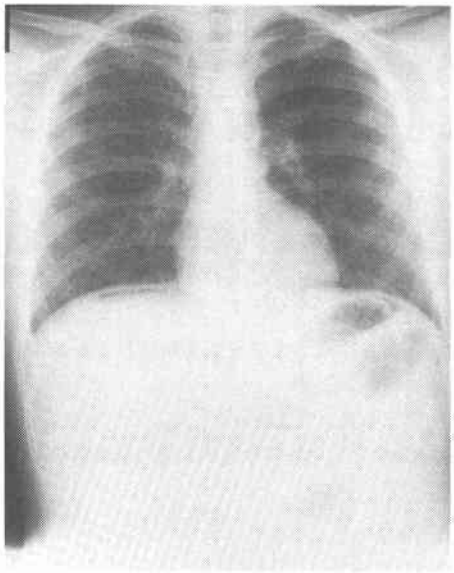

Fig. 2 Abdominal CT disclosed a large quantity of ascites and fecalith in the ilecoecal region

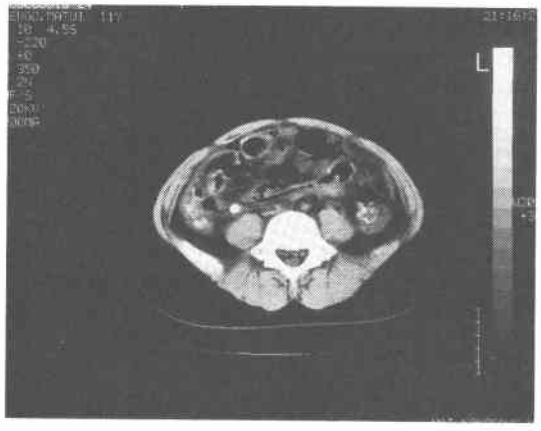

第1回目手術所見：1989年1月10日，右下腹部の約10cmの腹直筋旁切開にて開腹した．小腸結腸は発赤肥厚し著明な膿苔が互いに癒着し一塊となり，膿の貯留は回盲部，ダグラス窩に著明であった．回腸終末部腸間膜の後方に癒着埋没したϕ1cm長さ10cmの虫垂が発見され，暗赤色肥厚し中央部は黒色に変色穿孔し，虫垂根部には糞石が嵌頓していた．虫垂剝離に際し多量の黄色混濁した粘稠な貯留液が流出し，膿汁ではなく胆汁様であった．虫垂癒着部より小腸間腹基部に沿い左上方に向かう別個の腔が形成されていた（**Fig. 3**）．虫垂切除後，小膿瘍腔を可及的に開放し洗浄の後右横隔膜下，ダグラス窩，左上方に向かう腔へドレー

Fig. 3 Schematic drawings of the operative findings for the first time laparotomy

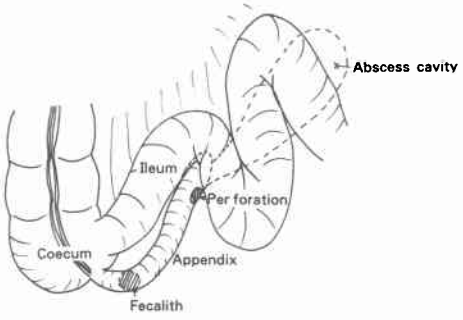

Fig. 4 Postoperative examination of the upper gastrointestinal tract revealed leakage of the contrast medium from the upper jejunum to the drainage tube

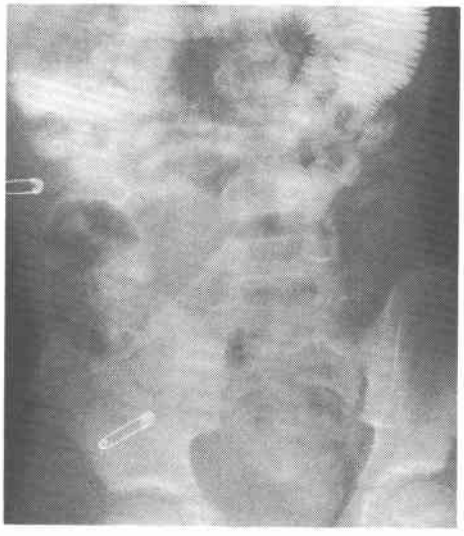

ンを挿入し手術を終了した.

術後経過：術後第1日目，左上方へ向かう腔へ挿入したドレーンより多量の胆汁が流出し，1日量が700 mlに達した.術後第2日目ガストログラフィンにて上部消化管透視を行うと,上部空腸より造影剤が漏出し,ドレーン内へ流出してくるのが認められた(**Fig. 4**).

再手術所見：1989年1月13日再手術を施行した.臍を中心とした正中切開にて開腹した.前回の手術の際見られた，左上方に向かう腔は空腸およびその腸間膜により形成され，ドレーンが挿入され胆汁貯留があった.この腔を開放すると，Treitz靱帯より約100cm肛門側の空腸側壁にϕ2mmの打ち抜き状の穿孔を認めた.さらに口側に空腸を剝離すると空腸起始部左側壁にも同様の穿孔を1か所認めた(**Fig. 5a, b**).空腸起始部では直接に縫合閉鎖し，Treitz靱帯より約100cmの空腸では穿孔部を楔状切除の後縫合閉鎖した.

切除標本病理所見：穿孔部近傍の粘膜は一部欠損し，その周辺部では全層の強い炎症性細胞浸潤を伴う肉芽組織が見られた.漿腹表面にはフィブリンが析出し浮腫状でここにも強い炎症性細胞浸潤が認められた.急性炎症性変化を伴う組織欠損で空腸の非特異性潰瘍，およびその穿孔の診断であった(**Fig. 6**).

Fig. 5a Punched out type perforation was observed in the upper jejunum

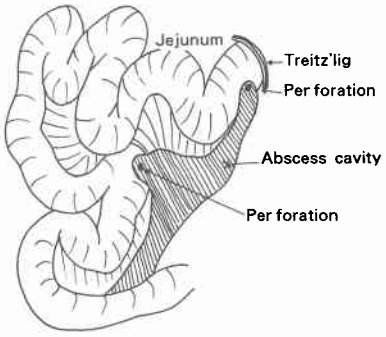

Fig. 5b Schematic drawings of the operative findings for the second time laparotomy

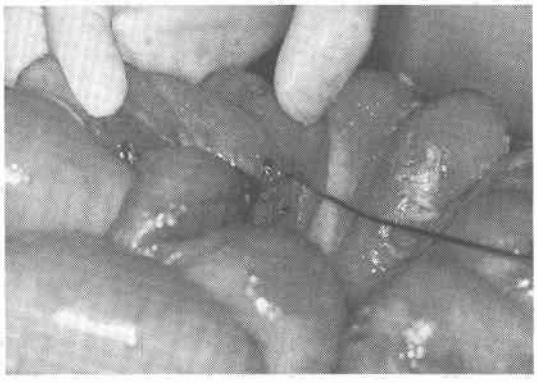

Fig. 6 Pathological specimen near by perforation of the jejunum showed mucosal defect, numerous inflammatory cellular infiltration and active granulation tissue. (H.E. ×40)

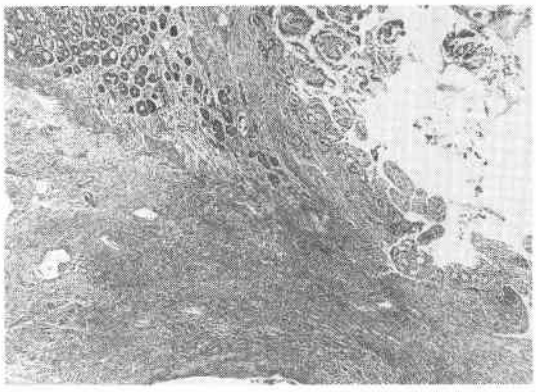

再手術後経過：第4病日にはdisseminated intravascular coagulation(以下DIC)，第23病日には横隔膜下膿瘍を併発したが化学療法にて軽快し，再手術後52日目に軽快退院した.

III. 考　察

非外傷性小腸穿孔は全消化管穿孔の約10%を占めるといわれており[2]，胃，十二指腸，虫垂穿孔に比較すると極めてまれな疾患である[3]．一般に術前診断は困難で，急性腹症，腹膜炎の診断にて開腹し確定診断がつく場合がほとんどである.小腸穿孔の原因としては圧倒的に腹部外傷が多く，約半数を占め，残り半数が非外傷性小腸穿孔である.その原因疾患は種々雑多で地域，時代により変遷が見られる[4]．開発途上国，熱帯地方では依然として腸チフス，腸結核などによる小腸穿孔が多く報告されている[5)~8)]．一方，本邦，欧米諸国においてはほぼ同様な傾向を示し[7)9)]，その主な原因疾患は，腸管内異物，ヘルニア嵌頓，腸閉塞，メッケル憩室炎，腸ベーチェット病，クローン病，特異性腸炎，非特異性小腸潰瘍，吻合部潰瘍，ステロイド潰瘍，腸間膜血栓症，結節性動脈周囲炎，癌の小腸転移，悪性リンパ腫，細網肉腫，特発性小腸穿孔などである[2)7)~11)]．これら疾患での穿孔発生機序として，炎症，潰瘍，悪性腫瘍では，病変部自体の腸管壁の脆弱性，

血管病変では，血行障害による腸管壁の萎縮壊死，腸管閉塞性病変では腸管内圧上昇が重要な役割を果たしていると考えられる．

本症例における空腸穿孔の発生時期，発生機序を考える時，穿孔性虫垂炎との関係が最も問題になる．汎発性腹膜炎が胆汁性腹膜炎ではなく下腹部を中心とした化膿性腹膜炎であり，虫垂穿孔に由来した汎発性腹膜炎であったことを示唆していた．胸部X線写真で多量の腹腔内遊離ガスを認めたが，一般に虫垂穿孔では見られない場合が多く，たとえ見られてもごく小量のことがほとんどである．したがって，これは空腸穿孔による遊離ガスと考えられ，さらに初回の手術の際に虫垂穿孔による膿瘍腔とはまったく性質の異なった胆汁性貯留液を入れた腔が左上腹部にあったので，来院時すでに空腸穿孔が存在したと考えられた．以上の事実より，臨床経過は虫垂穿孔，汎発性腹膜炎，空腸穿孔の順序と思われた．穿孔は上部空腸側壁に2か所あり両者とも ϕ2mm の打ち抜き状の穿孔で，病理組織学的には胃十二指腸潰瘍と同様な組織欠損と著明な炎症性細胞浸潤を伴う肉芽組織が見られる非特異性潰瘍であった．穿孔の形態，病理所見から1805年 Baillie が初めて記載した原発性非特異性小腸潰瘍と類似した病変と思われた．その病因に関しては，外傷説，消化潰瘍説，薬剤起因説，血行障害説などが考えられているが，小腸粘膜の虚血性変化が最も重要な因子であるといわれている[12)13)]．本症例も，10日間も汎発性腹膜炎が放置されていたため，来院時，著明な白血球増多，低蛋白血漿，電解質異常を呈し，頻脈，血圧低下を認め preshock 状態で生体に対しては著明なストレスが持続していた．腸間膜，腸間壁自体にも腹膜炎による浮腫，充血などの炎症性変化が見られ，水電解質異常，脱水による血液濃縮も加わり，相対的な腸管の局所循環不全，虚血状態となっていたと想像された．長期間のストレスや腸管粘膜の虚血は防御因子の低下を招き，一方，麻痺性腸閉塞による刺激性腸内容の停滞は攻撃因子を増強させる．これらの因子が互いに影響し，ストレス潰瘍ないしは消化性潰瘍と同様の機序にて，非特異性潰瘍を空腸上部に形成し，さらに全身状態の悪化と腸閉塞状態の増強により腸管内圧が上昇し潰瘍部穿孔に到ったものと推測された．したがって虫垂穿孔性汎発性腹膜炎の存在が空腸の非特異性潰瘍の形成穿孔に深く関与していたと思われた．

治療法に関しては，病変部腸管の処置と腹膜炎に対するドレナージ術が基本である．腸管処置としては，単純縫合閉鎖術，楔状切除，腸切除術，腸前置術(exteriolization)であり，患者の全身状態，腸管局所所見からそれぞれに適した術式を選択すべきである．小腸穿孔の手術死亡率は10～40%程度で[1)3)7)14)]腸管の壊死，エンドトキシンショックを伴う症例は予後不良である[2)11)]．種々の診断，治療法の改善とともに死亡率は減少しているが，他の疾患と同様に早期発見，早期手術が不可欠である．本症例のごとく虫垂穿孔性汎発性腹膜炎に合併する小腸穿孔もありえるので，手術に際しては十分な腹腔内検索が必要であり，とくに重篤な腹膜炎の所見がある症例には，たとえ原因疾患が明らかと思われても腹腔内を十分に観察できる正中切開を最初からすべきであったと反省している．

文　献

1) 服部昌和，細川　治，山道　昇ほか：小腸穿孔54例の臨床病理学的検討．外科診療　30：1240—1244，1988
2) 松峰敬夫，廣田英夫，吉永圭吾：非外傷性小腸穿孔．消化器科　5：605—610，1986
3) 坂部　孝，植田哲生，根本儀一郎：小腸穿孔の検討．消外　7：393—398，1984
4) 大塚康吉，林　宏，西原正純ほか：小腸穿孔18例の検討．外科診療　20：81—86，1978
5) Scharf GM, Van Rensburg PJ, Mieny CJ: Idiopathic small-bowel perforations. S Aft J Surg 25：53—54，1987
6) Nadkarni KM, Shetty SD, Kagzi RS et al: Small-bowel perforations. Arch Surg 116：53—57，1981
7) Putzi H, Ledwoch J, Dueben W et al: Nontraumatic perforation of the small intestine. Am J Surg 148：375—377，1985
8) Rajagopalan AE, Pickmann J: Free perforation of the small intestine. Ann Surg 196：576—599，1982
9) 桑田圭司，岡本英三：小腸穿孔．外科診療　22：667—672，1980
10) 吉永圭吾，松峰敬夫：非外傷性小腸穿孔の診断と治療．日臨外医会誌　47：233—228，1984
11) Huttunen R, Kairaluma MI, Mokka EM et al: Nontraumatic perforation of the small intestine. Surgery 81：184—188，1977
12) 原　宏介，鈴木雄次郎，山城守也ほか：孤立性の原発性非特異性小腸潰瘍穿孔例．胃と腸　9：1599—1603，1974
13) Vanhove C, Reher S, Theunissen P et al: Primary nonspecific ulcer of the small intestine: An unsolved diagnostic problem. J Belge Radiol 72：31—34，1989
14) 池口正英，坂本秀夫，田村英明ほか：小腸穿孔35例の臨床検討．日臨外医会誌　47：233—288，1986

A Case of Multiple Jejunal Perforations Following Panperitonitis due to Appendiceal Perforation

Takao Sumiyoshi, Masahiro Sakata, Akihiko Ohokado and Junn Wakuya*
Department of Surgery National Kakogawa Hospital
*The First Department of Pathology, Kobe University

An 11-year-old boy admitted with a preshock condition because of panperitonitis underwnt a laparotomy under the diagnosis of panperitonitis due to perforation of the appendix. Exploration revealed appendiceal perforation, abscess cavities mainly in the ileocoecal region and the Douglas' pouch. Moreover, another abscess cavity filled with a large amount of turbid bile-like fluid was encountered in the left upper abdomen. An appendectomy with drainage of the peritoneal cavity was perormed. On the first postoperative day, a large quantity of bile discharge from the drainage tube inserted in the left upper abdomen was observed. A reoperation was carried out with a diagnosis of jejunal perforation on the third postoperative day. Intraoperative examination showed two free punched out type, round perforations, 2 mm in diameter on the side of the upper jejunum. Direct oversewing for the oral perforation and wedge resection for the other were carried out. Pathological diagnosis of the resected specimen was nonspecific ulcers of the jejunum and perforation of the ulcer. Etiologically it seemed that panperitonitis owing to appendiceal perforation may have been related to ulcer formation and perforation of the jejunum according to an unusual clinical course, intraoperative findings and pathological findings. On reviweing the literature for the last 20 years, there were no similar reports on multiple jejunal perforations which was followed by panperitonitis.

Reprint requests: Takao Sumiyoshi Department of Surgery, National Kakogawa Hospital
1545-1 Saiojo, Kanno-cho, Kakogawa, 675 JAPAN