日消外会誌　23（9）：2294～2298，1990年

血液悪性疾患に合併した出血性多発性腸潰瘍の2例

広島大学第1外科，*同　総合診療部

今村　祐司　横山　隆*　津村　裕昭　村上　義昭
瀬分　均　桧山　英三*　藤本三喜夫　竹末　芳生
児玉　節　松浦雄一郎

最近われわれは血液悪性疾患に合併した腸管の出血性多発性潰瘍2例を経験し，病理学的にも興味ある組織像を示したので報告する．症例1は悪性リンパ腫の白血病化に対し化学療法を施行した後に，症例2は骨髄異形成症候群のステロイド療法中に発症した．いずれも持続する大量下血のため，積極的な外科切除を行ったが，2例とも再発，増悪をきたし予後不良であった．病理組織学的検索にて症例1では小腸への悪性細胞浸潤に加えてcytomegalovirus感染が潰瘍病変部に強く認められた．症例2では非特異的潰瘍の像を呈しており，また手術侵襲に対する生体防御反応の1つである好中球機能の亢進は認められず，術後重篤な感染症を合併した．本2例から本症の発生およびその進行には一般にいわれる悪性細胞の腸管への浸潤によるのみでなく，原疾患の進行や化学療法，ステロイド剤投与などの医原性因子から生じる宿主の感染防御能の低下が大きな要因となるものと考えられた．

Key words: hematopoietic malignancy, hemorrhagic multiple ulcers of the intestine, cytomegalovirus

はじめに

近年，化学療法の進歩によって血液悪性疾患（白血病，悪性リンパ腫など）の治療成績は確実に向上してきた．しかし，消化管合併症として腸管の潰瘍性病変を伴った症例では今だ予後不良とされている[1)2)]．これには本症が臨床的には特異な自覚症状なく進行し，出血，穿孔など重篤な合併症にて発症するため，原疾患による臓器障害とあわせてその診断および治療に苦慮する症例が多いことが大きな要因となっている．ここに提示する症例は血液疾患を基礎とし，その経過中に出血性多発性腸潰瘍を合併したものであり，病理学的にも興味ある組織像を示したので報告する．

症　例

症例1：20歳，女性．

主訴：下血．

既往歴：13歳時，慢性腎炎．18歳頃より繰り返し扁桃腺炎に罹患していた．

現病歴：昭和58年8月肛門周囲膿瘍のため当科にて加療．創治癒するも39度台の発熱が持続し表在リンパ節腫大，口腔内アフタおよび肝脾腫大が出現したため，当原爆放射能研究所内科に転科．精査の結果，未成熟T細胞の増加を認め，悪性リンパ腫の白血病化と診断された．10月29日よりプレドニン30mg/dayの投与と12月6日からVEPA療法（Vincristin, Endoxan, Adriamycine, Predonisolone）が施行されたが12月17日より大量の下血が出現した．

検査所見：末梢血WBC 3,000/mm³，RBC 365×10⁴/mm³，Hb 8.9g/dl，Ht 29.8%，PLT 16.9×10⁴/mm³，白血球分類ではリンパ球47%で粗大なアズール顆粒を有する異常リンパ球を26%認め，骨髄穿刺所見では同様な異常リンパ球を10%認めた．肝機能：T. Bil 5.7(D. Bil 3.1)mg/dl，GOT 36，GPT 110，LDH 695，ALP 323，LAP 95U/L．

内視鏡検査：（上部消化管）下部食道に約5cm大の深い潰瘍を認めたが，出血を認めず(**Fig. 1a**)．（大腸）出血大量のため，詳細は不明であったが，小腸からの出血が疑われた．

経過：間質性肺炎を併発し全身状態不良のため精査不能として血小板輸血など保存療法が施行されていたが，12月30日大量の出血が持続し止血困難と判断，緊急手術を施行した．術中内視鏡（**Fig. 1b**）では回盲部を中心に腸間膜対側に多発するびらんと潰瘍を認め，これよりの出血と診断，回腸末端約190cmを含めた回盲部切除と摘脾を行った．術後第1病日今度はS状結腸のびらん面から出血をきたし，開腹縫合止血した．

＜1990年5月9日受理＞別刷請求先：今村　祐司
〒734　広島市南区霞1－2－3　広島大学医学部第1外科

Fig. 1 (a) Endoscopic picture of the esophagus shows a giant ulcer, but no bleeding. (b) This picture of the small intestine by intraoperative endoscopic examination indicated small, miltiple ulcers and erosions with fresh bleeding.

(a) (b)

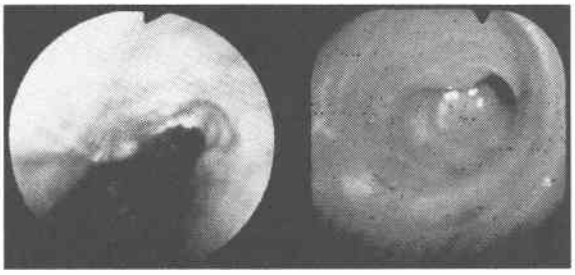

Fig. 2 (a) Macroscopic findings of the resected specimen. Multiple ulcers were recognized in the terminal ileum. (arrows) (b) A low power microphotograph with HE stain (×100). This picture shows a UL-II type ulcer and granulation tissue with vasculitis was recognized in the ulcer floor. (c) A high power microphotograph (×400). A mesenchymal cell with intranuclear inclusion body was recognized in Fig. 2 (b).

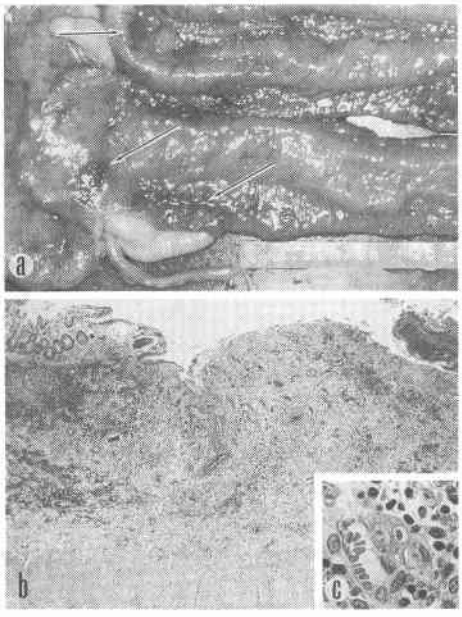

しかしその後間質性肺炎の進行と食道潰瘍の胸腔内への穿孔，小腸出血の再発，黄疸を来し，多臓器不全にて術後第29病日に死亡した．

摘出標本：回盲部を中心に不整なびらん，ないし浅い潰瘍が多発していた（**Fig. 2a**）．組織学的にはUL2の潰瘍で異型細胞の浸潤は明らかでなく（**Fig. 2b**），粘膜下の小血管にはフィブリノイド壊死，血栓形成がみられた．また血管内皮や潰瘍底の間質には明瞭な核内封入体を有するcytomegalic cellを認めた（**Fig. c**）．パラフィンブロックを用い，酵素抗体法およびhybridization histochemistoryを施行したところ，いずれも陽性細胞が散見された．脾臓には異型リンパ球が浸潤していた．

剖検所見：肝門部，気管分岐部，後腹膜リンパ節，骨髄には強い多型性を示す異常リンパ球が浸潤，増生し，残存小腸の一部には小腫瘤，小潰瘍を認め，粘膜固有層に大型の異型細胞の浸潤を認めた．さらに全身性にcytomegalovirus（以下CMV）感染を認め，肺は広範な間質性肺炎を，食道の潰瘍部では粘膜上皮の欠損と固有筋層の断裂を示しており，血管内皮にはcytomegalic inculusion body（CMV-IB）を多く認めた．

症例2：53歳，男性．

主訴：腹痛および下血．

現病歴：昭和60年10月当院内科にて血管周囲炎を伴う脂肪織炎およびrefractory anemia of excess of blasts(RAEB)と診断され，プレドニン15～30mg/dayの投与をうけていた．昭和61年3月腹痛とともに下血が出現したがステロイド増量にて軽快した．しかし，その後も頻回に発熱を伴う皮下腫瘤の出現と腹痛，下血を繰り返し，精査目的にて入院中であった昭和62年9月16日大量の下血を生じた．

検査所見：末梢血WBC 1,800/mm³，RBC 217×10⁴/mm³，Hb 6.5g/dl，Ht 20.6%，PLT 10.2×10⁴/mm³，骨髄穿刺所見ではmorphological abnormality 2 systems RAEB score 88点であった．肝，腎機能には異常を認めなかった．

Angioscintigraphyおよび血管造影：回腸末端からの出血が強く疑われた．

経過：9月30日再び1,500mlの下血が出現したため緊急手術を施行した．術中内視鏡による検索では，回盲弁より口側10cmの部位に5mm大の円形潰瘍があり（**Fig. 3a**）12cm離れた回腸に瘻孔を形成し，さらに口側腸管にはびらん，小潰瘍が散在していた．短腸症候群を回避するために2か所の小腸切除と回盲部切除および人工肛門を造設したが，第1病日に再出血をきたし，再開腹にてびらん潰瘍部を広範に切除，残存小腸約1mとなった．第5病日に腹壁膿瘍と敗血症を

Fig. 3 (a) Close-up photograph of the resected specimen. Arrows indicated small, round ulcers. (b) Pathological findings with HE stain (×100) in Fig. 3 (a). This picture shows a UL-IV type, deep ulcer. The muscular layer has been destroyed and regenerative epithelium was recognized at the ulcer base.

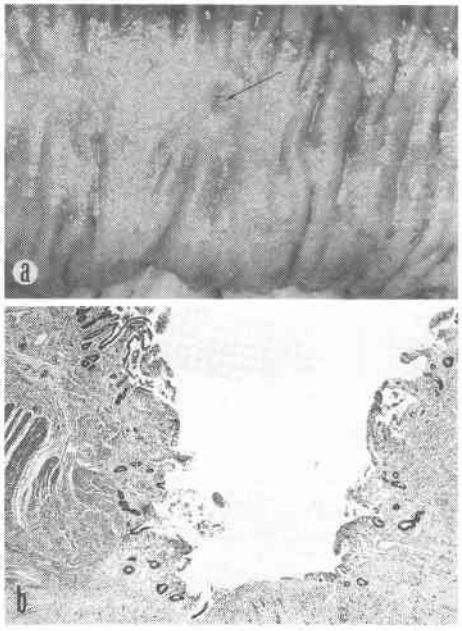

合併したが切開排膿と強力な化学療法にて軽快した．その後経口摂取のみで可能な状態まで回復したが，昭和63年4月より再び発熱，皮下腫瘤の出現と小腸出血を繰り返し，現在も入院加療中である．

摘出標本：回腸末端を中心に約5mm大の境界明瞭な潰瘍が多発していた．組織学的にはUL-4の深い潰瘍で潰瘍底には血管の増生とリンパ球，形質細胞を主体とする軽度の慢性炎症性細胞浸潤を認めたが，granulomaの形成や悪性細胞の浸潤は認められず，非特異性潰瘍の像を呈していた（**Fig. 3b**）．

考　察

血液悪性疾患（白血病，悪性リンパ腫など）に合併する消化管病変としては，腫瘍細胞浸潤による腸管のポリープや潰瘍病変，肛門部病変が一般によく知られている[1]．特に前2者は特異な症状を伴わず進行し，大量出血や穿孔をきたしやすく，またそうした症例には保存治療が奏功しにくいことから，最近では病変部の早期診断と積極的な外科治療を勧める報告がみられるようになった[2)3)]．

消化管出血例では速やかに内視鏡検査を施行し，上部消化管病変が否定された場合には小腸を含めた下部消化管病変の検索が必要である．特に大量出血の持続する症例では血管造影検査や核医学検査（特に^{99m}Tc in vivo標識赤血球を用いた）が診断に有力である[4]．

手術に際しては出血部位の確認とそれに基づく適切な切除範囲の決定が重要であるが出血量の多い場合しばしば困難となる．術中内視鏡による検索が最も確実であるが，われわれの症例のごとく小病変が，散在，多発することが少なくないため，慎重でなければならない．また病変部の切除とともに再出血の可能性を考慮し，術後の精査やトロンビン末投与などの保存的管理がしやすい点からわれわれは腸瘻の造設が望ましいと考えている．

しかしわれわれの2症例が積極的な外科治療を行ったにもかかわらず，いずれも最終的に再発をきたしたことからも判るように予後は決して満足できるものではない．特に原疾患の急性増悪期に合併した症例では外科治療はあくまで姑息的手段の域を脱しえないといえる[2)3)5)]．本症に対する外科治療を考える上で改めてその病態を検討する必要があろう．2症例とも摘出された出血性潰瘍病変に明らかな腫瘍細胞の浸潤を認めなかった点に関してはSteinbergら[5)]が報告したnecrotizing enterocolitisに類似している．これは白血病患者で腸管の壊死を主体とし，潰瘍，出血，浮腫，偽膜形成，穿孔性腹膜炎などを伴い急激な経過をたどる病態を示したものであるが，彼は化学療法施行後，強力な抗生物質の投与，著明な顆粒球減少という共通した臨床経過と病理組織学的には腫瘍細胞の浸潤は認めてもわずかであり，腸間膜血管には腫瘍塞栓などの閉塞性変化は認められず，強い細菌，真菌の腸管壁への侵入像を認めることを指摘し，これらの病変は全身状態の悪化にともなう末梢循環不全に起因する腸管の虚血性変化に感染防御能の低下に乗じた細菌や真菌の感染が加わったために発生したものと考察している．症例1では，VEPA療法後に発症したが，CMV感染が肺，食道と同様に出血をきたした腸管の潰瘍性病変にも強く認められた．CMVはHerpesvirusの一種であり，ヒトでは多くは無症状に不顕性感染を呈するが，免疫不全状態では高頻度に再燃顕症し，肝炎，脳炎，網膜脈絡膜炎，間質性肺炎を引き起こすことで知られる．特に最近，食道潰瘍，胃十二指腸潰瘍，大腸の粘膜出血斑，回腸末端炎などCMVによる消化管の潰瘍性病変（微細なびらんから巨大潰瘍や穿孔）がAIDS

患者の日和見感染症として報告されている[6)~8)]．これらは詳細な病理組織学的検討からCMV感染を示すCMV-IBsのほとんどが粘膜下および粘膜固有組織内の間質細胞，血管内皮細胞に認められ，特に潰瘍辺縁の小血管では同時にフィブリン血栓，血管壁崩壊による出血像や血管周囲への炎症細胞浸潤を認めることから，CMV感染による血管炎とそれに伴う局所の虚血性変化が潰瘍性病変の原因として推察されている[7)~9)]．症例1では剖検時には残存小腸に異型リンパ球の浸潤による小潰瘍が認められたが，出血をきたした病変には同様の血管炎所見が主体であることを考えると腸管へのCMV感染と，また同時期に併発した間質性肺炎の進行に伴う呼吸不全が潰瘍性病変の進行の大きな誘因となったものと思われる．診断は先行するCMV感染巣の存在や血清ウイルス抗体価の上昇，内視鏡下の多生検によるCMV-IBsの検出にて可能であるが[7)]，症例1では術前の生検でCMV-IBsは検出されず，発症後の経過が急速であったために血清学的にも術前診断はなされなかった．術後の治療としてCMV全身感染症に対し抗ウイルス剤の投与と高抗CMV抗体価の免疫グロブリンやインターフェロンなどの免疫補充療法が試みられているが，わが国では現在のところ確立されていない[13)]．

しかし症例2では組織学的にも前述のごとく異型細胞の浸潤は認められず潰瘍の原因は明らかでない．本例は孤立性直腸潰瘍，非特異性多発性小腸潰瘍を除いた武藤[10)]のいう狭義の“いわゆるSimple Ulcer”に相当するものと考えられるが，しかし本例が後述する好中球機能低下を主とする免疫不全状態が示唆されることから小腸憩室症とその細菌感染に起因する可能性もなお否定し難い．

以上，血液悪性疾患に合併する腸管の潰瘍病変に関しその病態と治療をわれわれの経験した2症例と対比させて検討してみた．本症の発生が腸管への悪性細胞の浸潤とその壊死の基づくのみでなく，原疾患の臓器障害に加え，抗癌剤，放射線治療，ステロイドホルモンなどの医原性因子が加わって生じる免疫不全状態を基盤にした細菌，ウイルスなどの感染がその成立に大きく加担しており，病態は複雑であることを筆者は強調したい．外科治療を困難とする原因はこのような本疾患の病態の特異性に起因するが，さらに術後管理の難しさも予後に大きく影響しているといえよう．症例2において術前後を通して好中球機能の変動を観察したところ，重篤な細菌感染を合併したにも関わらず，

Fig. 4 Changes in neutrophil function for postoperative 5 days. adult (n=55): They all had surgical operation and recovered without complcations (bacterial infection etc.)
WBC: leukocyte count in peripheral blood, PMN Elastase: α_1-antitrypsin Elastase complex in plasma, CL: Chemiluminescense (Luminol dependent, non-opsonized zaymosan stimulus, whole blood method). *p<0.05, **p<0.01 by student T-test (control: preoperation data).

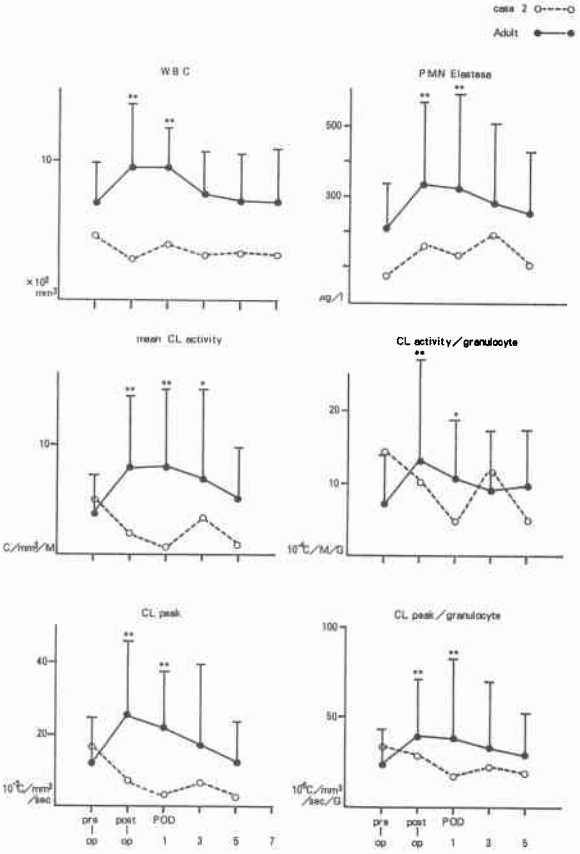

ルミノール依存性化学発光能および顆粒球エラスターゼ値からみた好中球機能は低値を示し，正常成人において手術侵襲に伴って認められる好中球機能の活性化も認められなかった(**Fig. 4**)[12)]．症例2は骨髄異形性症候群に長期ステロイド剤が投与されていたが，上記のデータから主に好中球を中心とする貪食細胞系機能の低下状態にあったと考えられ，術後の抗生物質の投与にもかかわらず創感染，敗血症をきたしたと思われる．このような血液疾患では，管理に際し宿主防御機能の異常の存在を念頭においてウイルス感染を含めた

適切な感染症対策（感染防止と免疫補助療法）を考えることが外科治療成績を向上させる上で重要であるといえよう．

稿を終えるにあたり，病理組織診断につきご指導頂きました広島大学第1病理学教室井藤久雄助教授に深謝致します．また本論文の要旨は第63回中四国外科学会総会(昭和63年9月出雲市）にて発表した．

文　献

1) Wintrobe MM: Clinical Hematology. Lea and Febiger, Philadelphia, 1981, p1788—1882
2) Serman NJ, Woolley MM: The ileocecal syndrome in acute childhood leukemia. Arch Surg 107: 39—42, 1973
3) Rasmusser BL: Major surgery in leukemia. Am J Surg 130: 647, 1981
4) 大滝　誠：II．診断法．三輪　剛編．消化管出血の臨床，永井書店，大阪，1985，p48—58
5) Steinberg D, Gold J: Necrotizing enterocolitis in leukemia. Arch Intern Med 131: 538—544, 1973
6) Freedmann PG, Weiner BC, Balthazar EJ: Cytomegalovirus esophagogastritis in a patient with acquired immunodeficiency syndrome. Am J Gastroenterol 80: 434—437, 1985
7) Hinnant KL, Rotterdam HZ, Bell ET et al: Cytomegalovirus infection of the alimentary tract: A clinicopathological correlatoin. Am J Gastroenterol 81: 944—950, 1986
8) Burk G, Nichols L, Balogh K et al: Perforation of the terminal ileum with cytomegalovirus vasculitis and Kaposi's sarcoma in a patient with acquired immunodeficiency syndrome. Surgery 102: 540—545, 1987
9) Iwasaki T: Alimentary tract lesions in cytomegalovirus infection. Acta Pathol Jpn 37: 549—565, 1987
10) 武藤徹一郎：いわゆる simple ulcer とは．胃と腸 14: 739—748, 1979
11) 多田正大，田中義憲，陶山芳一ほか：再発様式を経過観察しえた回盲部単純性潰瘍の4例．日消病会誌　80: 1636—1640, 1983
12) 横山　隆，児玉　節，竹末芳夫ほか：感染と生体防御機構．消外　11: 1953—1962, 1988
13) 森　孝夫：CMV感染症．臨病理　9: 1032—1037, 1988

Hemorrhagic Multiple Ulcers of the Intenstine Associated with Hematopoietic Malignancy, Report of Two Cases

Yuji Imamura, Takashi Yokoyama*, Hiroaki Tsumura, Yoshiaki Murakami, Hitoshi Sewake, Eizou Hiyama, Mikio Fujimoto, Yoshio Takesue, Takashi Kodama and Yuichiro Matsuura
The First Department of Surgery, *Department of General Medicine, Hiroshima University School of Medicine
(Chairman: Prof. Yuichiro Matsuura)

We recently experienced two cases of multiple hemorrhagic ulcers of the intestine. They ware associated with hematopoietic malignancy and had interesting pathological fundings. Case 1. The patient was a young woman (10 y) in whom melena developed after chemotherapy for the leukemic changes of malignant lymphoma. Case 2. The patient was male (53 y) in whom bloody stool appeared with abdominal pain during the past two years in which refractory anemia with an excess of blasts was diagnosed and corticosteroids had been given. Both case massive bleeding had continued and necessitated surgical resection, but ulcers recurred. From the pathological study, in case 1 the ulcerative lesion have been made by invasions of malignant cells and cytomegalovirus. In case 2 we could detect only an infiltration of inflammatory cells around ulcers and the findings indicating nonspecific ulcers. In adition we could not detect an increase in neutrophils superoxide production by chemiluminescense during postoperative peroid, which is considered one of the host defense reactions to a surgical intervention, and he had a severe bacterial infection. These two cases suggested that not only an infiltration of atypical cells into the diementary tract but also bacterial and viral infections in a suppression of host defense which was induced by advanced hematopoietic diseases or iatrogenic factors, such as chemotherapy and steroid therapy, might cause hemorrhagic multiple ulcers.

Reprint requests: Yuji Imamura　First Department of Surgery, Hiroshima University School of Medicine
1-2-3 Kasumi, Minami-ku, Hiroshima, 734 JAPAN