日消外会誌 23（9）：2299～2303，1990年

産褥期にあるネフローゼ症候群患者にみられた特発性上腸間膜静脈血栓症の1例

PL病院外科，*同　病理
西山　眞一　　大塚　正友　　松並　展輝
中尾　照逸　　松岡　　研*

産褥期にあるネフローゼ症候群患者に生じた上腸間膜静脈血栓症の1例を経験した．

症例は24歳女性で，7か月前にネフローゼ症候群と診断され，今回は出産のため入院していた．出産後18日目に急に上腹部痛を訴え，次第に腹膜刺激症状の出現および血性腹水の証明により，発症後6日目に開腹手術を行った．Treitz靱帯から約1m肛門側より約2m50cmにわたる空回腸に壊死腸管を認め，またその領域の腸間膜静脈枝は血栓で充満し血流は途絶していた．壊死腸管を含めた約3mの小腸切除術を行った．

術前CT検査で壁肥厚著明な腸管を捉え，診断上有力な手がかりになると考えられた．

術前・術後の血液凝固検査では原因となる異常所見は指摘しえなかったが，産褥期，ネフローゼ症候群というhypercoagulabilityが発症成因と考えられた．本疾患は術後再発率が高いことから，予防的治療と注意深い観察が必要である．

Key words: primary mesenteric venous thrombosis, nephrotic syndrome, puerpeium

はじめに

特発性腸間膜静脈血栓症は，腸間膜血管閉塞症の中でもまれな疾患である．解剖学的血管構築からも腸管壊死に至る静脈血栓症の発症成因は単一なものではない．また臨床的にも特有な症状や検査所見に乏しいために早期診断が困難であるばかりでなく，手術時期の決定や治療法についても問題の多い疾患である[1)2)]．

最近われわれは産褥期にあるネフローゼ症候群患者にみられた特発性上腸間膜静脈血栓症を経験し，臨床診断上参考になる所見が得られたことを報告するとともに，本疾患についての文献的考察を加えて検討した．

症　例

患者：24歳，女性，事務員．

主訴：上腹部痛，下痢，嘔気，嘔吐，発熱．

既往歴：昭和63年3月28日ネフローゼ症候群（以後プレドニン30mg～15mg/隔日服用），同年10月27日男児出産．

家族歴：特記すべきことなし．

現病歴：産褥期，ネフローゼ症候群にて入院中，昭和63年11月13日昼より急に上腹部痛出現し，14日には下痢，嘔気，嘔吐，発熱（38.0℃）が認められるようになった．16日にはタール便が少量認められるようになった．17日に上部内視鏡検査を行ったが異常所見は認められなかった．しかし腹膜刺激症状が出現し，またダグラス窩穿刺にて血性腹水を証明した．

術前現症：身長156.0cm，体重56kg，体温38.1℃，血圧138/80mmHg，脈拍118/分・整，顔面は浮腫状でやや苦悶状．眼瞼結膜貧血あり，眼球強膜黄疸なし．胸部には特記すべき所見なし．腹部は膨隆し，腹水を認める．全体に圧痛があり，Blumberg徴候陽性であるが，筋性防御は軽度，腸雑音は全体に微弱であった．両下肢浮腫を認めた．

術前検査所見：血液一般検査では白血球増多，高度貧血と血小板減少が認められた．生化学検査ではLDHとCPKの軽度上昇，BUNとクレアチニンの上昇，血清総タンパクおよびアルブミンの低値，血漿脂質の増加，CRPの陽性が認められた．血液凝固検査では部分トロンボプラスチン時間（以下APTT）の軽度延長，血中フィブリノーゲン量の軽度増加，血中FDPの著明な上昇，尿検査では多量の蛋白尿が認められた（**Table 1**）．

＜1990年5月9日受理＞別刷請求先：西山　眞一
〒584　富田林市新堂2182　PL病院外科

Table 1　Laboratory studies (November 17)

WBC	13300 /mm³	BUN	47.6 mg/dl
RBC	236×10⁴ /mm³	Creat	1.8 mg/dl
Hb	7.4 g/dl	s-AMY	18 U/l
Ht	22.3 %	Na	135 mEq/l
Plt	8.8×10⁴ /mm³	K	4.1 mEq/l
		Cl	100 mEq/l
Fibrinogen (150-350)	431 mg/dl	TP	4.0 g/dl
P Tactivity (80-120)	97 %	Alb	2.4 g/dl
APTT (25-43)	49 sec	A/G	1.56
s-FDP (<20)	160 μg/ml	CRP	4.7 mg/dl
AT-III (17-30)	15.2 μg/ml		
Hepaplastin (70-130)	98 %	Triglyceride*	615 mg/dl
		T-cholesterol*	504 mg/dl
T-Bil	0.6 mg/dl	Phospholipid*	489 mg/dl
GOT	16 IU/dl		
GPT	7 IU/dl	Antinuclear antigen*	(−)
ALP	109 IU/dl	Anti DNA*	(−)
LDH	459 IU/dl	LE test*	(−)
CPK	297 IU/dl		
		Urine Protein	8.0 g/day

( ); normal, *November 8

Fig. 1　A plain abdominal X-ray film showed poor radiolucency extremely due to the ascites and a few air-fluid levels in the upper and middle abdomen.

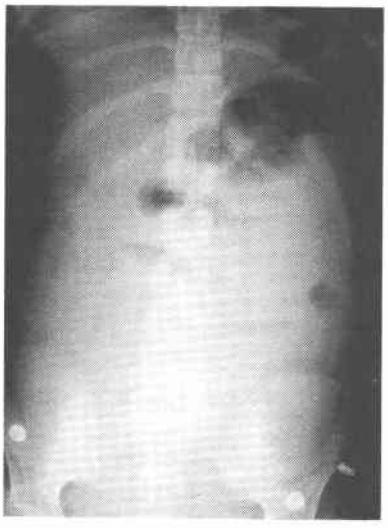

腹部単純X線検査（17日）：全体のX線透過性は極めて悪く，腹水の貯留が著明である．上中腹部に少量の鏡面像を認める（**Fig. 1**）．

腹部computed tomography（以下CT）検査（17日）：腹水の貯留および著明に腸管壁が浮腫状に肥厚した消化管を認める（**Fig. 2**）．

以上の所見より腹膜炎，腸間膜血管血栓症の疑い，

Fig. 2　CT findings demonstrated the ascites and the small bowel with thickened and edematous wall.

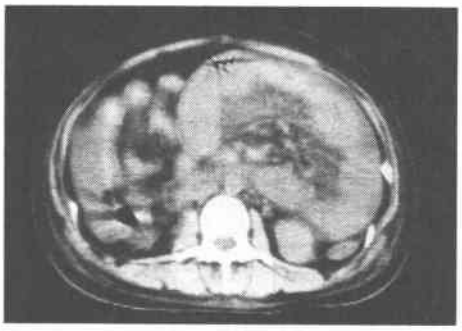

DICと診断し，11月18日緊急開腹手術を行った．

手術所見：上腹部正中切開にて開腹した．混濁血性腹水約2,200ml吸引した．肝・脾に異常所見はなかった．Treitz靱帯より約1m肛門側の空腸から回腸末端より約80cm口側の回腸までの約2m50cmの小腸が暗褐色に変色し，著明なうっ血浮腫状の壊死状腸管となっていた．腸間膜は浮腫状に肥厚し腸間膜内の上腸間膜動脈枝の拍動は認めるも伴走する静脈枝の大部分が血栓で充満し血流は途絶していた．壊死部および色調変調部を含めた小腸約3mを切除し，残存腸管も浮腫が強いために側々吻合を行った．吻合部減圧のために虫垂瘻を造設し，tube先端を吻合部口側に留置した．

切除標本肉眼所見：暗褐色に変色した腸壁はうっ血浮腫状に肥厚し，腸管内腔は暗赤色の凝血塊で充満していた（**Fig. 3**）．

病理所見：腸間膜内の静脈，毛細血管は著明に拡張し至る所に血栓形成が認められた．一方，一部の細動脈に血栓を認めたが，中動脈以上は開通していて血栓形成はない．また腸管全層にびまん性の出血，炎症性細胞浸潤と動静脈のうっ血・拡張が認められ，漿膜面にはfibrinの析出を認めた．腸管腔内へは血液の溢出を認めた（**Fig. 4A, B**）．

以上より上腸間膜静脈血栓症の診断を得た．

術後経過：術直後より抗凝固・抗DIC療法としてヘパリン8～6,000単位/日，FOY 1,200mg/日を投与した．術後経過は良好で術後12日目より経口摂取を開始し，抗凝固剤をワーファリン3mg/日，ジピリダモール150mg/日の内服投与に変更した．術後3週の血液凝固検査では血中フィブリノーゲン量218mg/dl，プロトロンビン活性95%，APTT 52秒，アンチトロンビン-III

Fig. 3 The wall of resected bowel was changed to dark brown, thickened and presented congestive edematous state. The inner cavity of these bowels were filled with coagulated masses.

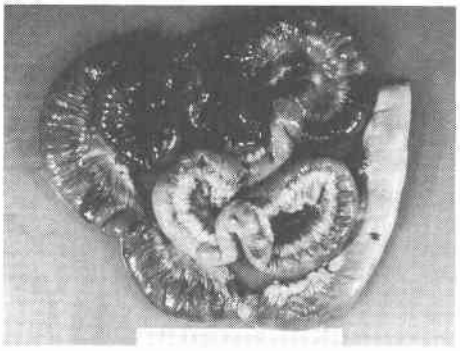

Fig. 4A The pathological specimen showed marked hemorrhage and inflammation extended through all layers of the small intestine. (Hematoxylin-Eosin stain, ×40)

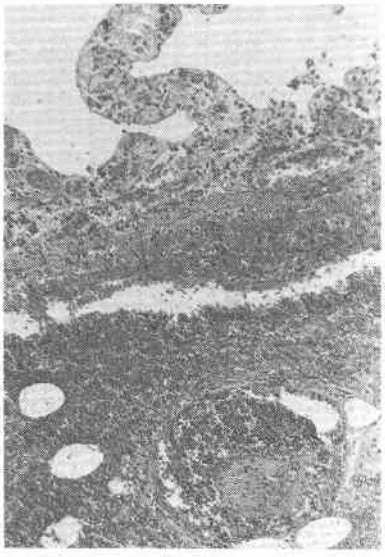

(以下ATIII) 19.3mg/dl, α_2プラスミンインヒビター119%, プラスミノーゲン79%とAPTTの軽度延長以外には異常はなかった. 平成1年10月現在再発兆候なく, 排便回数も1～3回/日と良好である.

考　察

腸間膜血管閉塞症の中でも, 静脈血栓症は頻度も少なく, また特有な症状や検査所見に乏しいために術前診断が困難であるばかりでなく, 手術時期の決定や治療法についても問題点の多い疾患である.

欧米では報告例は比較的多く, 1987年Abduら[3]が372例(1911年～84年)を集計している. 本邦では, 1914年藤井ら[4]が初めて報告して以来, 浜口ら[1]が32例(1914年～61年), 中原ら[2]が17例(1960年～69年)を集計している. 1970年以降1989年10月まで文献的に調べてみると自験例を含め54例であり, 手術後症例や腹腔内感染症例を除くと47例であり比較的稀な疾患である.

Fig. 4B The smaller and larger mesenteric veins were occuluded with thrombi. The adjacent artery is normal. (H.E. ×100)

一般に基礎疾患として, ①門脈圧亢進症, ②血液疾患(多血症, 血小板増多症など)および凝固線溶系の異常(低ATIII血症, プラスミノーゲン異常症[5], 低プロテインC血症[6]など), ③腹腔内感染, ④手術, ⑤腫瘍, ⑥妊娠・分娩, ⑦経口避妊薬や女性ホルモン剤の服用, ⑧その他の部位の血栓症などとの関連が挙げられている[3)7)]が, 原因不明なことも多く本邦では特発性腸間膜静脈血栓症, 欧米ではprimary(またはagnogenic, spontaneous) mesenteric venous thrombosisと呼ばれている. なかでも他の部位の血栓症の既往歴を有していることが多くAbduら[3]は372例中55例14.8%, われわれの集計でも44例中19例43.2%(既往歴未記載3例あり)に認められ, 特に血液凝固線溶系異常との関連が重視されている. 一方明らかな基礎疾患および既往歴のない者は16例36.4%であった.

本症例の発症成因について検討した. 患者は昭和63年3月26日にネフローゼ症候群と診断され, 同年10月27日に出産し産褥期にある. また出産後は1日2～4回の泥状便の排泄をみることが多かった. ネフローゼ症候群患者では腎静脈血栓症や深部静脈血栓症が高頻度に合併することは既に知られたことであるが, その成因については凝固亢進状態, 低線溶状態および低アルブミン血症, 高脂血症というネフローゼ型血漿異常による血小板機能異常によることが指摘されてい

る[8]．また妊娠時には凝固亢進状態，低線溶状態，血小板凝集能亢進状態にあり[9]，産褥期は正常に復する期間にあるが，丸本ら[10]は血液粘度は産褥期にはさらに増加しており血流緩徐状態にあることを指摘している．本症例では，術前術後の血液凝固線溶系検査では特に原因となる異常は指摘できなかったが，ネフローゼ症候群，産褥期という hypercoagulability の状態下に加え，腸管内圧の上昇や運動亢進による循環動態の変動などの種々の因子が関与し発症したものと考えられた．

発症年齢は5歳から71歳，平均41.4歳と幅広く分布し，若年者にも発症例がみられた．性別では男性が46例中34例73.9%（年齢・性別未記載1例あり）と多くみられた．

臨床症状としては腹痛で始まることが大多数であったが，発症経過は急激な転帰をとる動脈血栓症とは異なり数日から数週間と緩徐な経過をとることが多く，また本人の自覚症状に比べて腹部の理学的所見に乏しいために緊急処置がとられる場合が少ない．そして血栓形成が進むに従って腹痛も増強し，腸管壊死や出血による麻痺性イレウス，腹膜刺激症状，下血や血性腹水の出現により開腹されることが多く，本症例も同様であった．

血液検査では炎症所見としての白血球増多，CRP 陽性，腸管壊死に伴う LDH，CPK の上昇などを認めるが特異的なものではない．血中 FDP の陽性化は血栓症と深い関連があり，診断の参考になると考えられた．

腹部単純撮影では多くはイレウスの所見を呈するが，硬直した壁肥厚著明な腸管を捉えられることがある[11)12]．

超音波検査や CT 検査[13)14]では浮腫状に肥厚した腸管壁や腹水，門脈内や比較的大きな静脈内の血栓やガス像を確認することができると報告されている．本症例でも CT 検査により，浮腫状に壁肥厚した腸管を捉えることができ，検査自体も楽であり他の急性腹症との鑑別診断や本症を診断する上でかなり有力な手がかりを与えてくれると考えられた．

腹腔鏡検査[15]や血管造影検査[16]は血栓症の直接の証明方法としては最も有効な手段である．Boley ら[17]は早期診断を行うべく血栓症を起こし安い high risk group において腹痛が2～3時間以上持続する症例に積極的に angiography を行い50例のうち35例（70%）に腸管あるいは腸間膜血管閉塞症の診断が得られたと報告している．しかし現時点では発症直後に容易に選択されるまでには至っていない．

以上より保存的療法で行えるような発症早期における簡便かつ確実な診断方法は現在のところ見当たらないのが現状である．

治療は現時点では早期診断が困難であるために保存的療法は効果がなく，早期開腹手術が原則であり，一般には全身状態が許す限り壊死部腸管を含めた腸切除，健常部での腸吻合が行われる．一方，血栓除去術は本症例のように広範囲かつ末梢静脈に多数の血栓を形成している場合には不可能である．

どこまで腸切除を行えば安全であるかという問題については腸管の viability の判定に簡便かつ絶対的な方法がないために結論は得られていない[18]．また一見正常な腸管でも腸間膜内血管に血栓を認めることが多く，これが術後の再発や縫合不全の一因ともなっている．現状では腸間膜内血管の血栓形成範囲を十分に把握し，できる限り健常部を含めて壊死腸管を切除するしかない．

手術後の再発例については Abdu ら[3]は173例中38例22.0%，われわれの集計でも45例中14例31.1%（不明2例）に認められ，再発までの期間は初回手術より1日～31日，平均8.4日であった．再発率や再発症例の死亡率が高いことから術後1～2日目の second lock operation の必要性を強調する報告[19)20]もある．常に再発の可能性が十分あることを念頭にいれ，少しでも再発兆候が認められたら時を失せず再開腹に踏み切ることが必要である．

術後早期より抗凝固療法や血栓溶解剤の投与は，予後の改善や再発率の低下を認め必要であるとの報告が多い[3)21]．本疾患患者は，凝固亢進状態にあると考えられ，再発予防からも抗凝固療法は欠かせないものと思われた．

予後に関してはその術前診断の困難なことを考えれば良好であり，本疾患による術後死亡は中原ら[2]によると17例中3例17.6%，われわれの集計では44例中1例（2.3%）のみ（術後再発症例）であった．しかし，当然再発や他の部位の血栓症発生の危惧があるので退院後も十分な follow up が必要と考えられた．

文　献

1）浜口栄祐，木村信良，石塚慶次郎ほか：腸間膜血管閉塞症．外科　24：15—30，1962
2）中原数也，竹内　弘，吉岡淳二ほか：特発性腸間膜静脈閉塞による腸壊死の1治験例．外科　33：1140—1146，1971
3）Abdu RA, Zakhour BJ, Dallis DJ：Mesenteric

venous thrombosis—1911 to 1984. Surgery 101：383—388, 1987
4) 藤井貞治：腸間膜血管の閉塞に因て起こりし腸壊死に就て．日外会誌 15：104—105, 1914
5) 村山英樹，若林邦夫，松田道生：上腸間膜静脈血栓症における血液凝固線溶系の異常—本邦報告例における検討．医のあゆみ 127：39—44, 1983
6) Pabinger-Fasching I, Bertina RM, Lechner K et al: Protein C deficiency in two Austrian families. Thromb Haemost 50：810—813, 1983
7) Grendell JH, Ockner RK: Mesenteric venous thrombosis. Gastroenterology 82：358—372, 1982
8) 成田光陽：腎疾患と血液凝固，血栓症．日臨 44：1104—1109, 1986
9) 真木正博，設楽芳宏：産婦人科における血栓症．総合臨 30：2662—2668, 1981
10) 丸本百合子，貝原 学，寺脇伸二ほか：正常妊娠および妊娠中毒症における血液粘度に関する研究．日産婦会誌 32：283—288, 1980
11) Tomchik FS, Wittenberg J, Ottinger LW: The roentgenographic spectrum of bowel infarction. Radiology 96：249—260, 1970
12) Nelson SW, Eggleston W: Findings on plain roentgenograms of the abdomen associated with mesenteric vasucular occlusion with a possible new sign of mesenteric venous thrombosis. Am J Roentgenol 83：886—894, 1960
13) 國土典宏，三條健昌，中嶋 淳ほか：術前の面像診断で特徴的な所見のみられた特発性腸間膜静脈血栓症の例．日外会誌 86：966—971, 1984
14) Matos C, Gansbeke DV, Zalcman M et al: Mesenteric vein thrombosis: Early CT and US diagnosis and conservative management. Gastrointest Radiol 11：322—325, 1986
15) Serreyn RF, Schoofs PR, Baetens PR et al: Laparoscopic diagnosis of mesenteric venous thrombosis. Endoscopy 18：249—250, 1986
16) Clemett AR, Chang J: The radiologic diagnosis of spontaneous mesenteric venous thrombosis. Am J Gastroenterol 63：209—215, 1975
17) Boley SJ, Sprayregan S, Siegelman SS et al: Initial results from an aggressive roentgenological and sugical approach to acute mesenteric ischemia. Surgery 82：848—855, 1977
18) 土屋周二，小平 進，牧野永城：腸の viability の判断．臨外 44：1430—1433, 1989
19) Khodadadi J, Rozencwajg J, Nacasch N et al: Mesenteric vein thrombosis: The importance of a second look operation. Arch Surg 115：315—317, 1980
20) Jones MW, Paterson AG: Mesenteric vein thrombosis. J R Coll Surg Edinb 33：108, 1988
21) Jona J, Cummins GM, Head HB et al: Recurrent primary mesenteric thrombosis. JAMA 227：1033—1035, 1974

A Case of Primary Mesenteric Venous Thrombosis in Puerperal Patient with Nephrotic Syndrome

Shin-ichi Nishiyama, Masatomo Ootsuka, Nobuki Matsunami, Terutoshi Nakao and Migaku Matsuoka*
Department of Surgery and Pathology*, PL General Hospital

We reported a case of nephrotic syndrome in which there was a primary mesenteric venous thrombosis at puerperium. A 24-year-old woman treated for nephrotic syndrome for the previous seven months was admitted to PL General Hospital for delivery. On the 18th day after the delivery she experienced a sudden onset of upper abdominal pain, and signs of peritoneal irritation gradually appeared. Peritoneal puncture revealed bloody ascitic fluld. Exploratory laparotomy was carried out on the 6th day after the initial symptoms, with the diagnosis of acute peritonitis. A dark necrotic section of the small bowel extending from about 1 m distal to the ligament of Treitz to about 80 cm proximal to the ileocecal valve was found. Multiple mesenteric veins of the necrotic segment were thrombosed and the venous blood flow was found to be interruped. An approximately 3 m segment of the small bowel was resected, and side-to-side anastomosis was carried out between the healthy bowel segments. The finding of thick-walled bowel loops on a pre-operative abdominal CT scan was helpful in the diagnosis. Although a thrombostatic defect could not be detected pre- or postoperatively, we suggest that the pathogenesis may have been related to the hypercoagulable status in the puerperal state and to the nephrotic syndrome. We believe that postoperative anticoagulant therapy and careful long-term observation should be required for these patients because of the high incidence of reinfarction.

Reprint requests: Shin-ichi Nishiyama Department of Surgery, PL General Hospital
2182 Shindou, Tondabayashi, 584 JAPAN