日消外会誌　23（9）：2304～2307，1990年

大量消化管出血で発症した空腸アニサキス症の1例

小牧市民病院外科
小寺　泰弘　　末永　裕之　　鈴木　祐一　　禰宜田政隆
谷口　健次　　稲垣　　均　　竹下　洋基　　余語　　弘

症例は37歳，男性．下血を主訴として来院し，上部消化管内視鏡検査，直腸診などにて診断がつかぬまま出血性ショックにおちいった．腹部血管造影にて，空腸起始部に病変が疑われ，緊急手術を施行，視診にて空腸の腫瘤に由来する出血と診断し，同部を切除した．術後経過は良好である．病理学的には虫体の一部と思われる角皮の周囲に好酸球が浸潤した膿瘍で，肉芽組織に包囲されており，緩和型の空腸アニサキス症と診断した．このような病変から大量出血をきたした例は文献上類を見ないので報告した．なお，症例の抗アニサキス抗体価は高値を示した．

Key words: intestinal anisakiasis, gastrointestinal hemorrhage

緒　言

アニサキス症は，1964年に浅見ら[1]により第1例が報告された寄生虫疾患であり，海産物を生食することにより感染する．その多くは腹痛を主たる症状とし，他の急性腹症との鑑別を要する．われわれは，大量消化管出血で発症し，緊急手術により救命しえた空腸アニサキス症の1例を経験した．アニサキス症としては，きわめてまれな病像と考えられたので，若干の文献的考察を加えて報告する．

症　例

症例：37歳，男性．

主訴：下血，全身倦怠感．

既往歴：肝炎，家族歴：特記すべきことなし．

現病歴：昭和62年12月2日頃より上腹部鈍痛あり．12月7日より黒色便の排泄があった．昭和62年12月12日勤務中に眩暈があり，転倒し，救急車で当院を受診した．

現症：意識は清明であった．体格中等度，顔面蒼白，貧血様．腹痛はなく，腹部触診，直腸診では異常所見を認めなかった．上部消化管内視鏡検査では，十二指腸下行部までには出血の所見を認めなかったが，終了後，大量下血をきたし，ショック状態におちいった．緊急入院とし，急速輸液，カテコーラミン等の使用にて血圧をコントロールしえたが，下血は続き，血色素5.6g/dlと著明な貧血を認めたため，緊急手術を前提として，出血部位の検索のために血管造影を施行した．

腹部血管造影所見：上腸間膜動脈造影の動脈相では，空腸動脈第1枝，およびその分枝の広狭不整を認めた（**Fig. 1**）．静脈相では，hypervascularityを認めた．以上より，空腸起始部に出血源があるものと思われたが，質的診断には至らなかった（**Fig. 2**）．

手術所見：トライツ靱帯より70cm肛側の空腸から直腸に至るまでの全腸管に血液が貯留しているのが透見された．血液の貯留が始まる部位の周辺に出血源があるものと考え，検索すると，トライツ靱帯から約20cm肛側の空腸に小腫瘤を触知したので，これを含めて空腸部分切除術を施行した（**Fig. 3**）．腸管の拡張，浮腫はあきらかではなかった．

切除標本所見：腫瘤は直径1.5cmの隆起性病変で，

Fig. 1 The arterial phase of the superior mesenteric arteriography reveals irregular contour of the arterial wall along the first jejunal branch.

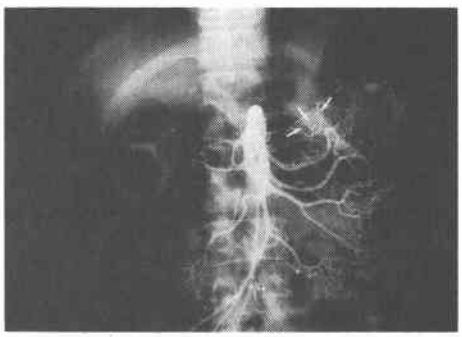

＜1990年5月9日受理＞別刷請求先：小寺　泰弘
〒485　小牧市常普請1―20　小牧市民病院外科

Fig. 2 The venous phase of the superior mesenteric angiography. The tumor stain is shown by the arrows.

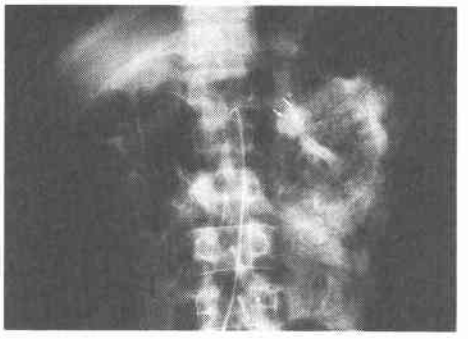

Fig. 3 A subtle protrusion in the jejunum barely seen through the hyperemic serosa as shown by the white arrows was the sole finding after careful observation. With no further lesions found, this was considered to be the bleeding point.

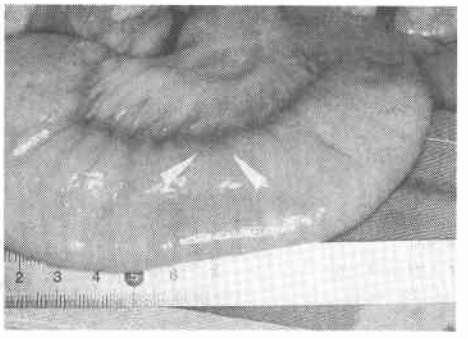

Fig. 4 A lesion of 1.5cm diameter resembled the submucosal tumor, well encapsulated by the intestinal mucosa.

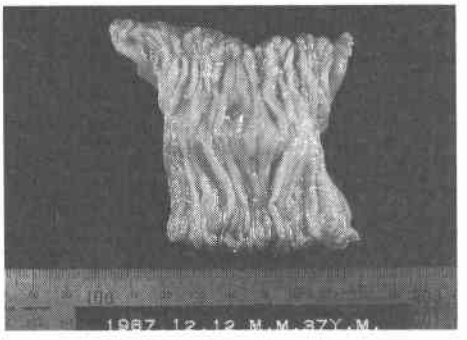

中心部の潰瘍を除けば健常な粘膜におおわれ，粘膜下腫瘍を思わせた(**Fig. 4**)．固定標本の割合では，粘膜

Fig. 5 Cross sectional view of the lesion reveals an abscess within the area of extensive fibrosis found mainly in the submucosal layer.



Fig. 6 Histological section revealed remnants of an anisakine larva in the submucosal layer, as shown by the arrows (H-E stain, ×100).

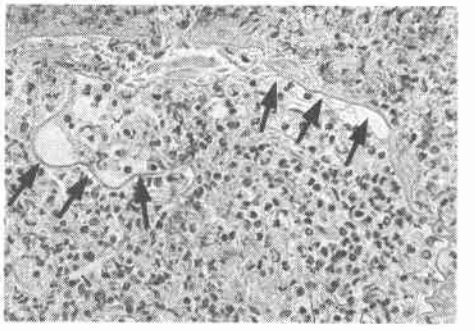

Fig. 7 The eosinophilic infiltration surrounds the remnants of the larva, constituting a submucosal parasitic granuloma (H-E stain, ×40).

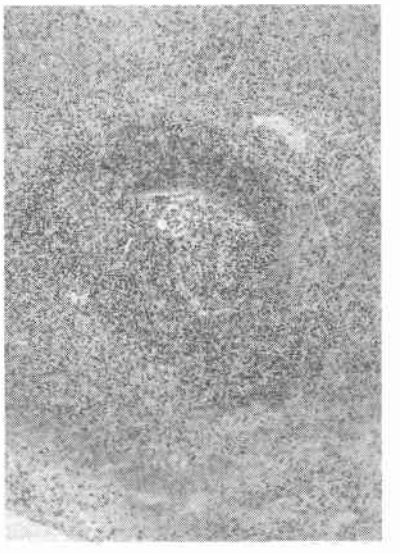

下層を中心とし，一部固有筋層に達する著明な線維化を認め，この中に膿瘍が存在した（**Fig. 5**）.

病理組織学的所見：粘膜下層にアニサキス虫体が崩壊した結果遺残した角皮の一部と思われる異物を認め，この周囲に好酸球が浸潤して膿瘍を形成し，さらにこれを肉芽組織が包囲していた(**Fig. 6, 7**). 発症より3週間後の，症例の抗アニキサス抗体価はELISAで1,007と異常に高く，アニキサスにより感作された状態であり，病理組織学的所見とあわせて，アニサキス虫体による好酸球性肉芽腫と診断した．なお，術後経過はきわめて順調であった．

考　察

アニキサス症は，本邦では1964年に浅見ら[1]により第1例が報告されて以来急速に研究が進み，報告例も増加している寄生虫疾患である．ヘテロケイルス科，アニサキス亜科に属するアニサキスの第III期幼虫がその中間宿種である海産魚類とともに摂取されることによってひき起こされるが，その病態は多様である．アニサキス症は，臨床的に緩和型と劇症型に分類され[2]，それぞれは発生機序，病理組織学的所見，臨床症状において趣を異にしている．緩和型は，一般に初感染により起こる病型と考えられ，病理組織学的に膿瘍，肉芽の像を呈し[3]，臨床症状は穏やかである．劇症型は，病理組織学的には蜂窩織炎の像を呈し[3]，消化管壁の著しい浮腫を引き起こすため，臨床的には激烈な腹部症状をきたし，腸アニサキス症の場合はイレウス，虫垂炎などとの鑑別を要する．発生機序としては，幼虫刺入による機械的障害のみでは説明がつかないため，以前の感染により感作された個体が再感染をきたすことにより起きるアナフィラキシー型のアレルギー反応[4]，虫体から放出される好酸球遊走因子の関与[5]などが推測されている．病変部位としては，本邦では現在のところ，内視鏡により容易に診断しうる胃に圧倒的に多い[6]が，欧米では腸アニサキス症のほうが多いとする文献もある[7]．近年，各種画像診断法の進歩に加え，免疫学的な診断方法が研究されてきており[8][9]，腸アニサキス症の報告例も増加するものと思われる．本症例では，腹部所見に乏しかったことと，膿瘍，肉芽の形成を主体とする病理学的所見より，緩和型であったものと思われるが，この様な病変が大量下血の原因となった症例は文献上類を見ない．

一方，下血をきたす小腸疾患は，炎症性疾患，新生物，血管病変，全身疾患など多岐にわたっている[10]．しかし，これらは多くの場合，内視鏡，直腸診などで上部消化管や大腸の病変が否定された上で検索の対象となるものと思われれ．小腸疾患にともなう出血性病変の検索の際有用な診断方法としては，血管造影[11]，テクニシウムを用いたシンチグラフィー[12]などがあげられるが，診断はしばしば困難であり，出血の部位診断がつかないまま緊急手術に踏み切らざるをえない場合も多い．その場合は術中所見が決め手となるが，術中内視鏡，分節鉗子法などの方法に加え，通常の視診，触診がきわめて重要である．腸内容の血液の逆流上限は，出血点から30cm以内にあるとされ[13]，漿膜面より透見される腸内の血液の貯留状況が出血源を推定する重要な目安となる．本症例では，腸内の血液の貯留状況，術前の上部消化管内視鏡により，出血部位の存在しうる範囲を絞り，ここを詳細に観察することにより，病変を発見しえた．

稿を終えるにあたり，本症例の病理学的所見について御指導賜りました，金沢大学寄生虫学教室吉村裕之教授，赤尾信明先生に深謝いたします．本論文の要旨は第34回日本消化器外科学会総会において発表した．

文　献

1) 浅見敬三，今野　宏，綿貫　勤ほか：アニサキス？の感染による肉芽腫症例．寄生虫誌　13：325—326，1964
2) 鈴木俊夫，白木　公，関野　敏ほか：アニサキス症の免疫学的診断法に関する研究3—精製抗原を用いての皮内反応．寄生虫誌　19：1—9，1970
3) 小島国次，小柳武久，白木　公：アニサキス症(消化管の寄生虫膿瘍）の病理学的研究．日臨　24：2314—2323，1966
4) 山下純一，岡部正人，宇都宮高賢ほか：イレウス症状を呈した腸アニサキス症の1例．医療　37：815—818，1983
5) 岩崎一教，鳥巣要道：アニサキス症の免疫学的側面—好酸球性肉芽腫の成因に関する新しい考え型．最新医　37：1179—1185，1982
6) 石倉　肇，菊池由生子，石倉　浩：アニサキス幼虫による急性腸炎．胃と腸　18：393—397，1983
7) Van Thiel PH: The present state of anisakiasis and its causative worms. Trop Geogr Med 28：75—85，1976
8) 吉村裕之，近藤力王至，大西義博ほか：過去3年間の当教室のアニサキス症例の集計，特に臨床病理と免疫診断．日医新報　2837：29—32，1978
9) 石倉　肇：アニサキス幼虫・アニサキス症に関する最近の知見．日臨外医会誌　50：237—247，1989
10) 楠　正人，山村武平，荘司康嗣ほか：小腸出血性病変の治療方針．消外　11：1333—1338，1988
11) Nusbaum HR, Baum S: Radiographic demon-

stration of unknoun sites of gastrointestinal bleeding. Arch Intern Med 119 : 16—24, 1963
12) Alavi A, Dann RW, Baum S : Scintigraphic detection of acute gastrointestinal bleeding. Radiology 102 : 753—756, 1977
13) 竹本忠良：吐血・下血の臨床．中外医社，東京，1979，p126—135

A Case of Intestinal Anisakiasis with Massive Hemorrhage as the Earliest Clinical Manifestation

Yasuhiro Kodera, Hiroyuki Suenaga, Yuuichi Suzuki, Masatoak Megita, Kenichi Taniguchi, Hitoshi Inagaki, Hiroki Takeshita and Hiroshi Yogo
Department of Surgery, Komaki Municipal Hospital

A case of hitherto unreported intestinal anisakiasis with massive gastrointestinal hemorrhage as the chief complaint is reported. A 37-year-old male presented with melena as the chief complaint, and fell into a state of shock while endoscopy and other procedures failed to make a diagnosis. Abdominal angiography revealed an area of hypervascularity at the proximal end of the jejunum. An emergency operation was carried out and close inspection revealed a mass at the proximal end of the jejunum, which was thought to be the bleeding point and was duly resected. Histological section revealed a submucosal granuloma with remnants of the Anisakis larvae with eosinophilic infiltration in the central abscess, hence the above diagnosis. The high titer of anti-anisakis antibody supported the diagnosis.

Reprint requests: Yasuhiro Kodera Department of Surgery, Komaki Municipal Hospital
1-20 Jobushi, Komaki, 485 JAPAN