日消外会誌　23（9）：2308～2312，1990年

左側結腸の広範なvascular ectasiaの1例

帝京大学第1外科
三浦　誠司　　根本　明久　　青木　久恭　　里井　　豊
網野賢次郎　　武田　義次　　三重野寛治　　四方　淳一

症例は52歳，女性，暗赤色の下血を主訴として入院した．過去に2回，同様の下血の既往がある．大腸内視鏡検査で下行結腸の小びらんからの出血が直視下に観察され，S状結腸にも数個の憩室を認めたが出血はなかった．注腸では下行結腸に縦走瘢痕がみられた．生検結果はvascular leiomyomaであったため，下腸間膜動脈撮影と腹部CT検査を行ったが腫瘍や血管性病変は見いだされなかった．下血を繰り返していること，および生検で平滑筋腫瘍が疑われたことから，下行・S状結腸切除術を行った．切除標本の粘膜下には拡張しコイル様変形を示す血管が増生し，同時に粘膜下層の膠原線維の増生を伴っていた．これらの変化は標本の全長にわたって見られた．結腸のvascular ectasiaは通常は右側大腸の限局性病変であるが，多発例や左側大腸の例も報告されている．Baumらは本症を加齢による病変で虚血が関与しているとの説をたてており，本邦でも本症の増加が考えられる．

Key words： arteriovenous malformation, colon

はじめに

消化管のvascular ectasiaは右側結腸に多く見られる限局性の血管性病変で，下部消化管出血の原因として近年注目を集めるようになった[1)2)]．われわれは出血を内視鏡直視下に確認できたが，術前血管撮影では病変を描出できず，切除標本の粘膜下層に広範囲にわたる虚血性変化を伴っていた，左側結腸の広範なvascular ectasiaを経験したので，若干の文献的考察を加えて報告する．

症　例

症例：52歳，女性．

主訴：下血．

家族歴：特記すべきことなし．

既往歴：高血圧・心疾患・糖尿病・膠原病など特記すべきものはない．

現病歴：昭和60年12月，腹痛を伴う暗赤色の下血があり近医を受診，内服のみで軽快した．翌61年2月，下血し総合病院に入院，胃透視検査・胃内視鏡検査・注腸造影を行ったが出血源は不明であった．いずれの場合にも輸血は行われていない．昭和63年12月8日，腹痛・下血のため当科を受診した．直腸鏡検査で多量の鮮血と凝血をみとめ，即日入院となった．

＜1990年5月9日受理＞別刷請求先：三浦　誠司
〒173　板橋区加賀2―11―1　帝京大学医学部第1外科

入院時現症：身長145cm，体重52kgと小柄ではあるが栄養良好．血圧90/40mmHg，脈拍72/分，整．心雑音なし．眼球結膜に黄疸はない．腹部には膨満はなく，腫瘤を触れず，圧痛その他腹膜刺激症状を認めなかった．肝・脾を触知せず，金属音や血管雑音は聴取されなかった．

入院時検査所見：赤血球390万/mm³，ヘモグロビン値10.1g/dlの他，異常値はなかった．胸部X線検査，腹部単純X線検査にも異常を認めなかった．

入院後経過：入院後第1病日に大腸ファイバースコープ検査を施行（**Fig. 1**）．暗赤色の血液が多量に貯留していた．X線透視で腸骨稜の約10cm頭側にあたる下行結腸中部に，縦に数cm離れて3個のびらんがあり，同部は軽度に浮腫性に隆起していた．周囲粘膜に凹凸・びらんはなく，腸管狭窄もなかった．びらんから静脈性と思われる出血が続いていた．脾弯曲部より口側には全く血液は認められず，20cm以上肛門側のS状結腸には数個の憩室がみられたが同部からの出血はなかった．

生検結果は，fibro-, leiomyofibersが増殖していて核の柵状配列も散見されたことから平滑筋腫，しかも小血管由来のvascular leiomyomaとの返事であった．

第4病日に行った注腸透視検査では縦走傾向のある小隆起を認めた．

腹部computed tomography（CT）検査を行ったが

Fig. 1 Colonoscopy shows bleeding small erosive lesions of the descending colon.

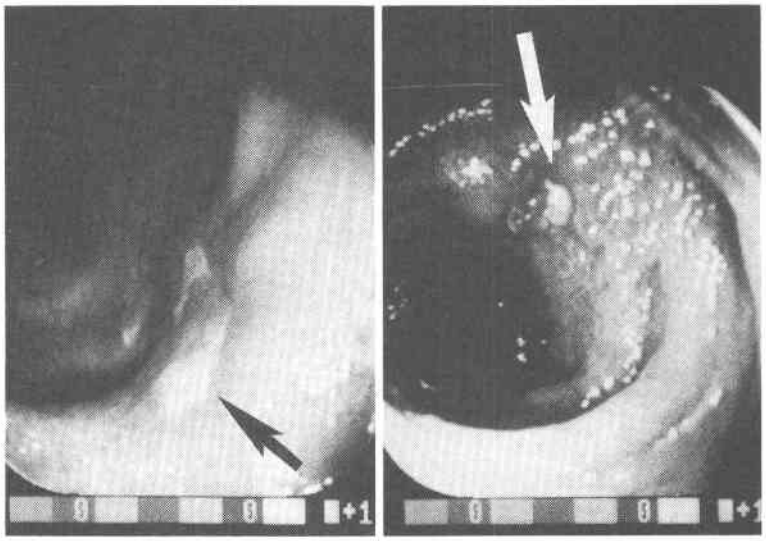

Fig. 2 Gross specimen is opened to show a longitudinal ulcer scar. Identifying ties are attached at the proximal and distal ends of the lesion.

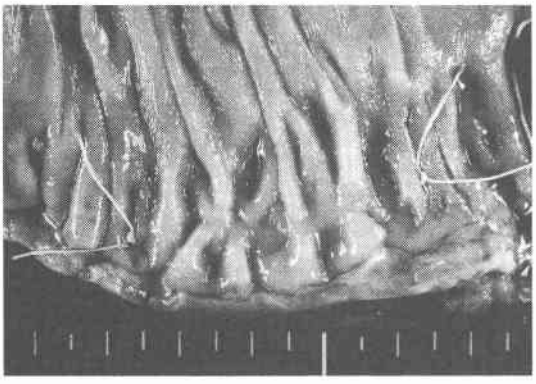

Fig. 3 Tortuous submucosal blood vessels are proliferated with the increase in collagenous fibers (Masson ×40).

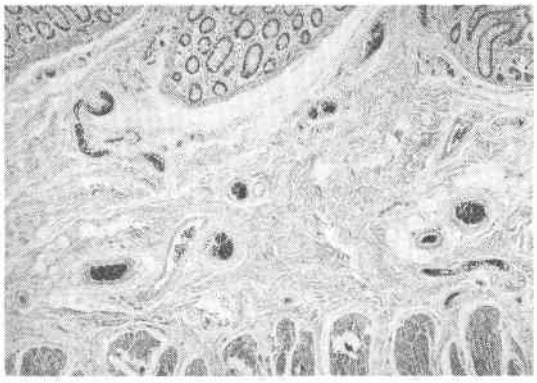

腫瘤は見いだされず，下腸間膜動脈撮影においても造影剤の溜りや早期静脈還流は見られず，血栓もなかった．しかし生検結果，および同様の下血の既往があることから手術の方針とした．

手術所見：下行結腸の病変とS状結腸憩室を含めた下行・S状結腸切除術を施行した．切除標本の肉眼所見では，下行結腸の腸間膜側と対側との中間の粘膜に約5cm長の縦走瘢痕があり，ビランは治癒していた．病変部の前後を縫合糸でマークした(**Fig. 2**)．術後経過は良好で，術後18日目に退院した．

切除標本病理組織所見：切除範囲の下行・S状結腸の全域にわたって粘膜下層を中心に，拡張・蛇行した小血管の増生・コイル状変形，および粘膜下層に膠原線維の増生がみられた(**Fig. 3**)．このほか一部に粘膜下小静脈の血栓・粘膜の再生像・粘膜筋板の断裂はあったが，粘膜はおおむね正常に保たれていた．動静脈の直接の交通や，粘膜内の拡張血管は確定できなかった．小血管および膠原線維の増生は，憩室の存在とは無関係に，35cmにわたる切除腸管の口側断端・肛門側断端に及んでいた(**Fig. 4**)．以上より大腸の広範な vascu-

Fig. 4 Irregularly dilated, distorted submucosal vessels near the oral (a) and anal (b) margins of the resected specimen (H.E. ×200).

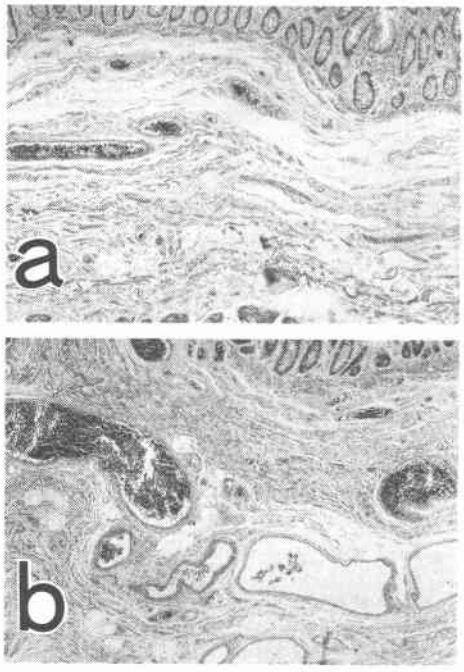

lar ectasia と診断された.

考　察

消化管の arteriovenous malformation(以下, AVM と略す)は1949年 Gentry ら[3]の消化管血管性病変の記載に始まり, 1960年 Margulis ら[4]が術中血管撮影で診断してから下部消化管出血の原因として広く知られるようになり, 下部消化管出血の約20%を占めた[1], あるいは出血源として憩室炎の2倍の頻度であった[5], などの報告がみられる.

Boley ら[6]が用いた"vascular ectasia"の語と Galdabini[7]の"angiodysplasia"とはほぼ同義に用いられており, AVM のうち Moore ら[8]の分類でいうI型, すなわち主として55歳以上の右側結腸に見られ, 限局性・孤立性で小さく, 手術時に肉眼的には認めにくい後天性・退行性の病変, に相当すると考えられている[9]. 大見らによれば消化管 AVM の報告例のうち vascular ectasia と考えられるものは欧米では400例中130例, 国内では26例中10例であったという[10].

本例は Moore の病型分類ではI型に最も近いと思われるが, 好発部位と病変の拡がりが異なる.

好発部位については右側大腸が100%とする報告が多いが半数近くが左側にあったとしたものもある(**Table 1**). また病変のひろがりについては多発性の頻度は9～77%と報告されている[1)11)12)]. 本邦例については松田ら[12]の集計でみると右側大腸24例, 左側大腸4例, 両側大腸に見られたもの1例となっている. このように多発例はあっても本例のように広範に分布していた例の記載は見られず, 小児でびまん性に見られたとする報告[13]は大きい病変で Moore のII型に含め

Table 1 Location of colonic AVMs

		No. Patients	Site of AVMs		Diagnostic tool
			Right colon	Left colon	
Baum S	(1977)	34	100	0	Angiography
Rogers BHG	(1980)*	24	100	0	Endoscopy
Hemingway AP	(1982)	5	100	0	Angiography
Howard OM	(1982)	26	100	0	Endoscopy
Meyer CT	(1981)	22	100	0	Angiography
Richter JM	(1984)**	80	89	11	Endoscopy
Trudel JL	(1987)	77	79	21	Endoscopy
Miller KD	(1979)	34	74	26	Angiography
Höchter W	(1985)***	59	61	39	Endoscopy
Smith GF	(1984)	17	50	50	Angiography
Gostout CJ	(1988)	7	42	58	Angiography
Meyer CT	(1981)	171	99	1	(Literature Review)
Matsuda M	(1988)	28	85	15	(Literature Review)

Colonic AVMs are sorted out. "Right colon" includes transverse colon.
*Sites of main AVMs among multiple lesions. **Transverse colon lesions are included in the left colon. ***Prospective study.

られていた.

本例は出血点は下行結腸にあったが粘膜下層の変化は横行・S状結腸の両切除断端に及んでおり，小さいが広範な病変であった.

大腸AVMの発生機序についてBoleyら[6]は，腸管筋層の収縮により，静脈が固有筋層を貫通する部位で間欠的に閉塞され，細静脈が拡張しprecapillary sphincterの機能が失われて，ついには動静脈の交通が見られるようになると説明し，本症を加齢による退行性病変ととらえている．Baumら[2]は，心血管病変による心拍出量低下が腸管虚血をひきおこし，粘膜下で動静脈の交通を増大させ，2次的に血管拡張をきたすとしている．なおPrice[14]は剖検例について検討し，加齢による粘膜下血管の蛇行・拡張には個体差があって，どこまでをdysplasiaとするかの判定はむずかしいとしている．また右側結腸に多い理由は，この部は内径が大きく内圧が高いためとされている[15]．別の立場から先天性の因子の関与を強調したものもある[12][13].

病理組織所見は粘膜下層を中心に，時には粘膜内にも，不整に拡張した壁の薄い血管が増生し，さらに内膜の線維性肥厚や動静脈の直接の交通が見られることもあるとされている[14].

本例では粘膜内の拡張血管を証明することはできなかったが，粘膜下層を中心に細小動脈の拡張・増生・コイル状変化が見られた．本例ではこの他に粘膜下層の広範囲に膠原線維の増加が見られた．これはBaumら[2]が心拍出量低下による組織の虚血をAVMの成因としてあげているように，虚血性変化が存在してこれに対する修復像であると考えられた．なお平滑筋腫瘍を思わせた生検組織像は増生した膠原線維であり，特殊染色を行っていれば術前に鑑別しえたと思われる.

AVMの診断は主として血管撮影と内視鏡検査とによってなされる．本症のように出血を内視鏡下に直視しえたのは，水間ら[16]によれば本邦報告41例中4例という.

検索方法や検索対象の違いによってAVMの発見頻度は異なり，問題点も指摘されてきた．内視鏡検査で診断した症例のうち83%は血管撮影で造影されなかったとの報告[17]，および切除標本の血管撮影で診断された病変が術前の血管撮影ではわからなかったとの報告[1]があり，いずれも血管撮影では大きい病変しか描出できないためと説明されている.

Meyerら[18]は右側大腸のAVMを術後平均3か月間経過観察し，16例中6例（37%）に再出血をみている．他の報告でも手術後の再出血は0～24%[2][5][11]あり，再出血の原因として病変の切除が不十分，出血源が別にある，病変が新たに形成される，などが推測されている[14].

本例では下行・S状結腸切除術を行っているが，両側断端に病変が及んでいたため，再出血の可能性も考えられ，経過を観察している．水間らが予想しているように退行性病変としてのangiodysplasiaが，欧米[14]と同様日本人の大腸でも増えつつあることが考えられる[16]が，この点に関する研究は見られない．今後，大腸他疾患で切除された材料を用いて健常大腸壁部分を観察するなどの研究が必要と思われる.

本論文の要旨は第44回日本大腸肛門病学会総会（1989年，東京）で発表した.

稿を終えるにあたり多大なご指導をいただきました第1病理学教室，瀬戸輝一教授に深謝いたします.

文　献

1) Boley SJ, DiBiase A, Brandt LJ et al: Lower intestinal bleeding in the elderly. Am J Surg 137: 57—63, 1979
2) Baum S, Athanasoulis CA, Waltman AC et al: Angiodysplasia of the right colon: A cause of gastrointestinal bleeding. AJR 129: 789—794, 1977
3) Gentry RW, Dockerty MB, Clagett OT: Collective review—Vascular malformations and vascular tumors of the gastrointestinal tract. Int Abstr Surg 88: 281—323, 1949
4) Margulis AR, Heinbecker P, Bernard HR et al: Operative mesenteric arteriography in the search for the site of bleeding in unexplained gastrointestinal hemorrhage. Surgery 48: 534—539, 1960
5) Welch CE, Athanasoulis CA, Galdabini JJ: Hemorrhage from the large bowel with special reference to angiodysplasia and diverticular disease. World J Surg 2: 73—83, 1978
6) Boley SJ, Sammartano R, Adams A et al: On the nature and etiology of vascular ectasias of the colon. Degenerative lesions of aging. Gastroenterology 72: 650—660, 1977
7) Galdabini J: Case records of the Massachusetts General Hospital: Case 36-1974. N Engl J Med 129: 569—575, 1974
8) Moore JD, Thompson NW, Appleman HD et al: Arteriovenous malformations of the gastrointestinal tract. Arch Surg 111: 381—389, 1976
9) 固武健二郎，小山靖夫，関口忠司ほか：直腸An-

giodysplasia の1例．日本大腸肛門病会誌　40：297—302，1987
10）大見良裕，大木繁男，城戸泰洋ほか：縦走潰瘍を伴った結腸 vascular ectasia の1例．日臨外医会誌　48：543—550，1987
11）Smith GF, Ellyson JH, Parks SN et al: Angiodysplasia of the colon. A review of 17 cases. Arch Surg 119：532—536，1984
12）松田真佐男，伊藤正光，石榑秀勝ほか：腸管動静脈奇形の3例と本邦報告58例の検討．日臨外医会誌 49：2363—2370，1988
13）Velasquez G, D'Souza VJ, Glass TA et al: Diffuse intestinal arteriovenous malformation. AJR 143：1339—1340，1984
14）Price AB: Angiodysplasia of the colon. Int J Color Dis 1：121—128，1986
15）Johnson RE, Vellozzi CJ: Colonic angiodysplasia and blood loss. Am Fam Physician 32：93—102，1985
16）水間美宏，水野成人，芦原　享ほか：内視鏡検査にて出血病巣を診断できた大腸動静脈奇形の1例．Gastroenterol Endosc 31：760—767，1989
17）Gostout CJ, Bowyer BA, Ahlquist DA et al: Mucosal vascular malformations of the gastrointestinal tract: Clinical observations and results of endoscopic neodymium: Yttrium-aluminum-garnet laser therapy. Mayo Clin Proc 63：993—1003，1988
18）Meyer CT, Troncale FJ, Galloway S et al: Arteriovenous malformations of the bowel: An analysis of 22 cases and a review of the literature. Medicine 60：36—48，1981

A Case of Diffuse Vascular Ectasia of the Left Colon

Seiji Miura, Akihisa Nemoto, Hisayasu Aoki, Yutaka Satoi, Kenjiro Amino,
Yoshitsugu Takeda, Kanji Mieno and Jun-ichi Shikata
First Department of Surgery, Teikyo University School of Medicine

A case of diffuse vascular ectasia of the left colon is reported. A 52-year-old woman was admitted to our hospital because of passing dark red blood by rectum. She had had two other episodes of gross rectal bleeding. Colonoscopic examination clearly showed bleeding, small erosions in the descending colon and non-bleeding diverticula in the sigmoid colon. A barium enema examination was performed three days later and showed longitudinal ulcer scars in the descending colon. Microscopically the biopsied specimen suggested vascular leiomyoma, but inferior mesenteric arteriography and abdominal computed tomography did not reveal tumors or vascular lesions. In view of the long history and histological findings it was decided to resect the descending and signoid colon. Histological examination of the resected specimen showed proliferation of the dilated, tortuous vessels associated with increased collagenous fibers in the submucosal layers. The anomaly expanded the submucosa involving almost the entire length of the resected colon. Vascular ectasia of the colon is usually a localized lesion ocurring mainly in the right colon, but multiple lesions and lesions of the left colon have been reported. Baum et al. postulated that vascular ectasia is an acquired and age-related change in the colonic vasculature caused by ischemia. The present case might imply an increase in the incidence of colonic vascular ectasias among Japanese people.

Reprint requests: Seiji Miura　First Department of Surgery, Teikyo University School of Medicine
2-11-1 Kaga, Itabashi-ku, Tokyo, 173 JAPAN