日消外会誌　23（9）：2313，1990年

研究速報

生理的食塩水注入による術前腹腔内細胞診

加藤　真史　　木下　一夫　　沢　　敏治
吉光　外宏　　松井　　裕

われわれは触指診，画像診断では診断できない腹膜播種の術前診断の向上を目的に生理的食塩水注入による術前腹腔内細胞診を考案し，良好な成績を得たので報告する．

対象と方法：1989年10月より1990年5月までに当院において手術を施行した腹部悪性腫瘍症例のうち，広範な腸管癒着が疑われる既往がなくしかも触指診および画像診断で腹膜腫瘤，腹水を認めなかった36例を対象とした．内訳は胃癌23例，大腸癌6例，胆嚢癌2例，胆管癌2例，膵癌1例，肝癌1例，腎癌1例であった．手術の約1週間前にArgyle社製トロッカーアスピレーションキットを用いてMonro-Richter線上外1/3の部位で腹腔を穿刺，微温生理的食塩水1,000mlを注入し，圧迫による腹部マッサージと左右の体位変換を5分間行った後，できるだけ回収しPapanicolaou染色による細胞診（以下術前細胞診）を施行した．また，開腹時には生理的食塩水200mlによる腹腔内洗滌細胞診（以下術中細胞診）も行った．Classl, IIを陰性，Class IV，Vを陽性と判定した．

結果：術前細胞診の結果は陽性6例（胃癌5例，膵癌1例），陰性30例であった．術中の肉眼的腹膜播種（P）を6例に認めたが，Pの程度と術前細胞診陽性率の関係を検討するとP_0 3.3%（1/30），P_1 100%（1/1），P_2 67%（2/3），P_3 100%（2/2）でP（＋）では83%（5/6）が陽性であった（**Fig. 1**）．P_0で陽性となった1例は膵癌で，術後4か月で癌性腹膜炎のため死亡した．P（－）では96.7%（29/30）が陰性であった．術前細胞診と術中細胞診のClass一致率は89%（32/36）であった．また，腹腔穿刺による合併症は全く認めず，穿刺から回収まで約30分間で終了するため患者への負担も軽微であった．

考察：腹膜播種の有無を診断することは，手術適応を含めた治療方針を決定する上で極めて重要である．しかし，現在のところ腹膜播種とくに腹水のない症例の術前診断は困難であり，computed tomography（CT），血管造影，腫瘍マーカーcancer antigen（CA）125[1]などによる診断が有用であるという報告もみられるがいずれも確診は得られない．一方，従来より行われている術中細胞診[2]は腹膜播種例では高い陽性率を示すことが知られている．そこで，われわれは本法を考案・試行した．注入する生理的食塩水の量は，注入直後のCTから検討した結果，腹腔内にくまなくゆきわたる1,000mlが適量であると判断した．

本法による術前細胞診は高い正診率が得られ，術中細胞診の結果とよく一致した．しかも簡便で合併症も認めなかったことから，触指診や画像診断でとらえられない腹膜播種の術前診断に極めて有用であると考えられた．

Fig. 1 Preoperative peritoneal cytology reveals classV（adenocarcinoma）. This case was diagnosed advanced gastric cancer with peritoneal dissemination.
（Papanicolaou's stain, ×400）

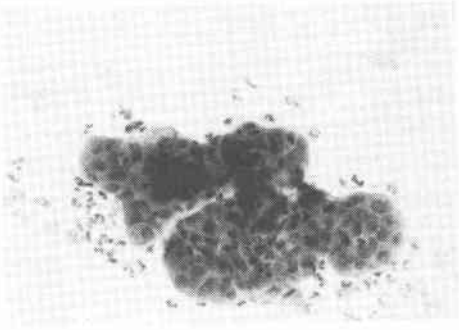

Key word：preoperative cytology of peritoneal cavity

文献：1）上野雅資，高橋　豊，麿伊正義：胃癌の腹膜播種性転移におけるCA125の検討．日外会誌　88：1514，1988　2）三輪晃一，山岸　満，北村秀夫ほか：胃癌手術における腹腔内遊離癌細胞の意義．日癌治療会誌　15: 1131—1136，1980

Preoperative Cytology Using Saline Injection into Peritoneal Cavity

Masashi Kato, Kazuo Kinoshita, Toshiharu Sawa, Sotohiro Yoshimitsu and Yutaka Matsui*
Department of Surgery, National Sanatorium Tsuruga Hospital, * Department of Pathology I, School of Medicine, Kanazawa University

＜1990年7月10日受理＞別刷請求先：加藤　真史　　〒920-02　石川県河北郡内灘町　金沢医科大学一般消化器外科