日消外会誌　23（11）：2614～2618，1990年

特異な経過を示した胃悪性リンパ腫の2例

島根医科大学第1外科
山本　剛史　　中川　正久　　山本　剛史
田村　勝洋　　中瀬　　明
都志見病院外科
藤井　一洋　　花宮　秀明　　丸橋　和弘　　都志見久令男

今回われわれは臨床的に特異な経過を示した2例の多発性胃悪性リンパ腫を経験したので報告した．症例1は多発性の胃潰瘍，Reactive lymphoreticular hyperplasia（RLH）の診断で2年9か月にわたって追跡し切除した多発性表層拡大型悪性リンパ腫で，生検においても胃RLHとの鑑別が困難であったことより，臨床的に悪性リンパ腫が疑われる場合は積極的に切除すべきものと思われた．症例2は胃前庭部悪性リンパ腫で胃亜全摘後，4年を経過して残胃に再発した腫瘤形成型悪性リンパ腫で，胃悪性リンパ腫術後の残胃再発例としては本邦5例めの報告例である．再発形式に関して本例のごとく異時性多発性に発生する場合もあり，長期の経過観察が必要であると思われた．

Key words: malignant lymphoma of the stomach, reactive lymphoreticular hyperplasia, malignant lymphoma of the remnant stomach

I. はじめに

胃悪性腫瘍のうち，原発性胃悪性リンパ腫の発生頻度は本邦において約1～2％[1)2)]とされており，比較的まれな疾患と考えられている．

最近われわれは，胃体部から胃角部にかけての多発性胃潰瘍とreactive lymphoreticular hyperplasia（以下RLHと略す）の診断で2年9か月にわたって追跡し，切除しえた多発性表層拡大型胃悪性リンパ腫の1例と，胃前庭部腫瘤形成型悪性リンパ腫にて胃亜全摘後4年経過し残胃に再発した1例を経験したので，若干の文献的考察を加えて報告する．

II. 症　例

症例1：68歳，女性．

主訴：心窩部不快感．

家族歴：特記すべきことなし．

既往歴：高血圧，糖尿病（治癒）．

現病歴：1985年3月ごろより心窩部不快感あり，同年5月上部消化管内視鏡検査にて胃体部から胃角部にかけての多発潰瘍の診断をうけ通院治療していた．1987年2月には肉眼的にIIc型早期胃癌あるいはRLHが疑われたが，生検ではgroup 1であった．1988年1月には組織診断でRLHと判明し，その後2回の生検でもRLHの診断であったが，臨床経過，内視鏡的肉眼所見より胃悪性リンパ腫が疑われ，同年3月10日手術目的にて入院となった．

入院時現症：体格中等度，栄養状態良好で理学的所見に異常なく，全身表在性リンパ節腫大認めず．

臨床検査所見：異常認めず．

上部消化管造影X線検査：立位充盈像では大小弯ともに壁の進展性は保たれていた．半立位腹臥位二重造影法では胃体上部より胃角部にかけて大弯側中心に多発性に粘膜の不整とヒダの集中像がみられ，多発性IIc型早期胃癌をおもわせる（**Fig. 1**）．

上部消化管内視鏡検査：胃角上部後壁病変部の経時的変化を示す．1986年11月においては，IIc早期胃癌を思わせる浅い潰瘍とその周囲粘膜に不整なびらんおよび一部白苔がみられるが，生検ではgroup 1であった（**Fig. 2a**）．

1年2か月後の像では，広く浅い不整形の陥凹性病変と，その一部に白苔と発赤びらんがみられ，一見して悪性を思わせた（**Fig. 2b**）．生検所見では，潰瘍底組織に小型リンパ球主体の集簇がみられたが，細胞異型も乏しいことから，悪性リンパ腫と断定しえず，RLHの診断となった（**Fig. 3**）．1988年2月の最終的な内視鏡的組織診断もRLHであったが，われわれは

＜1990年7月10日受理＞別刷請求先：山本　剛史
〒693　島根県出雲市塩冶町89－1　島根医科大学第1外科

Fig. 1 The double contrast picture in the semi upright, prone position shows multiple shallow depressed lesions with conversing folds like IIc type early carcinoma on the corpus.

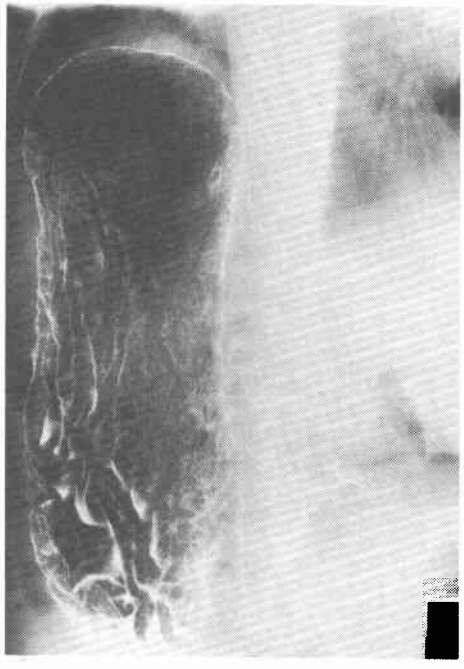

Fig. 2 (a) Endoscopic picture in Nov. 1986. The wide shallow ulcerous lesion is seen on the supra-anglar portion. The surrounding mucosa is granular or nodular. (b) Endoscopic picture in Jan. 1988. A depressed lesion with white-coated areas and erosions is seen. The granular lesions are remarkable.

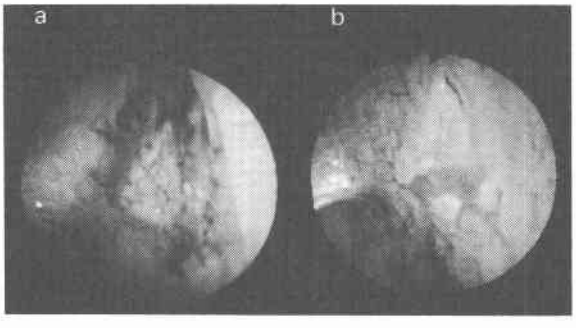

臨床経過，内視鏡的肉眼所見より多発性表層拡大型胃悪性リンパ腫を疑い，同年3月17日手術を施行した．

手術所見：上腹部正中切開にて開腹した．腹水はなく，肝，脾，腹部リンパ節，そのほかにも特に異常を

Fig. 3 A biopsy material taken from the ulcerous lesion shows reactive lymphoreticular hyperplasia. H.E. stain, ×40.

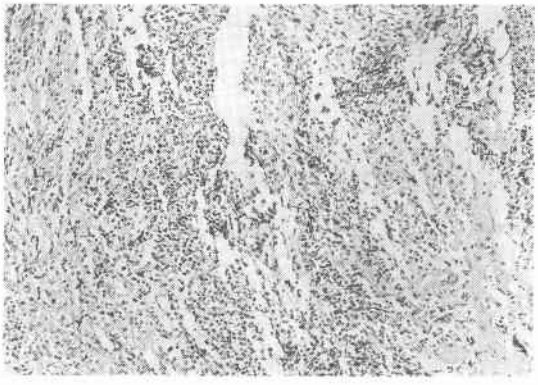

認めず，胃は触診上明らかな腫瘤を触れなかった．胃全摘術，リンパ節郭清施行，Roux-Y で再建した．胃癌取扱い規約[3]に従うと，S_0，P_0，H_0，N_0，stage I，R_2，絶対的治癒切除であった．

切除標本所見：胃体上部より胃角部にかけて多発性に浅い陥凹性病変が存在し，その中に大小不同の顆粒状隆起と不規則な潰瘍を認めた．いずれの切片からも悪性リンパ腫が出現し，その大部分は m, sm までにとどまっていたが，一部が pm へ浸潤していた．組織学的診断は LSG 分類によると diffuse lymphoma, large cell type であった（**Fig. 4a, b**）．

術後化学療法は特に施行していないが，1年9か月経過した現在，再発傾向なく健在である．

症例2：71歳，女性．

主訴：心窩部痛，食欲不振．

家族歴：特記すべきことなし．

既往歴：胃悪性リンパ腫（1985 04，胃亜全摘術（R_2））．

現病歴：1988年12月ごろより食欲不振あったが放置，1989年3月には心窩部痛が出現してきた．同年4月当院外来受診，上部消化管内視鏡検査にて胃噴門部に Borrmann 2型の腫瘤を認めた．生検で悪性リンパ腫と判明，手術目的で入院となった．既往歴として1985年4月に胃前庭部の悪性リンパ腫の診断で胃亜全摘術施行，Billroth-I で再建，胃癌取扱い規約では，S_0，P_0，H_0，n_1（+），ow（−），aw（−），stage II で，R_2絶対的治癒切除であった．術後 Vincristine, Cyclophosphamide, Prednisolone による VEP 療法を2クール施行し，外来にて経過観察していたが，2年後の1987

Fig. 4 (a) Resected specimen. Multiple mucosal shallow depression like IIc type early carcinoma are obserbed (arrow). (b) High power view of malignant lymphoma (diffuse, large cell type). H. E. stain, ×200.

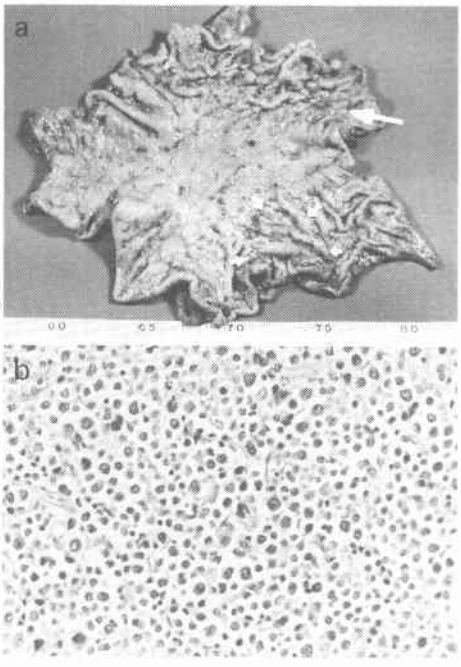

年4月の上部消化管内視鏡検査でも残胃に特に異常を認めなかった.

入院時現症：理学的所見異常なく，全身の表在性リンパ節腫大認めず.

臨床検査所見：異常なし.

Fig. 5 (a) The double contrast picture in the spine position shows a clearly outlined ulcerative tumor along the greater curvature of antrum (Apr. 1985). (b) The double contrast picture in the upright position shows a tumor with large irregular niche on the cardia portion (Mar. 1989).

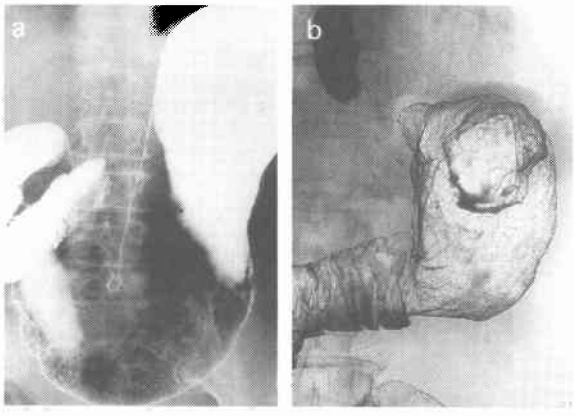

Fig. 6 (a) Resected specimen at first operation. Borrmann 2 type tumor (6.0×4.5cm in size) is seen on the anterior wall of the antrum (arrow). (b) Resected specimen at second operation shows Borrmann 2 type tumor (5.0×5.5cm in size) on the cardia portion (arrow). (c) High power view of malignant lymphoma (diffuse, mixed cell type). H.E. stain, ×200.

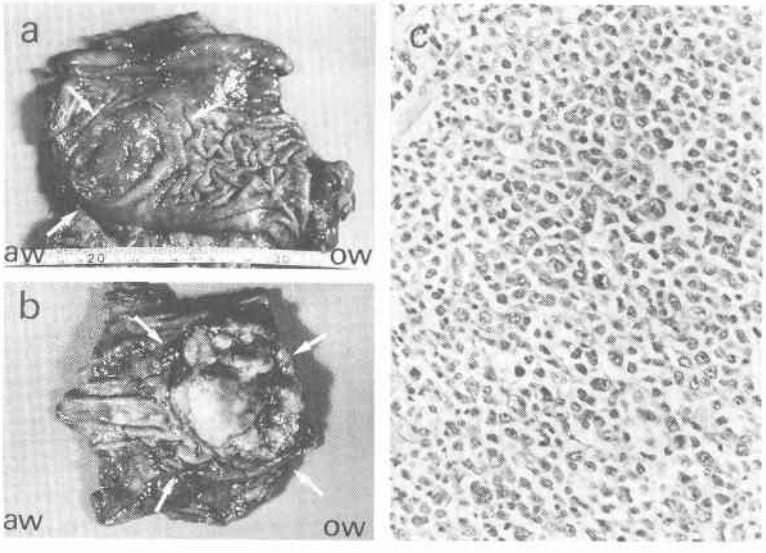

上部消化管造影X線検査：初回術前の同検査所見では胃前庭部大弯側にBorrmann 2型の柔らかい腫瘤を認める．胃壁の進展性は保たれており，ほかの写真でも噴門部には異常を認めなかった（**Fig. 5a**）．今回入院時の所見では，残胃噴門部大弯側後壁に同じくBorrmann 2型の柔らかい腫瘤が存在し，胃壁の変形は軽度で吻合部にも異常を認めない（**Fig. 5b**）．

上部消化管内視鏡検査：残胃噴門部大弯側後壁に肥厚した粗大な粘膜隆起の中に白苔を伴う深い潰瘍が存在し，生検診断は悪性リンパ腫であった．

手術所見：上腹部横切開にて開腹した．腹水は認めず，肝転移や腹膜播種も認めなかった．残胃の漿膜面に浸潤はなく，リンパ節腫大も認めなかった．残胃全摘，脾合併切除を施行し再建はRoux-Yとした．組織学進行度は，P_0，H_0，n(－)，s(－)，stage I[3]であった．

切除標本所見：初回切除胃の肉眼的所見は，前庭部前壁に6.0×5.5cmのBorrmann 2型病変を認めたが，今回の切除残胃においても噴門部に5.0×5.5cmの同型の腫瘤を認めた．いずれの標本も深達度はpmで，LSG分類による組織学的診断も同じくdiffuse lymphoma，mixed cell typeであった（**Fig. 6a**，**b**，**c**）．

術後経過は良好で，Vincristine, Cyclophsphamide, Prednisolone，AdriamycinによるVEPA療法施行し，外来通院治療中であるが，6か月経過した現在再発傾向は見られない．

考　察

胃悪性リンパ腫は，八尾ら[4]によると表層拡大型，腫瘤形成型，巨大皺壁型に分類されるが，症例1はこのうち表層拡大型に相当し，約20%にみられるものである．表層拡大型悪性リンパ腫はその約87%[5]が杉山[6]のいう早期悪性リンパ腫であり，早期診断と治療により予後良好であるが，慢性胃炎，胃潰瘍，IIc型早期胃癌，特にRLHとの鑑別が問題とされている．表層拡大型の特徴としては，X線診断学的には不整な顆粒像と小びらん像の集合よりなる特異な粘膜所見[7]が挙げられており，内視鏡的には溝状びらんに囲まれた粗大顆粒像"cobble stone appearance"所見と，表層性の非潰瘍所見である褐色粘膜所見（flossy sign）[5][8]が挙げられている．しかし，これらの特異的所見も胃RLHと胃悪性リンパ腫にかなり共通して観察され，決定的な診断とはならず，最終的には生検に頼らざるをえないが，生検による確信率も50～67%にすぎないとの報告[9][10]があるように，その正確な術前診断はかなり困難とも思われる．症例1では，X線所見および内視鏡所見ともに大小不同の粗大顆粒，不正形潰瘍，不規則びらんがみられたことより悪性リンパ腫が疑われたが，その後数回の生検結果でもRLHの診断であり，手術をためらわざるを得なかったことがpmまで進展せしめたものと思われた．従って，本例のように生検においてRLHの診断であった場合，その臨床的取扱いが問題となってくるが，生検にてRLHと診断され経過観察中に悪性リンパ腫と診断された症例[11]や，良悪性境界病変[12]，RLHの中に悪性リンパ腫が一部存在すると考えられた症例[13]もあることより，山口ら[14]のいうように生検でRLHの診断でも内視鏡像に特異所見を認め，臨床的に悪性リンパ腫が強く疑われる場合は，手術を考慮すべきと思われた．症例2は，前庭部胃悪性リンパ腫術後の残胃に4年後に再発したいわゆる残胃悪性リンパ腫の1例で，八尾の分類では腫瘤形成型に相当し，54%を占めるとされている[4]．残胃悪性リンパ腫はまれな疾患であり，本邦では1972年の山際の報告以後1988年までに22例の報告例があるにすぎない[15][16]．原疾患は胃潰瘍が11例（47.8%）と最も多く，これを含めた良性疾患は15例（65.2%）であり，悪性疾患は8例(34.8%)，このうち悪性リンパ腫は自験例を含めて5例（21.7%）しかなく，極めてまれな症例と思われる．また，原疾患手術より残胃悪性リンパ腫発生までの経過年数は，原疾患が胃悪性リンパ腫の場合平均5年7か月で，胃良性疾患の11年8か月に比べると明らかに早い発生を示し予後が悪いといえる．現在のところ，残胃悪性リンパ腫の定義には残胃癌の定義と同様に明確な基準はないが，残胃癌の定義として臨床的には藤田ら[17]の分類が実用的とされている．これに照らし合わせると，本例は初回手術が悪性リンパ腫であるが，術後の内視鏡による経過観察において異常が認められなかったこと，初回手術標本にてow（－）であり残胃標本でもaw（－）であったこと，組織型（LSG分類）も同型であること，また，術後4年を経過して再発したことより，取り残しによる断端部遺残発生，胃壁内転移，同時多発例の見落としによる残胃再発よりも小堀ら[18]のいう異時性発生の可能性が考えられた．また，このほかの発生要因についても残胃癌と同様に明らかではなく，胃腸吻合により胆汁酸等の逆流により物理的化学的刺激が加わったために生じた吻合部炎，断端炎も挙げられているが[19]，本例ではその傾向はみられなかった．したがって，胃悪性リン

パ腫においてはその異時性多発性について常に念頭におかなければならず，また術後長期にわたる経過観察が必要であると思われた．

文　献

1) 高木國夫，山本英昭，岸本秀雄ほか：胃悪性リンパ腫の手術治療と成績．胃と腸　16：494—501，1981
2) 高木敏之，小黒昌夫，馬場　尚ほか：胃原発性悪性リンパ腫．癌の臨　26：353—360，1980
3) 胃癌研究会編：胃癌取扱い規約．改訂第11版，東京，金原出版，1985
4) 八尾恒良，中沢三郎，中村恭一ほか：胃悪性リンパ腫の集計成績．胃と腸　15：906—908，1980
5) 小黒八七郎，山口　肇，廣田映五：胃悪性リンパ腫の肉眼形態と臨床診断，特に早期胃悪性リンパ腫について．臨成人　15：985—990，1985
6) 杉山憲義：胃悪性リンパ腫の肉眼所見とX線診断，とくに早期例について．日消病会誌　71：1118—1129，1974
7) 光島　徹，阿部壮一，森山紀文ほか：胃悪性リンパ腫の早期X線診断．日医放線会誌　39：1028，1979
8) 光島　徹，吉田茂昭，岡　裕爾ほか：胃悪性リンパ腫の早期診断指標．Prog Dig Endosc　16：97—101，1980
9) 飯田三雄，南部　匠，城戸英希ほか：胃原発性悪性リンパ腫とReactive lymphoreticular hyperplasiaの鑑別診断．胃と腸　16：389—405，1981
10) 檜山　護，福地創太郎，望月孝規：胃悪性リンパ腫の内視鏡と生検．胃と腸　8：165—176，1973
11) 大門秀光，宮川全孝，須古博信ほか：2年間経過観察した早期胃悪性リンパ腫の1例．胃と腸　15：1037—1042，1980
12) 勝又伴栄，高橋俊毅，比企能樹ほか：良・悪性境界領域病変と思われる胃リンパ腫の1例．胃と腸　16：173—176，1981
13) 勝又伴栄，林　正俊，西元寺克礼ほか：Reactive lymphoid hyperplasiaと併存した表層拡大型胃悪性リンパ腫の1例．胃と腸　16：459—463，1981
14) 山口　肇，吉田茂昭，新井　功ほか：胃RLHの内視鏡的特徴像とその臨床的取扱いについて．Prog Dig Endosc 17：106—110，1980
15) 石田亘宏，吉峰修時，富田　隆ほか：胃癌術後残胃に発生した悪性リンパ腫の1例．日消外会誌　20：804—807，1987
16) 渋谷　均，古屋隆司，西田陸夫ほか：残胃悪性リンパ腫の1例．日消外会誌　21：123—126，1988
17) 藤田吉四郎，伊藤一二，三輪　潔ほか：残胃の癌27例の外科的検討．外科　31：919—926，1969
18) 小堀鷗一朗，島津久明，保阪茂文ほか：悪性リンパ腫の異時性重複発生—胃とその他の部位における発生からの考察．医のあゆみ　8：441，1980
19) 山際祐史：残胃の悪性腫瘍の2剖検例．内科　29：352—356，1972

Two Cases of Malignant Lymphoma of the Stomach with an Interesting Clinical Course

Tsuyoshi Yamamoto, Masahisa Nakagawa, Tsuyoshi Yamamoto, Katsuhiro Tamura and Akira Nakase
The First Department of Surgery, Shimane Medical University
Kazuhiro Fujii, Hideaki Hanamiya, Kazuhiro Maruhashi and Kureo Tsushimi
Department of Surgery, Tsushimi Hospital

We report two cases of malignant lymphoma (ML) of the stomach which had an interesting clinical course. In case 1, the patient was a 68-year-old woman who had been followed for 2 years and 9 months under the diagnoses of multiple gastric ulcer and reactive lymphoreticular hyperplasia (RLH). Although the histological diagnosis by endoscopic biopsy was RLH, we clinically suspected ML, and she underwent total gastrectomy. This case shows the difficulty in making a differential diagnosis between ML and RLH even with biopsy examination and suggests the possibility of a change from RLH to ML. The patient in case 2 was a 71-year-old woman who had undergone subtotal gastorectomy 4 years earlier for ML of the stomach, which appeared to be Borrmann 2 type. As the present X-ray and endoscopic examination suggested recurrence of ML in the remnant stomach and this was confirmed by biopsy, total resection of the remnant stomach was carried out. This is the fifth case of the recurrent ML of the remnant stomach reported in Japan.

Reprint requests: Tsuyoshi Yamamoto　The First Department of Surgery, Shimane Medical University
89-1 Enya-cho, Izumo, 693 JAPAN