日消外会誌　23（12）：2735～2740，1990年

胃静脈瘤の局在と内視鏡的性状からみた治療法の選択とその成績に関する検討

富山医科薬科大学第2外科

鈴木修一郎　桐山　誠一　山田　明　島崎　邦彦
野村　直樹　山岸　文範　霜田　光義　白崎　功
櫛渕　統一　坂本　隆　山下　芳朗　唐木　芳昭
田沢　賢次　藤巻　雅夫

当科における胃静脈瘤65例を内視鏡的に3型（Lg-c：噴門部周囲静脈瘤．Lg-cf：噴門部周囲から窮隆部に及ぶ静脈瘤．Lg-f：窮隆部孤立性静脈瘤）に分類し，その局在，内視鏡的性状からみた治療法の選択および成績について検討した．（1）胃静脈瘤の内Lg-cは53例，Lg-cf 7例，Lg-f 5例であった．（2）Lg-cでは食道静脈瘤を全例に併存し，かつ連珠状の高度食道静脈瘤であった．Lg-cf，Lg-fになるほど併存食道静脈瘤の程度は軽度かつ低頻度であった．（3）胃腎短絡路は胃静脈瘤が高度になるほどその頻度は増え，Lg-fでは4例中4例に認めた．（4）Lg-cでは手術，硬化療法とも高率（85%以上）に治療効果を認めた．Lg-cfでは，食道，胃静脈瘤ともに効果のある治療法の選択が必要であり，併用療法（Hassab手術＋硬化療法）の3例ではいずれも胃静脈瘤の消失をみた．Lg-fは胃静脈瘤直接の治療が必要であり，その治療法は現状ではHassab手術が適当であるが，硬化療法は今後の課題である．

Key words: gastric varices, gastrorenal shunt, endoscopic sclerotherapy, Hassab's operation

I. はじめに

胃静脈瘤破裂は，比較的まれではあるが，その多くが食道静脈瘤を伴い，噴門部周囲にあることにより，その破裂に対しても食道静脈瘤に対する内視鏡的硬化療法による血栓形成の胃静脈瘤への波及効果により止血が可能である[1]．しかし，胃静脈瘤の中でも，噴門部より離れた孤立性の胃窮部静脈瘤の破裂は出血のコントロールが難しく，治療に難渋することが多い．したがって，胃静脈瘤の占拠部位，食道静脈瘤併存の有無などの種々の状況，病態により治療法の選択も異なってくるべきである．

今回われわれは，当科における胃静脈瘤について渡辺らの分類[2]，日野らの分類[3]を応用し，内視鏡的に3型に分類し，その局在と内視鏡的性状からみた治療法の選択および成績についてretrospectiveに検討を行なった．

II. 対象と方法

1）対象

当科における食道，胃静脈瘤症例は96例で，男性69例，女性27例，年齢は平均57歳であった．基礎疾患は肝硬変56例，肝癌合併肝硬変28例，慢性活動肝炎1例，特発性門脈圧亢進症6例，慢性膵炎などによる肝前性門脈圧亢進症5例であった（**Table 1**）．これらのうち

Table 1 Cases with esophago-gastric varices in portal hypertension

1) No. of cases	96 cases
2) Sex	Male : Female＝69 : 27
3) Age	57.3±8.2 years old (mean±S.D.)
4) Disease combined	
LC	56 cases
LC with HCC	28 cases
CAH	1 cases
IPH	6 cases
PHP	5 cases

LC : Liver cirrhosis
HCC : Hepatocellular carcinoma
CAH : Chronic active hepatitis
IPH : Idiopathic portal hypertension
PHP : Prehepatic portal hypertension

＜1990年9月12日受理＞別刷請求先：鈴木修一郎
〒930-01　富山市杉谷2630　富山医科薬科大学第2外科

食道静脈瘤単独は31例，食道胃静脈瘤64例，胃静脈瘤単独1例で，胃静脈瘤は食道胃静脈瘤および胃静脈瘤単独の計65例67.7%であった．これら胃静脈瘤65例を対象とした（**Table 2**）．

2）研究方法

（1）内視鏡的検討：食道静脈瘤日本門脈圧亢進症研究会による食道静脈瘤内視鏡所見記基準[4]に従い，また胃静脈瘤は渡辺ら[2]および日野ら[3]の胃静脈瘤に関する内視鏡的分類を応用し，以下の3型に分類した．（**Fig. 1**）．

Lg-c：噴門部周囲に静脈瘤を認めるものの．

Lg-cf：噴門部周囲から窮隆部に及ぶ蛇行する静脈瘤を認めるもの．

Lg-f：腫瘤状もしくは窮隆部静脈瘤で噴門部周囲静脈瘤とは内視鏡的に連続しないもの．

（2）血管造影による検討：腹腔動脈造影および上腸管膜動脈造影の静脈相もしくは超音波映像下穿刺法による経皮経肝門脈造影により胃腎短絡路の有無について検索し，胃静脈瘤所見との関係について検討した．

なお，当科における胃静脈瘤に対する治療はLg-cでは初期に経胸経腹食道離断術を，その後は脾摘および腹部食道周囲ならびに胃上部血行郭清術（以下Hassab手術と略）に硬化療法を併用する併用療法（以下併用療法と略）や硬化療法を主に行ってきた．また，Lg-cf，Lg-fでは食道静脈瘤を軽度もしくは認めないことが多く，Hassab手術や併用療法を行ってきた．

Table 2　Cases with esophago-gastric varices in portal hypertension

	Esophageal varices	Esophagogastric varices	Gastric varises	Total
LC	28	55	1	84
CAH	…	1	…	1
IPH	1	5	…	6
PHP	2	3	…	5
Total	31	64	1	96

Fig. 1　Endoscopic classification of gastric varices

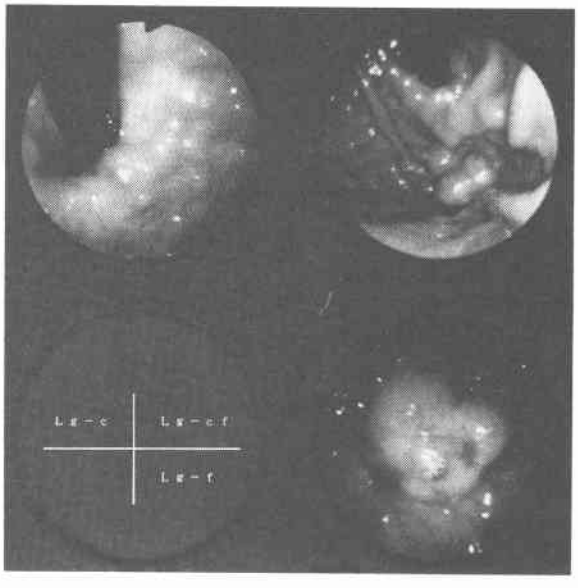

III. 成　績

1）胃静脈瘤とその頻度

対象65例のうちLg-c53例，81.5%，Lg-cf 7例10.8%，Lg-f 5例7.7%であった（**Table 3**）．

2）胃静脈瘤とその治療法

Lg-cfでの治療法は主に内視鏡的硬化療法であり，硬化療法単独は53例中36例67.9%を占めた．その他は食道離断術9例，Hassab手術4例，併用療法4例であった．

Lg-cではHassab手術1例，併用療法4例，硬化療法2例，またLg-fでは胃上部切除1例，Hassab手術1例，併用療法2例，硬化療法1例と，Lg-fでは主に手術を行っており，硬化療法単独は5例中1例20%であった（**Table 3**）．

3）胃静脈瘤と食道静脈瘤との関係

Lg-cでは53例全例に食道静脈瘤がみられかつF_2以上の高度食道静脈瘤が51例96.2%を占めた．Lg-cfでも7例全例に食道静脈瘤がみられ，F_2が3例，F_3が2例とF_2, F_3で7例中5例71.4%であった．Lg-fではF_3

Table 3　Treatment for gastric varices

Tx \ GV	Lg-c	Lg-cf	Lg-f	Total
No. of cases	53	7	5	65
Incidence	81.5%	10.8%	7.7%	100%
Transection	9	…	…	9
PGS	…	…	1	1
Hassab's ope.	4	1	1	6
Combined Tx	4	4	2	10
Sclerotherapy	36	2	1	39

GV : Gastric varices
Transection : Transthoracic transabdominal esophageal transection
PGS : Proximal gastrectomy
Comined Tx : Combined therapy
Sclerotherapy : Endoscopic sclerotherapy

は1例のみで，F_1が3例，食道静脈瘤を認めなかったものが1例とF_1以下の食道静脈瘤が5例中4例であった（**Table 4**）.

4）胃静脈瘤と胃腎短絡路との関係

胃腎短絡路の出現頻度は胃静脈瘤を合併していない食道静脈瘤29例では1例3.4%に，Lg-cでは46例中4例8.7%，Lg-cfでは5例中2例40%，Lg-fでは4例中4例100%に認められた（**Table 5**）.

Table 4 Relationship of endoscopic findings between gastric varices and esophageal varices

G.V. \ E.V.	(−)	F_1	F_2	F_3
Lg-c	…	2	43	8
Lg-cf	…	2	3	2
Lg-f	1	3	…	1

E.V.: Esophageal varices

Table 5 Relationship between grade of gastric varices and gastrorenal shunt

Grade of gastric varices	No. of gastrorenal shunt
(−) (n=29)	1 (3.4%)
Lg-c (n=46)	4 (8.7%)
Lg-cf (n= 5)	2 (40%)
Lg-f (n= 4)	4 (100%)

5）治療成績

Lg-cでは経胸経腹食道離断術，Hassab手術，併用療法の各治療法にて胃静脈瘤はいずれも消失もしくは軽快したが，硬化療法では消失，軽快したものは34例中29例85%に達したものの，改善の見られなかった不変例が3例，逆に増悪した例が2例認められた．Lg-cでは胃静脈瘤は食道静脈瘤に対する治療効果とほぼ同様の推移をしており，胃静脈瘤が不変，増悪例での食道静脈瘤の効果も同様に不良であった（**Table 6**）.

Lg-cfでの治療効果はHassab手術の1例が軽快を，併用療法の3例はともに消失したが，硬化療法の2例は胃静脈瘤直接の治療は行われておらず，何れも改善が認められなかった．Lg-cfでは硬化療法の2例のように食道静脈瘤に対する治療のみではLg-cとは異なり胃静脈瘤への治療効果は認められなかった（**Table 7**）.

Lg-f 5例の内4例が胃静脈瘤より出血をきたし止血に難渋した．その治療成績はHassab手術を行った1例で消失を，併用療法，硬化療法の各1例が軽快をみたが，胃上部切除，併用療法を行った2例は肝不全

Table 6 Changes of gastric varices after treatment
—Lg-c cases—

	Disappeared	Improved	No change	Progressive	Total
Transection	7	1	…	…	8
Hassab's ope.	3	1	…	…	4
Combined Tx	3	1	…	…	4
Sclerotherapy	20	9	3	2	34
Total	33	12	3	2	50*

*: Three cases who couldn't be decided the effects due to early postoperative death are excluded.

Table 7 Changes of gastric varices after treatment
—Lg-cf cases—

	Disappearcd	Improved	No chage	Progressive	Total
Hassab's ope.	…	1	…	…	1
Combined Tx	3	…	…	…	3
Sclerotherapy	…	…	1	1	2
Total	3	1	1	1	6*

*: One case who couldn't be decided the effects due to early postoperative death are excluded.

による在院死亡であった（**Table 8**）.

Table 9 に示す症例1より3は在院死亡例である．症例1，2は手術にて止血しえたものの症例2は縫合不全も加わり肝不全にて死亡した．症例3から5は胃静脈瘤に対する治療効果を認めたもので，症例3は肝癌が門脈の腫瘍塞栓を含め広範に広がり手術不能であったため，胃静脈瘤に対し直接硬化療法を行い止血し，その後，肝癌にて死亡するまで再出血は見られなかった．症例4は予防例でHassab手術にて胃静脈瘤が消失し，その後静脈瘤の再発はみられなかった．症例5はHassab手術後，残存した胃静脈瘤に対し直接硬化療法を行い静脈瘤の改善をみた（**Table 9**）.

IV. 考　察

内視鏡的硬化療法が各施設で盛んに行われるようになり，その評価もほぼ定まってきたが，同時に硬化療法の限界も明らかにされている．中でも，胃窮隆部孤立性静脈瘤に対しては内視鏡的硬化療法では治療困難であるといわれてきたが[5)6)]，最近では，組織接着剤を硬化剤として用いた硬化療法により窮隆部孤立性静脈瘤破裂を止血していたという報告も散見されるようになってきた[7)8)].

従来，食道静脈瘤は破綻出血が多いことより，門脈圧亢進症の合併症として臨床的に重視されてきたが，胃静脈瘤に関する報告は比較的少なく，その治療法に対する評価も定まっていなかった[9)10)]．日本門脈圧亢進症研究会による食道静脈瘤内視鏡所見記載基準[4)]でも胃静脈瘤有無の記載項目はあるものの形態，部位，発赤所見などの項目はない．渡辺ら[2)]は胃静脈瘤を広がり，形態により3型に，また日野ら[3)]は静脈瘤の部位により2型に内視鏡的に分類している．胃静脈瘤の部位，形態によりその治療法，予後が異なってくるため，早急に胃静脈瘤の分類の確立が必要である．

今回われわれは，胃静脈瘤を内視鏡的に3型に分類し，その局在，内視鏡的性状，病態からみた治療法の選択およびその成績について検討した．

食道胃静脈瘤のうち胃静脈瘤の出現頻度は諸家の報告により19～65%とまちまちであるが，今回の検討では胃静脈瘤の出現頻度は67.7%であり，その頻度は決して少なくない[2)9)11)].

胃静脈瘤でも食道静脈瘤より連続する噴門部周囲の静脈瘤，すなわちLg-cの治療は諸家の報告[1)3)8)]と同様に比較的容易で，手術療法，併用療法いずれの治療でも十分な効果が得られた[5)12)13)]．Lg-cでは全例に食道静脈瘤を認め，その大部分がF_2以上の高度食道静脈瘤であり，これらの症例では胃静脈瘤と食道静脈瘤との間に密接な交通があると考えられ[3)8)]．内視鏡的硬化療法による食道静脈瘤の血栓形成による胃静脈瘤への波及効果により，胃静脈瘤に対しても治療効果が認められるため，その治療も比較的容易である，ただ，硬化療法による初回治療時胃静脈瘤も消失させない場合，胃静脈瘤が増悪出血することがあり注意を要する[5)14)]．以上よりLg-cでは食道静脈瘤に準じ治療法を選択することにより十分な治療効果が期待できる．

しかし，臨床の場で問題になるのは胃窮隆部孤立性の静脈瘤すなわちLg-fである．Lg-fは食道静脈瘤を合併していないか，もしくは軽度のものが多く，食道静脈瘤と胃静脈瘤との間に交通がなければ，内視鏡的硬化療法により食道静脈瘤側から硬化剤を十分逆流させることはできないため，胃静脈瘤の改善がみられず，

Table 8　Changes of gastric varices after treatment
—Lg-f cases—

	Disappeared	Improved	Hemostasis	Total
PGS	…	…	1	1
Hassab's ope.	1	…	…	1
Combined Tx	…	1	1	2
Sclerotherapy	…	1	…	1
Total	1	2	2	5

Table 9　Changes of gastric varices after treatment
—Lg-f cases—

Case	Disease	Treatment	GR shunt	Bleeding	Change of GV	Prognosis	Cause of death
1	LC	PGS	(+)	(+)	hemostasis	death, 2M	hepatic fail.
2	LC	comb. Tx	(+)	(+)	hemostasis	death, 2M	hepatic fail.
3	LC, HCC	sclero.	unknown	(+)	improved	death, 3M	HCC
4	LC, HCC	Hassab. ope.	(+)	(−)	disappeared	death, 3Y	HCC
5	LC	comb. Tx	(+)	(+)	improved	alive, 56M	

GR shunt : gastrorenal shunt

胃静脈瘤直接の治療が必要となる[8)13)]．Lg-f が治療困難である理由の1つとして portal systemic shunt の存在が挙げられる．渡辺ら[2)]は経皮経肝門脈造影を用い詳細な胃静脈瘤の血行動態の検討の結果，胃静脈瘤は高度になるにつれ胃腎短絡路の頻度が増えてくると述べており，自験例においても門脈圧亢進症症例の内，胃静脈瘤を合併していないもの，Lg-c, Lg-cf と胃静脈瘤が高度になるにつれてその頻度は増えており，Lg-f では検索しえた全例に胃腎短絡路がみられた．胃腎短絡路のごとく血行動態の複雑な門脈大循環シャントを有する場合，硬化療法では硬化剤の有効な静脈瘤内での停滞は不可能であるといわれ[2)]，また硬化剤の大循環への流出の可能性もあり，現時点での硬化療法では Lg-f の治療は困難であるといわざるをえない．ただ，自験例 **Table 9** 症例3のように Lg-f 破裂に対し胃静脈瘤直接の硬化療法にて止血される例もあり，硬化剤の種類，方法など Lg-f に対する硬化療法は今後の課題である[13)15)]．Lg-f に対する治療法の選択は二川ら[12)]が併存食道静脈瘤がごく軽度で下部食道に限られているか，食道静脈瘤がみられないときは，Hassab 手術で十分であると述べているように，Lg-f では併存食道静脈瘤が軽度もしくは併存しないことより，まず Hassab 手術を選択すべきである．また，Lg-f では大量の出血をきたし肝機能不良のことが多く，最小限の侵襲ですみ，かつ効果のある治療法が必要となる．Soehendra ら[16)17)]は Bucrylate を用いた硬化療法にて，4例の窮隆部静脈瘤出血例の止血に成功しており期待される治療法である．自験例 **Table 9** の症例1，2は窮隆部静脈瘤破裂後，保存的治療にて止血できず，全身状態不良のまま手術を行い，術後肝不全をきたし死亡したもので，このように肝機能不良例が多い Lg-f 破裂例では，二川ら[12)]が指摘しているように保存的治療は6～24時間以内にとどめ，それで止血傾向がなければ，末期的肝障害例以外は緊急手術を考慮すべきである．一方，risky varices の概念は食道静脈瘤では明らかであるが，胃静脈瘤では明確でないため[2)]，Lg-f が認められた場合には，その破裂例の治療成績が不良，かつ効果的治療法が明らかでない現在，積極的に予防的手術を行うべきであると思われる．

Lg-cf では噴門部静脈瘤と窮隆部孤立性静脈瘤との中間の特徴を有しており，食道静脈瘤，もしくは胃静脈瘤のみの治療効果では不十分である．今回の検討でも硬化療法の2例は何れも食道静脈瘤への治療効果は認められたものの，胃静脈瘤はそのまま残存しており，不十分な治療であった．すなわち，食道静脈瘤に対しても，胃静脈瘤に対しても十分治療効果が得られる治療法の選択が必要となる．当科で従来より行ってきた硬化療法と Hassab 手術の併用療法はよい適応と思われる．

文　献

1) Grobe JI, Kozarek RA, Sanowski RA et al: Venography of during endoscopic injection sclerotherapy of esophageal varices. Gastrointest Endosc 30：6—8, 1984
2) 渡辺　浄，木村邦夫，松谷正一ほか：胃静脈瘤による血行動態．肝臓　28：1115—1122, 1987
3) 日野真一，隆　元隆，五十嵐正彦：胃静脈瘤の内視鏡的検討，特に占居部位の意義について．Gastroenterol Endosc 31：2627—2632, 1989
4) 日本門脈圧亢進症研究会：食道静脈瘤内視鏡所見記載基準．肝臓　21：779—783, 1980
5) 小原勝敏，正木盛夫，坂本弘明ほか：食道・胃静脈瘤硬化療法における EO 単独および EO. AS 併用法からみた予後の検討．Gastroenterol Endosc 29：2232—2236, 1987
6) 鳥谷　裕，真栄城兼清，吉村茂昭ほか：肝細胞癌合併食道・胃静脈瘤に対する内視鏡的硬化療法および経回盲静脈的塞栓術の用性に関する検討．Gastroenterol Endosc 30：667—677, 1988
7) 岡野　均，小玉　正，辻　秀治ほか：難治性胃静脈瘤出血に対する Histoacryl blue を用いた硬化療法の検討．Gastroenterol Endosc 31：2413—2418, 1989
8) 小原勝敏，大平弘正，坂本弘明ほか：孤立性胃静脈瘤出血に対する α-cyanoacrylate monomer による硬化療法の有用について．Gastroenterol Endosc 31：3029—3216, 1989
9) 長尾房大，稲垣芳則：門脈圧亢進症と胃出血．外科 Mook　29：178—198, 1983
10) 熊谷義也，幕内博康，山崎栄龍ほか：食道胃静脈瘤の内視鏡的硬化塞栓療法．Gastroenterol Endosc 27：2580—2585, 1985
11) 安元真武：胃静脈瘤の臨床的研究，100症例についての観察．日消病会誌　68：721—739, 1972
12) 二川俊二，深沢正樹，杉浦光雄：胃静脈瘤破裂に対する緊急手術．手術　39：617—622, 1985
13) 芦田　寛，琴浦義尚，青木祐二ほか：胃静脈瘤の内視鏡的治療法の評価．Gastroenterol Endosc 31：2741—2646, 1989
14) 井手一敏，富松久信，古賀俊彦：内視鏡的食道静脈瘤硬化療法後に残存胃静脈瘤出血をきたした1例．Gastroenterol Endosc 31：1538—1542, 1989
15) 松村雅彦，本田泰啓，小泉雅紀ほか：胃静脈瘤に対する内視鏡的硬化療法．Gastroenterol Endosc 32：848—854, 1989

16) Soehendra N, Nam V Ch, Grimm H et al: Endoscopic obliteration of large esophagogastric varices with bucrylate. Endoscopy 29: 25—26, 1986

17) Soehendra N, Grimm H, Nam V Ch et al: N-Butyl-2-Cyanoacrylate: A supplement to endoscopic sclerotherapy. Endoscopy 19: 221—244, 1987

Studies on Treatment for Gastric Varices Hased on the Endoscopic Aspects and the Location

Shuichiro Suzuki, Seiichi Kiriyama, Akira Yamada, Kunihiko Shimazaki, Huminori Yamagishi, Mitsuyoshi Shimoda, Isao Shirosaki, Touichi Kushibuchi, Takashi Sakamoto, Yoshiro Yamashita, Yoshiaki Karaki, Kenji Tazawa and Masao Hujimaki

Second Department of Surgery, Toyama Medical and Pharmaceutical University

65 cases with gastric varices that were treated in my department are classified in three types by endoscopic features and the location (Lg-c: varices locate in the cardia or around the cardia. Lg-cf: varices locate in the cardia to the fornix. Lg-f: varices lonely locate in the fornix.). The purpuse of this article was to analyze the selection of treatment and the results. (1) Of 65 cases of gastric varices, 53 cases had Lg-c, 7 cases had Lg-cf and 5 cases had Lg-f. (2) In all patients with Lg-c, remrkable esophageal varices were endoscopically obserbed. In the patients with Lg-cf or Lg-f, the grade and the incidence of combined esophageal varices were lower and lower. (3) The grade of gastric varices was higher, incedence of gastrorenal shunt was higher. All the patients with Lg-f had gastrorenal shunt. (4) Any treatment of operation or sclerotherapy was effective (more than 85%) for gastric varices in the patients with Lg-c. In the patients with Lg-cf effective treatment for esophageal and gastric varices is necessary. In the 3 cases treated by combined therapy (Hassab's ope. + sclerotherapy), Gastric varices disappeared. The patients with Lg-f need direct treatment for gastric varices and in those cases, there are many difficult cases to treat, so the selection of effective treatment is difficult problem.

Reprint requests: Shuichiro Suzuki Second Department of Surgery, Toyama Medical and Pharmaceutical University
2630 Sugitani, Toyama, 930-01 JAPAN