日消外会誌　23（12）：2747～2750，1990年

胃癌におけるc-erbB-2蛋白の発現と臨床評価

金沢大学第2外科

米村　豊　大山　繁和　二宮　致　木下　一夫
伏田　幸夫　木村　寛伸　小坂　健夫　山口　明夫
三輪　晃一　宮崎　逸夫

胃癌150例のパラフィン包埋ブロックを用い，c-erbB-2蛋白に対するポリクローナル抗体によりlabeled streptoavidin biotin法で蛋白の発現を検討した．c-erbB-2蛋白は胃癌細胞膜上にみられ，陽性例は26例（16.7%）であった．c-erbB-2蛋白陽性例は腫瘍径6cm以上・漿膜浸潤，リンパ節転移陽性例で，それ以下または陰性例に較べ有意に多くみられた．しかし，組織型・肉眼型とc-erbB-2蛋白発現との関連はなかった．予後をみるとerbB-2蛋白陽性例の5年生存率8%，陰性例では47%と有意に陽性例の予後は不良であった．以上よりc-erbB-2蛋白を免疫組織学的に染色することは胃癌の悪性度を検討する良いパラメータになると考えられた．

Key words: c-erbB-2, gastric carcinoma, malignancy of gastric carcinoma

1. はじめに

c-erbB-2癌遺伝子はWeinbergら[1]がラットの神経芽腫から遺伝子transferの技術を応用して見いだした癌遺伝子neuと同一のもので，tyrosine kinase oncogene familyに属する．この癌遺伝子はepidermal growth factor receptor（EGFR）とアミノ酸配列で約50%の相同性を示し，分子量185,000の糖蛋白をコードし，その蛋白はEGFRとは異なった細胞膜レセプター型蛋白である[2)~4)]，c-erbB-2癌遺伝子は第17染色体上にあり[5]，この遺伝子の増幅はさまざまな悪性腫瘍で認められている[6]．特に乳癌ではc-erbB-2癌遺伝子の増幅・mRNA・蛋白の発現が予後と密接に関連していることが報告されている[7)8)]．胃癌におけるこの遺伝子の増幅は約8%で認められるとされているが[9]，予後との関連を検討した報告はない．われわれはc-erbB-2蛋白に対するpolyclonal antibodyを用い胃癌組織内のc-erbB-2蛋白発現と予後について検討したので報告する．

2. 対象および方法

過去16年間に教室で切除された胃癌原発巣150個のパラフィン包埋ブロックを用いた．これらブロックを4μに薄切し，脱パラ後0.3%H_2O_2加メタノール・正常ヤギ血清・アビジン，ビオチン溶液（Vector Labo., USA）で包埋後，抗c-erbB-2ウサギ抗体（Triton Biosciences Inc., USA）（×20）を4℃，12時間反応させた．その後ビオチン化ヤギ抗ウサギIgGで60分間反応させ，ストレプトアビジン―ビオチン―ペロキシダーゼ複合体で反応させた．発色はジアミノベンチジンで行い，核染はメチルグリーンで行った．c-erbB-2蛋白陽性の判定は胃癌細胞膜に明瞭な陽性反応を示すもののみとし[10]，細胞質に反応のみられるものは陰性とした．

また，用語はすべて第11版胃癌取扱い規約にしたがった[11]．

3. 成　績

c-erbB-2蛋白は胃癌細胞膜に局在していた（**Fig. 1**）．癌巣全体に陽性所見のみられるものや，癌巣の一部に限局してみられるものがあり，heterogeneityが認められた．また癌巣表層部と深層部を比較すると，c-erbB-2蛋白陽性細胞の出現頻度は両層で差を認めなかった．c-erbB-2蛋白陽性例は26例（16.7%）であった．臨床病理学的所見とc-erbB-2蛋白発現との関係をみると（**Table 1**），腫瘍径・漿膜浸潤・リンパ節転移ステージとc-erbB-2蛋白発現との間に有意な相関がみられた．すなわち，腫瘍径6cm以上・漿膜浸潤陽性例・リンパ節転移陽性例ではそれ以下または陰性例に比較しc-erbB-2蛋白発現率が有意に高率であった．またステージⅣ胃癌では有意にc-erbB-2蛋白の発現が高率であった．しかし，組織型・肉眼型とc-erbB-2蛋白発現との間には関連を認めなかった．予後をみるとc-

＜1990年9月12日受理＞別刷請求先：米村　豊
〒920　金沢市宝町13―1　金沢大学第2外科

Fig. 1 c-erbB-2 protein expression in gastric cancer: The immunoreactivity was observed in the cell membrane of cancer cells.

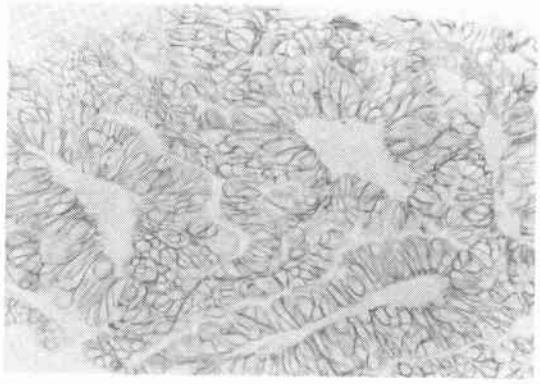

Table 1 Correlation between c-erbB-2 staining and clinicopathologic findings

	n	Membrane staining		
		Absent	Present	
Tumor size				
< 6 cm	67	61	6	p = 0.014
≦ 6 cm	83	63	20	
Macroscopic type				
Localized	72	63	9	NS
Infiltrating	78	61	17	
Histologic type				
Differentiated	73	61	12	NS
Poorly differentiated	77	63	14	
Serosal invasion				
Negative	71	65	6	p = 0.006
Positive	79	59	20	
Nodal status				
Negative	51	48	3	p = 0.008
Positive	99	76	23	
Stage				
I	48	47	1	p = 0.001
II	22	19	3	
III	26	22	4	
IV	54	36	18	

erbB-2蛋白陰性胃癌の5生率47%に対し，陽性例の5生率は8%と有意に不良であった（**Fig. 2**）.

4. 考　察

胃癌の予後規定因子にはさまざまな因子が報告されているが[12)~14)]，いまだ十分なものはない．近年，いくつかの癌で癌遺伝子の発現と予後が相関することが報告された．神経芽腫におけるN-myc[15)]や食道癌におけるEGFR[16)]は有用な予後因子と考えられている．しかし，胃癌における予後因子として有望な癌遺伝子はいまだ見いだされていない．今回検討したc-erbB-2癌遺伝子は乳癌の25～28%[17)18)]で増幅がみられ，増幅のみられる例では核異型度が高度で，進行例が多く，予後も不良であると報告されている[8)~10)17)18)]．Parkら[9)]は胃癌におけるc-erbB-2癌遺伝子の増幅は約8%（4/51）に認められ，このような例ではmRNAの過剰発現がみられるとしている．われわれの成績ではc-erbB-2蛋白の発現は17%（26/150）に認められ，ParkらのSouthern blotting法による成績[9)]よりも高頻度であった．c-erbB-2 DNAの増幅とmRNA，蛋白の発現が相関することは知られている．Venterら[18)]は乳癌でc-erbB-2 DNAがsingle copyでも免疫組織学的に検索すると細胞膜にc-erbB-2蛋白が見いだされる例がかなりあるとしている．このように癌におけるc-erbB-2蛋白はDNAの増幅していない例でも発現していると考えられる．

Fig. 2 Survival curves of patients with gastric cancer subdivided according to c-erbB-2 protein-tissue status.

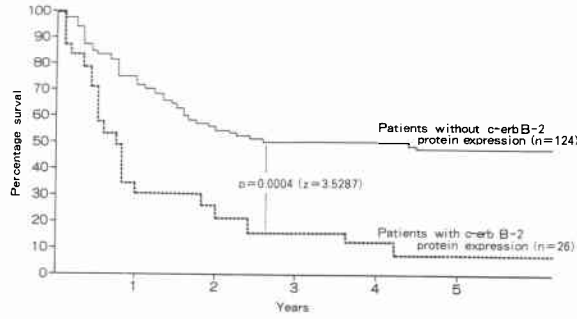

最近，c-erbB-2蛋白の発現と乳癌の予後が相関することが知られるようになった．われわれの成績では胃癌においてもc-erbB-2蛋白陽性胃癌の予後は陰性例に較べ有意に不良であった．その背景因子をみてみると，c-erbB-2蛋白陽性胃癌では腫瘍径の大きいもの，漿膜浸潤・リンパ節転移陽性例やステージの進んだ例が陰性例にくらべ有意に多く認められた．これらの事実はc-erbB-2蛋白陽性例は進行するにしたがい発現頻度が増加するか，またはc-erbB-2蛋白発現例では進展が非常に速いなどの可能性が考えられる．Walkerら[8)]，Wrightら[7)]は乳癌でc-erbB-2蛋白の発現はステージ・リンパ節転移とは相関しないが，予後と強い相関があるとしている．c-erbB-2にたいするligandはいまだ明らかにされていないが，このレセプターの存

在はprotein kinaseの活性化により癌の増殖や転移と何らかのかかわりあいをもつことが考えられる．われわれはすでにrasp21[19]，c-myc蛋白[20]およびEGFR[21]の発現と胃癌の予後について報告したが，今回検討したc-erbB-2蛋白以上の予後予測因子はなかった．c-erbB-2蛋白陽性胃癌に頻度は少ないが原発巣を免疫組織学的に染色することにより簡便に悪性の高い胃癌をグループ分けすることが可能である．今後はc-erbB-2蛋白の発現と増殖活性の相関を検討してゆくつもりである．

文　献

1) Schechter AL, Stern DF, Vaidyanathan L et al: The neuoncogene: An erb-B-related gene encoding a 185,000—Mr tumor antigen. Nature 312: 513—516, 1984
2) Coussens L, Yang-Feng TL, Liao YC et al: Tyrosine kinase receptor with extensive homology to EGF receptor shares chromosomal location with neu oncogene. Science 230: 1132—1139, 1985
3) Akiyama T, Sudo C, Ogawara H et al: The product of the human c"erbB-2 gene: A 185-Kilodalton glycoprotein with tyrosine kinase activity. Science 232: 1644—1646, 1986
4) Yamamoto T, Ikawa S, Akiyama T et al: Similarity of protein encoded by the human c-erbB-2 gene to epidermal growth factor receptor. Nature 319: 230—234, 1986
5) Schechter AL, Hung MC, Vaidyanathan L et al: The neu gene: An erbB-homologous gene distinct from and unlinked to the gene encoding the EGF receptor. Science 229: 976—978, 1985
6) McCann A, Dervan PA, Johnston PA et al: c-erbB-2 oncoprotein wxpression in primary human tumors. Cancer 65: 88—92, 1990
7) Wright C, Angus B, Nicholson S et al: Expression of c-erbB-2 oncoprotein: A prognostic indicator in human breast cancer. Cancer Res 49: 2087—2090, 1989
8) Walker RA, Gullick WJ, Valey JM: An evaluation of immunoreactivity for c-erbB-2 protein as a marker of poor short-term prognosis in breast cancer. Br J Cancer 60: 426—429, 1989
9) Park JB, Rhim JS, Park SC et al: Amplification, overexpression, and rearrangement of the erbB-2 protooncogene in primary human gastric carcinomas. Cancer Res 49: 6605—6609, 1989
10) Gusterson BA, Gullick WJ, Venter DJ et al: Immunohistochemical localization of c-erbB-2 in human breast carcinomas. Cell Mol Probes 2: 383—391, 1988
11) 胃癌研究会編：胃癌取扱い規約．第11版，金原出版，東京，1985
12) Nishi M, Nakajima T, Kajitani T: The Japanese Research Socity for Gastric Cancer —The general rules for the gastric cancer study and an analysis of treatment results Based on the rules. Edited by Preece PE. Cancer of the Stomach. Grune & Stratton, 1986, p107—121
13) Yonemura Y, Sugiyama K, Fujimura T et al: Correlation of DNA ploidy and proliferative activity in human gastric cancer. Cancer 62: 1497—1502, 1988
14) Yonemura Y, Sugiyama K, Fujimura T et al: Epidermal growth factor receptor status and S-phase fractions in gastric carcinoma. Oncology 46: 158—161, 1989
15) Seeger RC, Brodeur GM, Sather H et al: Association of multiple copies of the N-myc oncogene with rapid progression of neuroblastomas. N Engl J Med 313: 1111—1116, 1985
16) Ozawa S, Ueda M, Ando N et al: High incidence of EGF receptor hyperproduction in esophageal squamous-cell carcinomas. Int J Cancer 39: 333—337, 1987
17) Berger MS, Lochter GW, Saurer S et al: Correlation of c-crbB-2 gene amplification and protein expression in human breast carcinoma with nodal status and nuclear grading. Cancer Res 48: 1238—1243, 1988
18) Venter DJ, Tuzi NL, Kumar S et al: Overexpression of the c-erbB-2 oncoprotein in human breast carcinomas: Immunohistochemica assessment correlates with gene amplification. Lancet 11: 69—71, 1987
19) 米村　豊，杉山和夫，鎌田　徹ほか：DNA ploidy, ras p21の発現からみたBorrmann 4型胃癌の予後の検討．日消外会誌　22：1995—1999, 1989
20) 二宮　致，米村　豊，松本　尚ほか：胃癌におけるc-myc産物の発現．日外会誌　90：628, 1989
21) Sugiyama K, Yonemura Y, Miyazaki I: Immunohistochemical study of epidermal growth factor and epidermal growth factor receptor in gastric carcinoma. Cancer 63: 1557—1561, 1989

Correlationship between c-erB2 Protein Expression and Clinical Outcome in Gastric Cancer

Yutaka Yonemura, Shigekazu Ohoyama, Itasu Ninomiya, Kazuo Kinoshita, Sachio Fushida,
Hironobu Kimura, Takeo Kosaka, Akio Yamaguchi,
Kouichi Miwa and Itsuo Miyazaki
Department of Surgery II, School of Medicine, Kanazawa University

The correlation of c-erbB-2 protein expression and clinicopathologic findings was studied in 150 gastric carcinomas. They were stained for c-erbB-2 protein by an immunohistochemical technique using a polyclonal antibody against c-erB-2 protein. No c-erbB-2 immunoreactivity could be found in the gastric epithelium. c-erbB-2 protein was found in 26 (16.7%) of the 150 gastric carcinomas. Positive staining was associated with positive serosal invasion, and a positive nodal status of the patients, and with larger tumors (greater than 6 cm). In addition, there was a significant correlation between staining and outcome. These results show that c-erbB-2 protein-tissue status may possibly be a useful prognostic marker for patients with gastric carcinoma.

Reprint requests: Yutaka Yonemuara Department of Surgery II, School of Medicine, Kanazawa University
13-1 Takara-machi, Kanazawa City, 920 JAPAN