日消外会誌　23（12）：2772～2776，1990年

肝門部胆管癌における肝門部血管合併切除再建例の検討

千葉大学医学部第1外科，*大宮赤十字病院外科

宮崎　勝　宇田川郁夫　越川　尚男　飯沼　克博
伊藤　博　神野　弥生　海保　隆　木村　文夫
松本　潤　磯野　敏夫　鈴木　裕之　小山　隆史
下田　司　中川　宏治　奥井　勝二　林田　和也*
諏訪　敏一*

肝門部胆管癌切除26例につき肝門部大血管合併切除再建を行った9例（合切群）と血管非合併切除群17例（非合切群）を比較検討した．治癒切除は2例（7.7%），相対非治癒切除14例（53.8%），絶対非治癒切除10例（38.5%）であり合切群，非合切群間に治癒切除率の差異をみなかった．非治癒因子は切除断端（ew）が全切除例で88%を占め，肝側断端（hw）は合切群22%に比べ非合切群47%である．術死は合切群にのみ2例みられ非合切群には術死はない．生存率は非合切群で1年67.3%，3年34.6%，5年34.0%に比べ合切群は1年20.0%である．肝門部胆管癌の肝門部大血管浸潤例に対し血管合併切除再建を行った場合，組織学的治癒度は向上するが予後の向上には結びついていないことが示された．肝門部大血管浸潤は予後を大きく左右する因子と考えられ，血管合併切除再建を伴う積極的切除のみではすべての症例に十分な予後向上は望めないと考えられた．

Key words: carcinoma of the hepatic duct confluence, hepatectomy with vascular resection and reconstruction

緒　言

肝門部胆管癌において肝門部大血管浸潤を来している症例は従来非切除に終ることが多く，肝門部胆管癌の切除率の低さの一因でもあった[1]．また肝門部胆管癌における切除術式決定に際し胆管浸潤の範囲が最も大きな因子であった[2]が，切除率向上の目的で高度に進行した肝門部胆管癌の手術を行う際においては胆管浸潤はもちろんであるが肝門部の大血管浸潤の程度および範囲が極めて重要な因子となってきている[3)4)]．またこれら高度進行した肝門部胆管癌に対し積極的切除を行った場合の安全性および意義に関する報告はまだ少ない．今回著者らの経験した肝門部胆管癌の大血管浸潤に対し行った血管合併切除例の成績を検討してみたので報告する．

対象および方法

肝門部胆管癌として左右胆管合流部を侵すBrls[5]領域の胆管癌を対象として検索を行った．肝門部胆管癌切除例26例（40～79歳，平均60歳，男18例，女8例）の術式内訳は**Table 1**に示してある．26例中肝門部切除が5例19.2%を占めているがこれらはほとんど昭和59年以前の例であり肝切除を併施したのが残り21例で全体の81.8%を占めている．またすべて術式は胆管切除を含んでいるものである．尾状葉は右または左の半切除が5例19.2%，頭側の下大静脈領域を残して取った亜全摘が2例7.7%，全切除をしたものが14例53.8%であり，尾状葉を切除していないものは5例19.2%である（**Table 2**）．

切除26例の内肝門部大血管に浸潤を認め血管合併切

Table 1 Operative procedures for carcinoma of the hepatic duct confluence

Operative procedures*	n	%
Hepatic hilar resection	5	19.2
Left hepatic lobectomy	13	50.0
Right hepatic lobectomy	4	15.4
Central hepatic bisegmentectomy	1	3.8
Right trisegmentectomy	3	11.5

* Bile duct resection is included in all operative procedure's

＜1990年9月12日受理＞別刷請求先：宮崎　勝
〒280　千葉市亥鼻1－8－1　千葉大学医学部第1外科

Table 2 Resection of caudate lobe at surgical operation for carcinoma of the hepatic duct confluence

Resection of caudate lobe	n	%
(−)	5	19.2
hemi-lobectomy	5	19.2
subtotal resection	2	7.7
total resection	14	53.8

Table 3 Vascular resection and reconstruction at surgical operation for carcinoma of the hepatic duct confluence

Procedures	n	%
Portal vein reconstruction	9	34.6
Hepatic artery resection	2	7.7
Hepatic artery reconstruction	2	7.7

除を併施したのは9例34.6%でありその内容を**Table 3**に示した．すなわち9例全例に門脈合併切除および再建を施行しており，この9例中8例は肝切除を行っている．1例は肝門部切除に門脈合併切除を併施したものである．門脈再建を行った9例中4例において残存肝への肝動脈にも癌浸潤を認めたため残存肝の肝動脈も合併切除を行い，その4例中2例は再建を行わず，2例に残存肝の肝動脈再建を行った．1例が右肝動脈の再建で，もう1例が左肝動脈の再建であった．門脈の再建9例中8例がグラフトをおかず端々吻合にて再建され，1例が自家静脈によるグラフトを用い再建した．また残存肝の肝動脈の再建2例はともにグラフトを用いず端々吻合にて再建を行った．

なお生存率の計算はKaplan Meier法により有意差検定はGeneralized Wilcoxon testによった．

成　績

(1) 治癒切除率

26例の切除例の内，組織学的に治癒切除されたものが2例7.7%のみであり14例53.8%が相対非治癒切除であり，残り10例が絶対非治癒切除であった（**Table 4**）．また血管合併切除再建例と血管非合併切除例との間に治癒切除率，非治癒切除率ともに差異を認めなかった．

(2) 非治癒因子

組織学的非治癒因子となったew, hw, dw[5]につき血管合併切除群と血管非合併切除群を比較すると両群とも最も多いのがew_1でありew因子によるものはew_1とew_2を合せると血管合併切除群では切除例の89%を占め血管非合併切除群でも89%を占めている（**Table 5**）．hwではhw_2が41%と血管非合併切除群に多くみられ血管合併切除群では少ない傾向をみる．dw因子はdw_2が血管非合併切除群に1例みられたのみであった．切除例全体ではew因子が88%，hw因子が38%，dw因子が4%とew因子の非治癒因子として占める割合が高いことがわかる

Table 4 Histological curability of surgical operation for carcinoma of the hepatic duct confluence

operative curability	vascular reconstruction (−)	vascular reconstruction (+)	total
curative resection	1 (5.9)*	1 (11.1)	2 (7.7)
relative noncurative resection	9 (52.9)	5 (55.6)	14 (53.8)
absolute noncurative resection	7 (41.2)	3 (33.3)	10 (38.5)
total	17 (100.0)	9 (100.0)	26 (100.0)

* n (%)

Table 5 Histological non-curative factors of surgical operations for carcinoma of the hepatic duct confluence

non-curative factors	vascular reconstraction (−)	vascular reconstraction (+)	total	
ew 1	12 (71)*	6 (67)	18 (69)	23 (88)
2	3 (18)	2 (22)	5 (19)	
hw 1	1 (6)	1 (11)	2 (8)	10 (38)
2	7 (41)	1 (11)	8 (31)	
dw 1	0 (0)	0 (0)	0 (0)	1 (4)
2	1 (6)	0 (0)	1 (4)	

* n (%)

Table 6 Postoperative complications after the surgical resection of carcinoma of the hepatic duct confluence

	vascurar reconstruction (−)	vascurar reconstruction (+)	total
Hyperbilirubinemia	3 (17.6)*	1 (11.1)	4 (15.3)
Hepatic failure (death)	0 (0)	2 (22.2)	2 (7.7)
Anastomosis insufficiency	1 (5.9)	0 (0)	1 (3.8)
Hepatic abscess	1 (5.9)	0 (0)	1 (3.8)
Pneumonia	0 (0)	1 (11.1)	1 (3.8)

* n (%)

(3) 術後合併症

術後合併症では肝不全死は血管合併切除群で2例22%を失ったが血管非合併切除例では術死はなかった（**Table 6**）．そのほか高ビリルビン血症（術得血清総ビリルビン値5mg/dl以上を呈し肝不全死に至らないもの）が4例15.3%，肝管空腸吻合の縫合不全1例3.8%，

肝膿瘍1例3.8%，肺炎1例3.8%が全切除例中でみられたが血管合併切除群と血管非合併切除群間ではこれら合併症の発生率に明らかな差異は認められなかった．

(4) 術後生存期間

26例の切除例の生存率をKaplan-Meier法にて計算すると**Fig. 1**のようになり，術死を含めて1年51.1%，2年35.9%，3年23.9%，5年23.9%であり，術死を除くと1年55.8%，2年43.0%，3年28.7%，5年28.7%となる．次に術死を除く24例を血管合併切除群と血管非合併切除群に分けて比較すると血管合併切除群は1年20.0%となり血管非合併切除群では1年67.3%，2年51.9%，3年34.6%，5年34.6%であった．血管非合併切除群に予後の良い傾向をみたが，両群間に有意差は認められなかった（**Fig. 2**）．

考　察

肝門部胆管癌の切除率はいまだ低く肝門部胆管癌に対する切除率の向上は治療成績向上の目的から見て1つの課題と言える．近年このような背景より積極的拡大術式が試みられその成績が発表されてきている[6)7)]．しかしながら拡大術式の選択に際してはその安全性がまず第1に問われなければならない問題であり，第2には拡大手術によって得られた生存期間が質量ともにほかの治療選択より優れているかどうかという問題であろう．この点に関して現在まだ各施設ともそれぞれの工夫を試みているところであり明確な成績を出すに至っていないが現状と思われる．

著者らは切除率向上を目的として，従来肝門部胆管癌の非切除因子となっていた肝門部大血管浸潤に対して積極的に血管合併切除を行い，今回その成績を検討してみたわけであるが，術後肝不全死例は血管合併切除をした群で22.2%であり血管非合併切除群では0%と血管合併切除を行った例にのみ肝不全死例をみた．しかしながら死には至らない高ビリルビン血症例を含めると，血管合併切除群で33.3%，血管非合併切除でも17.6%と血管非合併切除群においてもかなりの頻度の術後肝機能不全を認めた．ほかの合併症は比較的少なくまた一過性であり，やはり肝門部胆管癌の術後の合併症としては高ビリルビン血症を中心とした肝不全が最も大きな問題と考えられた．著者らの切除例26例の術式では肝切除を併施したのが21例，81%と他施設の切除例[5)]に比べ肝切除を行った例が極めて多いのが特徴であり，この事が術後合併症の発生率に影響していると考えている．小倉ら[8)]も術後血清T-bil値が5.0 mg/dl以上の高値で遷延増悪したのが肝葉切除例で33.3%，肝葉切除を行わなかった例で14.2%であったと報告しており，肝葉切除を伴うものに明らかに術後黄疸が遷延する例が多いことが示されている．著者らの全切除例の肝不全死率は7.7%であり決して高いものではないと考えており，死亡した2例の内1例は肝葉切除とともに残存肝の肝動脈および門脈を合併切除し門脈再建は行ったが肝動脈の再建はしえなかった1例である．この点に関しては著者らはすでに肝切除時における残存肝の肝動脈血流維持の重要性を基礎的に検討しその肝再生を抑制する影響が強く術後肝機能障害をもたらす原因になるため，肝葉切除以上の肝切除においては残存肝の肝動脈血流の維持は必須であると報告した[9)]．このように肝葉切除によってもなお残存肝の肝動脈へ癌浸潤の及ぶ例に対し残存肝の肝動脈を切除する際にはその再建は必須と考えている．この様な努力により現在の手術死亡率は今後さらに低下させることが出来肝門部の血管合併切除を行う手術の安全性はより一層確保されると考えている．

Fig. 1 Survival rates following the resection of carcinoma of the hepatic duct confluence using Kaplan Meier's method.

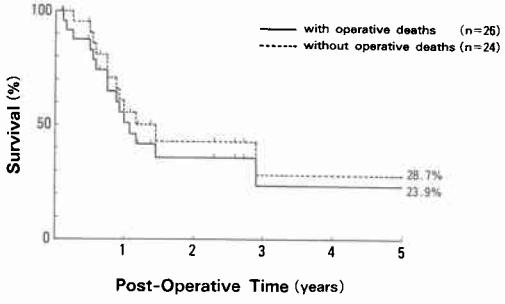

Fig. 2 Survival rates following the resection of carcinoma of the hepatic duct confluence using Kaplan Meier's method and statis tically analyzed by Generalized Wilcoxon test

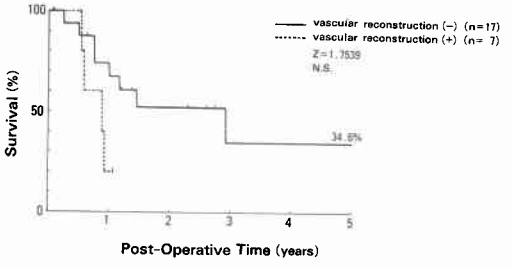

肝門部胆管癌に血管合併切除を行い，その結果はたして治癒切除例が増加しているかどうかを検討してみると著者らの成績では先に示したように血管非合併切除群で5.9%，血管合併切除群で11.1%であり依然として治癒切除率は低いままであった．今回の検索対象では血管合併切除施行例は肉眼的に血管浸潤ありと判定した例のみを合併切除したものであり，当然血管非切除にくらべstageは高くなっている．そのため両群の予後をそのまま比較するわけにはいかないがその非治癒因子の検索では剝離面の癌浸潤陽性すなわちew_1，ew_2が多くこれは血管非合併切除群でも同様であり，特にew_1が多くたとえ肉眼的に癌浸潤を認めた部位の血管合併切除を行っても肝門部の解剖学的位置関係[8]よりこれら進行肝門部胆管癌でew_0にすることは難しいと考えられた．またhw陽性が血管合併切除群で減少しているがこれは血管非合併切除群に肝切除を行わなかった例が多く含まれているためと思われる．このew陽性に関しては剝離面の癌浸潤を徹底して郭清し，組織学的治療切除を増やすために羽生ら[6]は肝十二指腸間膜一括切除を行い治療成績の向上を図っている．しかし手術後の合併症も少なくなく，またew陽性に関しては今回の著者らの検討で，ew陽性率は血管非合併切除群で89%，血管合併切除群でも89%と差異がなくまた他のhw，dw因子においてもむしろ血管合併切除群の方が治癒度の向上をみたにもかかわらず予後の向上が得られていない．ew陽性の克服が予後向上に連なるかどうかは不明として血管合併切除を行ってもew陽性率の改善にはすぐにはつながらないと考えられた．次に肝門部大血管浸潤例に対し門脈および肝動脈を合併切除した際の血行再建の必要性は先に述べた通りであるが，その技術上の問題点は門脈再建に関しては現在種々な工夫[10]の結果，比較的克服されてきているが肝動脈の再建はやはり困難な手技といえよう．特に左肝動脈や右肝動脈の前後区域枝の再建は至難でありその報告例も少ない[11][12]．これに対し羽生ら[6]は術前に癌浸潤を認め，かつその動脈が残肝への血液供給路となる場合に動脈塞栓術を行い側副血行路の発達を促し動脈再建に代わる手段としている．また小沢ら[13]は左肝動脈を大伏在静脈を用いブラフト再建した例を報告しており彼らは肝切除後の残存肝肝動脈血行は術後早期において極めて重要であり肝機能負荷の軽減した術後数日以降は動脈血中ケトン体比よりみてその確保の必要性は減少すると述べている．著者らの症例では左右肝動脈の再建のそれぞれ1例ずつグラフトをおかずに再建したが1例は術後patencyを確認しえたが，もう1例は確認出来なかった．門脈再建9例は全例血管造影および超音波により血流維持が確認出来ており，吻合後のpatencyに関しては問題がないと思われた．

最後に血管合併切除群の予後であるが，著者らの血管合併切除を行った症例は肉眼的に癌浸潤ありと術中判断した例のみを合併切除しており血管合併切除群が血管非合併切除群に比べ当然進行度が高いため両者の比較ではその予後は不良であった．しかし現在これら血管合併切除例は症例数も十分でなく，またその生存期間への意義を検討するには肝門部大血管浸潤陽性によってのみ非切除例に終った症例の予後と比較する必要があり，今後の検討を待たなければならないであろう．しかしながら血管合併切除例の中に1年を越え生存する例もみられ，手術危険度と合わせ考えても現在の段階でも積極的に肝門部大血管浸潤例に対して，血管合併切除再建を行えば切除しうる例では積極的切除が望ましいと著者らは考えている．

文　献

1) 古賀明俊，一宮　仁，中山文夫：胆道癌．日臨 40：160—166，1982
2) 竜　崇正，植松貞二，渡辺義二ほか：上部胆管癌のX線学的所見から見た外科的治療方針．日外会誌 81：782—790，1980
3) 宮崎　勝，高橋　修，奥井勝二ほか：胆道癌における術前門脈造影所見よりみた門脈浸潤度予測の意義．日癌治療会誌　23：1691—1695，1988
4) 阪口周吉，中村　健，飛鋪修二：肝胆膵癌手術における門脈切除再建術．日外会誌　84：237—244，1983
5) 日本胆道外科研究会編：外科・病理．胆道癌取り扱い規約．第2版，金原出版，東京，1989
6) 羽生冨士夫，中村光司，吉川達也ほか：拡大肝葉，肝十二指腸間膜，膵頭十二指腸切除．胆と膵　10：143—149，1989
7) 三村　久，高倉範尚，浜崎啓介ほか：肝膵領域癌に対する肝十二指腸間膜切除，肝切除膵頭十二指腸切除．胆と膵　10：143—149，1989
8) 小倉嘉文，今井俊積，楠田　司ほか：進行肝門部胆管癌．胆と膵　10：117—124，1989
9) 寺本　修，宮崎　勝，越川尚男ほか：肝切除後肝再生に及ぼす肝動脈血流維持の意義に関する実験的検討．日消外会誌　22：2025—2031，1989
10) 中村　達，阪口周吉，加陽直実：門脈血行再建．脈管学　25：593—596，1985
11) 尾形佳郎，都築俊治：血管合併切除と再建のコツ．臨外　40：1351—1359，1985

12) Lygidakis NJ, Heyde MH, Dongen JAM et al: Surgical approaches for unresectable primary carcinoma of the hepatic hilus Surg Gynecol Obstet 166: 107—114, 1989
13) 小沢和恵：ミトコンドリアから肝臓外科へ．メディカルトリビューン社，東京，1989，p118

Surgical Approaches for Carcinoma of the Hepatic Duct Confluence with Hepatic Vascular Resection and Reconstruction

Masaru Miyazaki, Ikuo Udagawa, Hisao Koshikawa, Katsuhiro Iinuma, Hiroshi Itoh, Yayoi Kanno, Takashi Kaiho, Fumio Kumura, Jun Matsumoto, Toshio Isono, Hirouki Suzuki, Takashi Koyama, Tsukasa Shimoda, Kohji Nakagawa, Katsuji Okui, Kazuya Hayashida* and Toshikazu Suwa*
First Department of Surgery, Chiba University School of Medicine
*Ohmiya Red Cross Hospital

Twenty six patients with carcinoma of the hepatic duct confluence were treated by surgical excision with hepatic hilar vascular resection and reconstruction in 9 patients and without vascular resection in 17 patients. In only two patients (7.7%) was the treatment performed as histological curative resection, in 14 as relative curative resection and in 10 as absolute noncurative resection without obvious differences between the which groups. The "ew" factor was positive in 88% of patients who received a resection, there was no differences in it's incidence between the two groups. The "hw" factor was positive in 22% of the patients with vascular resection and reconstruction, but in 47% of the patients without vascular resection. Two postoperative deaths occurred both in patients with vascular resection and reconstruction. Survival rates for patients without vascular resection were 67.3% at 1 year, 34.6% at 3 years and 34.0% at 5 years but only 20.0% at 1 year for patients with vascular resection and reconstruction. These results suggest that although hepatic hilar vascular resection and reconstruction induces the slight improvement in histological curability, these aggressive surgical approaches can not always achieve a satisfactory outcome. Vascular involvement at the hepatic hilus would be predictive of poor prognosis in carcinoma of the hepatic duct confluence. To improve the prognosis of carcinoma of the hepatic duct confluence with hepatic hilar vascular involvement, other effective therapeutic modalities should be investigated as additional treatments to the aggressive surgical approaches.

Reprint requests: Masaru Miyazaki First Department of Surgery, Chiba University School of Medicine
1-8-1 Inohana, Chiba, 280 JAPAN