日消外会誌　23（12）：2787～2792，1990年

微粒子活性炭吸着マイトマイシンC（MMC-CH40）の転移リンパ節内直接注入法に関する実験的研究

京都府立医科大学第1外科
清木　孝祐　　沢井　清司　　萩原　明於　　佃　　信博
米山　千尋　　谷口　弘毅　　高橋　俊雄

マウス腹水肝癌（MH134）をC3Hマウス左後肢足背に移植して，左膝窩リンパ節および腰部リンパ節の転移モデルを作製し，マイトマイシンC吸着活性炭（MMC-CH40）のリンパ節内直接注入によるリンパ節転移の化学療法について検討した．移植後9日目に左膝窩リンパ節よりMMC-CH40を0.05ml（MMC量：25μg/mouse）注入し，MMC-CH群とした．注入1時間後のMMC-CH群の腰部リンパ節内MMC濃度は，0.26μg/gとなり，MMC水溶液リンパ節内注入群，MMC水溶液腹腔内注入群に比べ著明に高濃度であった．MMC-CH40注入後4日目に摘出した腰部リンパ節の平均重量は，対照群に比べて有意に低値を示し，組織学的転移面積も，対照群に比べ有意に小さかった．以上よりマイトマイシンC吸着活性炭のリンパ節内直接注入法は，リンパ節転移の治療法として有用であると思われた．

Key words: lymph node metastasis, activated carbon particles, Mitomycin C, mouse ascites hepatoma MH134

はじめに

癌の外科療法の原則は，原発巣の摘除と所属リンパ節の徹底的郭清である．しかし癌がある程度進行すると，リンパ節転移は遠隔にも及び，これらの所属リンパ節をすべて外科的に郭清することは必ずしも容易ではない．リンパ節再発は，取り残されたリンパ節転移巣が原因と考えられるが，取り残しの可能性のあるリンパ節転移に対する有効な治療法は開発されていない．われわれは優れたリンパ指向性を示す微粒子活性炭に，抗癌剤マイトマイシンCやペプレオマイシンを吸着させた剤型を開発した．この剤型は組織内注入により所属リンパ節に移行し，リンパ節の抗癌剤濃度を長時間高値に維持するため，リンパ節転移の治療に有用であると考えられ，われわれはこれを臨床的にも応用してきた[1)~3)]．しかし，この方法では組織内に注入された活性炭吸着抗癌剤が2次的に所属リンパ節に流入するので，そのリンパ節への流入量に限界があることが一つの欠点であった．リンパ節転移を化学療法により治癒に導くためには，多量の抗癌剤を所属リンパ節にまんべんなく分布させる必要がある．今回われわれは所属リンパ節に多量の抗癌剤を到達させるため，活性炭吸着抗癌剤（MMC-CH40）のリンパ節内直接注入法について実験的に検討したのでその成績を報告する．

＜1990年7月10日受理＞別刷請求先：清木　孝祐
〒602　京都市上京区河原町通り広小路上ル梶井町465
京都府立医科大学第1外科

材料と方法

1．活性炭吸着マイトマイシンC（MMC-CH40）の組成

CH40はミツビシ#40活性炭（三菱化成工業）を10mg/ml，ポリビニールピロリドンK-30（半井化学薬品）を4mg/mlの割合で生食中に含有している．使用直前にマイトマイシンC（協和醗酵）を500μg/mlとなるようにCH40と混和し，5分間震盪した後使用した．

2．リンパ節転移モデルの作製

実験動物としてC3H/He/SlC系5週齢，雄性マウス（静岡実験動物農業共同組合）を使用し，実験腫瘍としてマウス腹水肝癌MH134（東北大学抗酸菌研究所より供与）を同系マウスの腹腔内で継代したものを使用した．生理食塩水にて1×10^7cells/mlに調整したMH134細胞浮遊液を，27ゲージツベルクリン針を用いてマウス左後肢足背皮下に0.05ml/mouse，すなわち5×10^5cells/mouseの割合で移植した．移植後9日目

にマウスを屠殺し，各リンパ節および臓器の転移状況を組織学的に検索した(n=3)．また腫瘍移植後9日目に屠殺したマウス（Donor）（n=8）より左膝窩リンパ節と腰部リンパ節を無菌的に摘出し，それぞれ別個にペトリ皿上で1mlのハンクス液を加えてハサミで細切し細切組織浮遊液とした．これらの細切組織浮遊液を別に用意した非担癌マウス（Recipient）の腹腔内にそれぞれ全量移植した．すなわち8匹のDonorの左膝窩リンパ節と腰部リンパ節を16匹のRecipientに移植し，Recipientの生死を観察した．

3．リンパ節転移に対する抗腫瘍効果の検討

MH134移植後9日目のC3Hマウスに対し体重あたり20mg/kgのペントバルビタールを腹腔内投与し全身麻酔をかけた．そして**Fig. 1**のごとく左膝窩部皮膚を切開し，27ゲージ翼付針を用いて左膝窩リンパ節を穿刺し，MMC-CH40を0.05ml注入し，これをMMC-CH40リンパ節内注入群（MMC-CH群）（n=23）とした．対照群として，同様の方法で500μg/mlのMMC水溶液0.05mlをリンパ節内に注入するMMC水溶液リンパ節内注入群（MMC群）（n=19），微粒子活性炭CH40のみを同様にリンパ節内に0.05ml注入するCH40リンパ節内注入群(CH群)（n=10），そして全身投与の代表として50μg/mlのMMC水溶液0.5mlを腹腔内投与するMMC水溶液腹腔内注入群（MMC-IP群）（n=19），治療を行わない無処置群(NT群)（n=10）を設定した．

上記マウスに対して以下の4項目について観察した．

Fig. 1 Schematic diagram of intralymphnodal injection MMC-CH40 or MMC or CH40 was injected topically into the left popliteal lymph node using 27 gage winged needle.

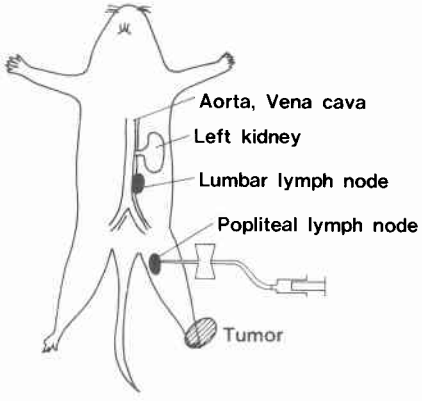

1）MMC-CH群におけるMMC-CH40の腰部リンパ節（遠隔リンパ節）への到達性を肉眼的ならびに組織学的に観察した．また組織学的効果について検討した（n=4）．

2）MMC-CH群，MMC群，MMC-IP群において各薬剤投与60分後の左膝窩リンパ節（癌近傍リンパ節）および腰部リンパ節（遠隔リンパ節）のMMC濃度を薄層平板カップ法にて測定し，MMCの遠隔リンパ節への到達性を観察した（各群n=9）．

3）MMC-CH群，MMC群，CH群，MMC-IP群，無処置群のマウスを薬剤投与後4日目に屠殺し左膝窩リンパ節（癌近傍リンパ節）および腰部リンパ節（遠隔リンパ節）を摘出した．10%ホルマリンで1時間固定後，それぞれのリンパ節重量を正確に測定し，各群の平均リンパ節重量を比較した（各群n=10）．統計処理は，Unpaired Student's t-testにより行った．

4）さらに12時間固定後，これらのリンパ節のリンパ節門を通る長軸方向の切片を作製し，HE染色後顕鏡下に観察した．リンパ節における転移巣の占める面積比率より転移巣占居率スコアを下記のごとく算出し，各群の平均転移巣占居率スコア[4]を比較した（各群n=10）．

スコア0：転移認めず
スコア1：転移巣の面積比率が25%未満
スコア2：転移巣の面積比率が25%以上50%未満
スコア3：転移巣の面積比率が50%以上75%未満
スコア4：転移巣の面積比率が75%以上

統計処理はUnpaired Student's t-testにより行った．

結　果

1）リンパ節転移モデルの検討

MH134移植後9日目のマウスの各リンパ節ならびに臓器の組織学的転移状況を**Table 1**に示す．左膝窩リンパ節および腰部リンパ節には全例組織学的にリンパ節転移を認め，その転移の程度は左膝窩リンパ節でより高度であった．左膝窩リンパ節，腰部リンパ節を移植したRecipientマウスの平均生存期間はそれぞれ18.3日，27.0日で全匹腫瘍死し，リンパ節転移が成立していることが証明された．以上よりこの実験モデルは左膝窩リンパ節を癌近傍のリンパ節転移，腰部リンパ節を遠隔のリンパ節転移とするリンパ節転移モデルとみなすことができると考えられた．

2）肉眼的および組織学的観察によるMMC-CH40の遠隔リンパ節への到達性と組織学的効果

Table 1 Metastatic sites MH134 hepatoma on 9 days after subcutaneous inoculation of the cells of 10^5 into the left footpad of C3H mice

Sites		Extent of metastasis*		
		Mouse 1	Mouse 2	Mouse 3
Lymph nodes				
Popliteal	Right	-	-	-
	Left	+++	++	++
Lumbar		++	+	+
Inguinal	Right	-	-	-
	Left	+	-	-
Axillary	Right	-	-	-
	Left	-	-	-
Organs				
Heart		-	-	-
Lung		-	-	-
Liver		-	-	-
Spleen		-	-	-
Kidney		-	-	-

* +++:Metastasis occupied from 75% to 100% area of examined section.
++ :Metastasis occupied from 25% to 75% area of examined section.
+ :Metastasis occupied from 0% to 25% area of examined section.
- :No metastasis was recogniged in the examined section.

Fig. 2 The left popliteal lymph node (←) and the lumbar lymph node (←) were blackened just after administration of MMC-CH40 into the left popliteal lymph node. The lymphatic vessel along the aorta was also blackened (◀).

MMC-CH 群のマウス 2 匹を MMC-CH40注入直後に屠殺し，黒染状況を肉眼的に観察した．その結果は，**Fig. 2** に示すごとく左膝窩リンパ節ならびに腰部リンパ節は黒染し，両リンパ節間のリンパ管さらに腰部リンパ節より胸腔内へ向うリンパ管にも黒染を認めた．別の MMC-CH 群マウス 2 匹において観察した注入後 4 日目の組織像は，**Fig. 3** に示すごとく腰部リンパ節のほぼ全体に CH40の滞留を認め，リンパ節内直接注入により MMC-CH40は遠隔の転移リンパ節にも到達することが示された．注入後 4 日目のリンパ節の強拡像では，腫瘍細胞の核ならびに細胞質の膨化，空胞化と多核巨細胞の出現を認めた．これらは MMC の抗腫瘍効果による腫瘍細胞の変性像と考えられた[5] (**Fig. 4**).

Fig. 3 Microscopic picture of the lumber lymph node in MMC-CH group (H & E, ×20). Many activated carbon particles stayed throughout the lymph node 4 days after administration of MMC-CH40.

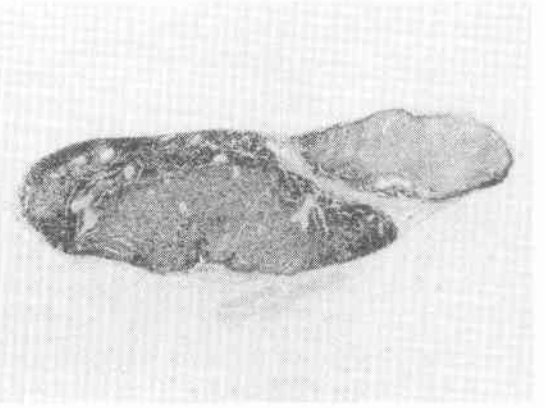

Fig. 4 Large magnification of Fig. 3 (H &E, × 400). The nucleus and cytoplasm of tumor cells swelled and the nuclear and cytoplasmic vacuoles were noted (◀). Multinucleated giant cell was also obserbed (→).

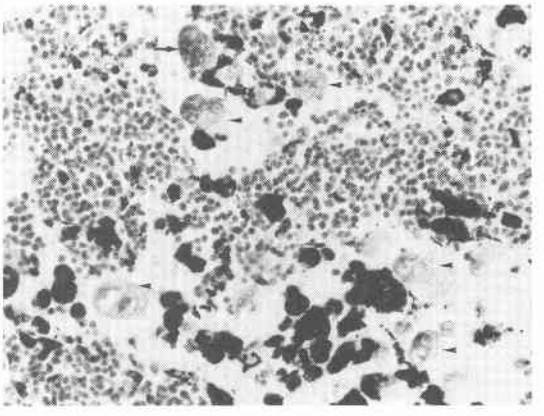

3) リンパ節の MMC 濃度からみた MMC-CH40の遠隔リンパ節への到達性

MMC-CH 群(n=9)，MMC 群(n=9)，MMC-IP 群(n=9) における左膝窩リンパ節と腰部リンパ節の平

均MMC濃度を**Table 2**に示した．MMC-IP群では左膝窩リンパ節，腰部リンパ節ともMMC濃度は測定限界以下であった．MMC群においては左膝窩リンパ節のMMC濃度は0.059±0.026μg/gであったが，腰部リンパ節では測定限界以下であった．一方MMC-CH群においては左膝窩リンパ節のMMC濃度は0.44±0.25μg/gとMMC群の約8倍近く，また腰部リンパ節でも0.26±0.15μg/gと高濃度であった．

4）リンパ節の重量

薬剤投与後4日目における各群の左膝窩リンパ節および腰部リンパ節の平均リンパ節重量を**Table 3**に示す．左膝窩リンパ節の平均重量はMMC-CH群で13.9±5.0mgとMMC-IP群（19.5±4.9mg），CH群（22.0±6.5mg），無処置群（20.7±6.7mg）のいずれと比べても統計学的に有意に低値を示した（p<0.01～0.05）．MMC群（16.9±8.4mg）と比較しても，MMC-CH群の方が低値を示したが統計学的に有意な差はなかった．またMMC群はMMC-IP群，CH群，無処置群に比べて低値であったが統計学的に有意な差はなかった．腰部リンパ節の平均重量はMMC-CH群で5.6±2.2mgとMMC群（13.6±6.1mg），MMC-IP群（13.5±6.5mg），CH群（11.6±3.9mg），無処置群（15.5±6.4mg）のいずれと比べても統計学的に有意に低値を示した（p<0.005～0.025）．以上リンパ節重量測定の結果ではMMC-CH群においてのみ左膝窩リンパ節と腰部リンパ節がともに対照群に比べ低値を示した．

Table 2　Mitomycin C activity in lymph nodes at 60 min. after administration (25μg/mouse)

Group	MMC activity (μg/g) (Mean±S.D.) left Popliteal lymph node	Lumbar lymph node
MMC-CH (n=9)	0.44±0.25	0.26±0.15
MMC (n=9)	0.059±0.026	<0.035*
MMC-IP (n=9)	<0.035*	<0.035*

MMC-CH: Administration of activated carbon particles adsorbed MMC into the left popliteal lymph node
MMC: Administration of MMC aqueous solution into the left popliteal lymph node
MMC-IP: Administration of MMC aqueous solution into the peritoneal cavity
*: Under bioassay limitation

Table 3　Weight of lymph nodes

(Mean ± S.D.)

Group	left Popliteal lymph node (mg)	Lumbar lymph node (mg)
MMC-CH (n=10)	13.9±5.0*	5.6±2.2**
MMC (n=10)	16.9±8.4	13.6±6.1
MMC-IP (n=10)	19.5±4.9	13.5±6.5
CH (n=10)	22.0±6.5	11.6±3.9
NT (n=10)	20.7±6.7	15.5±6.4

MMC-CH: Administration of activated carbon particles adsorbed MMC into the left popliteal lymph node
MMC: Administration of MMC aqueous solution into the left popliteal lymph node
MMC-IP: Administration of MMC aqueous solution into the peritoneal cavity
CH: Administration of activated carbon particles into the left popliteal lymph node
NT: No treatment
*: p<0.05 vs MMC-IP, CH, NT　　**: p<0.005 vs MMC, MMC-IP, CH, NT

Table 4　Metastatic score of lymph nodes

(Mean ± S.D.)

Group	left Popliteal lymph node	Lumbar lymph node
MMC-CH (n=10)	1.3±0.5*	1.0±0.8**
MMC (n=10)	2.0±1.0	2.5±1.5
MMC-IP (n=10)	2.2±0.9	2.1±1.2
CH (n=10)	2.7±1.4	2.3±1.2
NT (n=10)	1.9±0.6	2.1±0.9

MMC-CH: Administration of activated carbon particles adsorbed MMC into the left popliteal lymph node
MMC: Administration of MMC aqueous solution into the left popliteal lymph node
MMC-IP: Administration of MMC aqueous solution into the peritoneal cavity
CH: Administration of activated carbon particles into the left popliteal lymph node
NT: No treatment
*: p<0.05 vs MMC-IP, CH, NT　　**: p<0.025 vs MMC, MMC-IP, CH, NT

5）転移巣占居率スコア

薬剤投与後4日目における各群の左膝窩リンパ節ならびに腰部リンパ節の平均転移巣占居率スコアを**Table 4**に示す．左膝窩リンパ節におけるMMC-CH群の平均スコアは，1.3±0.5とMMC-IP群（2.2±0.9），CH群（2.7±1.4），無処置群（1.9±0.6）に比べ統計学的に有意に低値であった（p<0.025～0.05）．MMC群（2.0±1.0）と比較しても低値の傾向を認めたが，統計学的には有意差はなかった．腰部リンパ節のスコアは，MMC-CH群で1.0±0.8とMMC群（2.5±1.5），MMC-IP群（2.1±1.2），CH群（2.3±1.2），無処置群（2.1±0.9）のいずれと比べても統計学的に有意に低値であった（p<0.025）．以上転移巣占居率スコアの比較においても，MMC-CH群の左膝窩リンパ節と腰部リンパ節のスコアがともに対照群と比較して低値を示した．

考　察

今回われわれが用いた動物実験モデルにおいては，左後肢足背に腫瘍移植後9日目には，組織学的検索かつbioassayの結果より，左膝窩リンパ節ならびに腰部リンパ節に100%転移が成立していた．以上の結果にもとずいて，転移の成立した腫瘍移植後9日目にMMC-CH40を左膝窩リンパ節内に直接注入し，注入部位ならびに遠隔の転移リンパ節に対する抗腫瘍効果を検討

した．

MMC-CH40は，左膝窩リンパ節内注入により腰部リンパ節へ速やかに到達し，滞留することが肉眼的，組織学的に認められた．またMMC-CH40リンパ節内注入群の注入リンパ節，遠隔リンパ節内MMC濃度はともに，MMC水溶液リンパ節内注入群およびMMC水溶液腹腔内注入群に比べ著明に高濃度であった．これはCH40の粒子径が約21nmと小さく，リンパ指向性に富む[2]とともに活性炭には多量のMMCを吸着し，周囲の遊離MMC濃度に応じて吸着したMMCを脱離するという機能的徐放効果[6]を有するためである．またリンパ指向性抗癌剤を用いる場合，転移のないリンパ節には抗癌剤が移行するが，転移のあるリンパ節ではリンパ流が障害されているので抗癌剤が移行しにくいのではないかという疑問点がよく指摘される．しかしCH40はリンパ指向性が極めて高く，今回の実験結果ならびに胃癌[7)8]や乳癌[9]など臨床例の検討でも転移陽性リンパ節にも良く移行し，転移陰性リンパ節と比較しても同等の移行率を示すことが判明している．

一般にリンパ節重量はリンパ節の大きさ（体積）と比例するものと考えられる．また転移巣の占める面積比率より算出した転移巣占居率スコアは，腫瘍細胞がリンパ節を占める比率を代表するものと考えられる．したがって，リンパ節重量と転移巣占居率スコアがともに低値を示すならば，リンパ節内の腫瘍細胞の絶対量も少ないものと考えられる．またわれわれが以前報告した実験結果では，リンパ節重量は組織学的に検索した転移の程度ならびにリンパ節内のviableな腫瘍細胞数と比例することが判明している[3)10]．今回の実験結果では，MMC-CH40リンパ節内注入群における，左膝窩リンパ節と腰部リンパ節のリンパ節重量ならびに転移巣占居率スコアは，ともに対照群に比べ低値を示したことより，MMC-CH群の左膝窩リンパ節ならびに腰部リンパ節の腫瘍細胞は対照群に比べて少なく，抗腫瘍効果を認めたものと考えられた．

リンパ管系への抗癌剤注入によるリンパ節転移の治療については種々報告されているが，Jacksonら[11]，Arielら[12]はリンパ肉腫，癌のリンパ節転移に対し抗癌剤の水溶液をリンパ管内に注入したが無効であったと報告している．われわれの今回の動物実験においても，MMC水溶液のリンパ節内注入では遠隔リンパ節のMMC濃度は測定限界以下で，抗腫瘍効果も認められなかった．これは抗癌剤の水溶液をリンパ管内に注入した場合，抗癌剤はリンパ管壁外へ拡散し目的とする遠隔リンパ節まで十分に到達しないか，もしくはたとえ遠隔リンパ節へ到達してもリンパ節内で高濃度を長時間維持できないためと考えられる．高橋[13]，Tanigawaら[14]は抗癌剤をリンパ指向性の高いエマルジョンとして，また朝倉ら[15]はすぐれたリンパ指向性とともに抗癌剤徐放効果を有する抗癌剤含有ポリ乳酸マイクロスフェアを投与するとリンパ節内の抗癌剤の濃度は水溶液に比べ高くなり治療効果を認めたと報告している．今回われわれは，すぐれたリンパ指向性と抗癌剤徐放性を有する微粒子活性炭吸着マイトマイシンCを癌近傍リンパ節である左膝窩リンパ節内に直接注入した結果，転移陽性の遠隔リンパ節である腰部リンパ節には100％移行し，著明な抗腫瘍効果を認めた．これは，リンパ節内直接注入法が活性炭に吸着した多量の抗癌剤を遠隔リンパ節へ運んだためと考えられる．

またCH40は強力なリンパ指向性を有するとともに，CH40が移行したリンパ管やリンパ節を黒く染色する．したがって黒染されたリンパ節は，周囲の臓器や脂肪組織から容易に識別され，リンパ節郭清を行う場合非常に良い指標となる．臨床の場ではCH40は抗癌剤のキャリアとしてよりリンパ系染色の色素として広く用いられており，胃癌[7)8)16)17]，乳癌[8]，大腸癌[18)19]などに対する臨床報告が多くなされている．しかしいずれの癌においても黒く染色されたリンパ節をすべて摘出することは手技的にも困難なことが多く，手術侵襲も過大となり，種々の合併症をも起こしかねない．今回著者らが行った活性炭吸着抗癌剤（MMC-CH40）のリンパ節内直接注入法は遠隔のリンパ節転移に対しても，化学療法の効果が期待できる実験成績であった．したがって活性炭吸着抗癌剤のリンパ節内直接注入法は，郭清の困難な遠位のリンパ節転移の化学療法に応用できるのではないかと，われわれは考えている．

文　献

1) 萩原明郎，高橋俊雄，李　力行ほか：組織内局注用活性炭吸着マイトマイシンC（MMC-CH40およびMMC-CH44）のリンパ指向性．秋田医　11：581—585，1985

2) 上田　忠：胃癌リンパ節転移に対する活性炭吸着マイトマイシンC（MMC-44）の局所注入療法．秋田医　13：505—515，1986

3) 萩原明於，高橋俊雄，上田　忠ほか：活性炭吸着ペプロマイシンの癌リンパ節転移に対する抗腫瘍性．癌の臨　34：447—450，1988

4) 萩原明於，高橋俊雄，上田　忠ほか：組織内注入用活性炭吸着マイトマイシンC（MMC-CH44）による癌リンパ節転移の化学療法効果増強に関する研

究．日赤医　37：119—124，1985
5）Shimosato Y, Oboshi S, Baba K：Histological evaluation of effects of radiotherapy and chemotherapy for carcinomas. Jpn J Clin Oncol 1：19—35，1971
6）萩原明郎，高橋俊雄，岡本　貢ほか：活性炭吸着抗癌剤の試作．秋田医　9：439—444，1983
7）高橋　滋，高橋俊雄，沢井清司ほか：微粒子活性炭（CH40）を用いた胃癌における大動脈周囲リンパ節転移の検討．日外会誌　88：35—40，1987
8）高橋　滋，高橋俊雄，萩原明於ほか：微粒子活性炭によりリンパ節染色からみた胃癌占居部位別郭清範囲の検討．日消外会誌　20：720—725，1987
9）藤井宏二，沢井清司，下関正隆ほか：微粒子活性炭（CH40）の術前点墨法による乳腺リンパ流の臨床的研究．日癌治療会誌　21：96—102，1986
10）萩原明於，高橋俊雄，上田　忠ほか：活性炭吸着ペプロマイシンによる癌リンパ節転移に対する化学療法効果の増強．医のあゆみ　142：343—344，1987
11）Jackson L, Wallace S, Weiss A et al：Chemotherapy by intralymphatic infusion. Cancer 15：955—957，1962
12）Ariel I, Resnick M, Galey D：The intralymphatic administration of radioactive isotopes and cancer chemotherapeutic drugs. Surgery 55：355—363，1964
13）高橋俊雄：リンパ行性転移形成の機序とその対策．癌の臨　20：739—745，1974
14）Tanigawa N, Satomura K, Hikasa Y et al：Surgical chemotherapy against lymph nod emetastases：An experimental study. Surgery 87：147—152，1980
15）朝倉庄志，加藤弘文，安田雄司ほか：癌リンパ節転移に対する制癌剤のターゲッティング療法．リンパ学　11：65—72，1988
16）高橋俊雄，沢井清司：微粒子活性炭CH40を用いた胃癌リンパ節郭清術．臨外　43：771—773，1988
17）沢井清司，清水孝祐，谷口弘毅ほか：微粒子活性炭の術中点墨法によるリンパ節郭清と遠位リンパ節の薬特学的郭清．日外会誌　90：1310—1313，1989
18）森谷宜皓，小山靖夫，北條慶一：直腸癌リンパ節郭清の指標としての炭素（CH40）によるリンパ節染色．日本大腸肛門病会誌　38：136—143，1985
19）泉　浩，橋本正也，李　政樹ほか：微粒子活性炭（CH40）を用いた右側結腸癌症例におけるリンパ流の検討．日消外会誌　20：2804，1987

A Study on Direct Injection of Mitomycin C, Adsorbed on Small Activated Carbon Particles into the Metastatic Lymph Node in Mice

Kousuke Seiki, Kiyoshi Sawai, Akeo Hagiwara, Nobuhiro Tsukuda, Chihiro Yoneyama, Hiroki Taniguchi and Toshio Takahashi
The First Department of Surgery, Kyoto Prefectural University of Medicine

MH134 cells were inoculated into the footpad of the left hind leg of C3H mice on Day 0, then lymph node metastases were induced at the left popliteal lymph nodes and the lumbar lymph nodes. Mitomycin C (MMC), 25 μg/mouse, was injected into the left popliteal lymph node in the form of MMC-CH (MMC adsorbed on activated carbon particles) or MMC aqueous solution on Day 9. One hour later the MMC activity in the lumbar lymph node was markedly grreater in the MMC-CH group than in the MMC aqueous solution group. Both the weight and the histologically detected metastatic area of the lumbar lymph nodes, that were extirpated on Day 13, were significantly smaller in the MMC-CH group than in the other groups. These results indicate that intralymphnodal injection of MMC adsorbed on activated carbon particles is effective against the distant lymph node metastasis.

Reprint requests: Kousuke Seiki The First Department of Surgery, Kyoto Prefectural University of Medicine
465 Kajii-cho, Hirokouji-agaru, Kawaramachi, Kamigyo-ku, Kyoto, 602 JAPAN