日消外会誌　23（12）：2793～2797，1990年

症例報告

術後6年目に腹腔内再発を来した壁外性発育型の胃平滑筋肉腫の1例

東京都立駒込病院外科
北村　正次　　荒井　邦佳　　宮下　　薫　　岩崎　善毅

無痛性の腹部腫瘤を主訴とする64歳の女性に対し諸検査を施行したところ，胃壁外に発育する胃平滑筋肉腫であるという組織診を得た．開腹所見では胃体部大彎より壁外に発育した有茎性の，13.5×12.5×10.5cmの大きさの腫瘍であった．リンパ節転移のないことを確認し，胃の楔状切除を行った．術後6年目に左季肋部の腫瘤に気付き来院した．今回も同様に諸検査を行ったところ，大網あるいは結腸間膜に再発した胃平滑筋肉腫と診断し開腹した．腫瘍は結腸間膜に接して発育した径7cmの大きさであり，結腸間膜前葉を含め腫瘍摘出術を行った．病理組織学的には前回と同様の胃平滑筋肉腫の像であった．再発の原因は腫瘍の局所切除や剝離面における腫瘍細胞の残存ではなく，腹腔鏡検査時の穿刺吸引による腫瘍細胞の撒布が主たる原因と考えられた．

Key word：gastric leiomyosarcoma

はじめに

胃に原発する肉腫はまれで，その頻度は胃悪性腫瘍の0.5～4.8%[1)~3)]といわれる．胃肉腫のうち胃悪性リンパ腫が最も多く，胃平滑筋肉腫は次に多いと報告されている．今回われわれは上腹部腫瘤を主訴に来院した患者に胃平滑筋肉腫の診断で手術を行い，術後6年目に腹腔内再発を来した例を経験したので報告する．

症　例

患者：64歳，女性．

主訴：左上腹部腫瘤．

家族歴，既往歴：特記すべきことなし．

現病歴：1980年3月頃より左上腹部に無痛性の腫瘤に気付いた．このため当院内科を受診し，精査目的で入院となった．

現症：体格中等度，栄養良，眼瞼眼球結膜に貧血，黄疸を認めず，体表リンパ節を触知せず．胸部打聴診で異常を認めず，左上腹部に手拳大の腫瘤を認めたが可動性良好で圧痛なし．

上部消化管造影X線所見：写真のマーカーで示されているように胃体部後壁大彎側に胃壁外からの圧排像が指摘され，胃外の腫瘍が疑われた（**Fig. 1**）．

胃内視鏡所見：胃体部後壁大彎側のFoldの乱れと圧迫所見があり，粘膜面には異常なく粘膜下の腫瘍が疑われた（**Fig. 2**）．

腹部computed tomography（CT）所見：左上腹部に大きさ11×10×12cmの内部構造が比較的均一で辺縁が平滑，分葉状の腫瘍が指摘され，胃との境界がはっきりしないことより胃原発の粘膜下腫瘍が疑われた（**Fig. 3**）．

腹部血管造影所見：左上腹部に主に右左の胃大網動

Fig. 1　X-ray findings of the stomach. Marker shows a tumor.

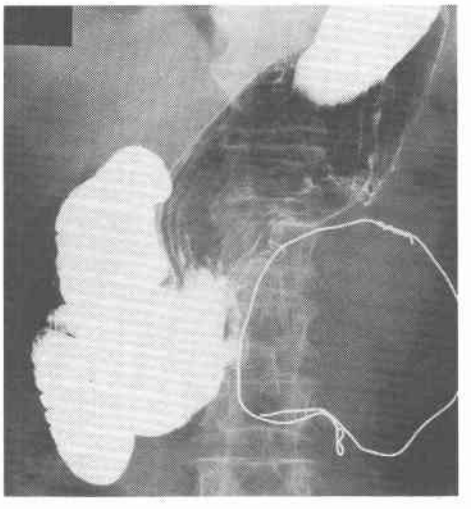

＜1990年7月10日受理＞別刷請求先：北村　正次
〒113　文京区本駒込3―18―22　東京都立駒込病院外科

Fig. 2 Endoscopie findings of the stomach.

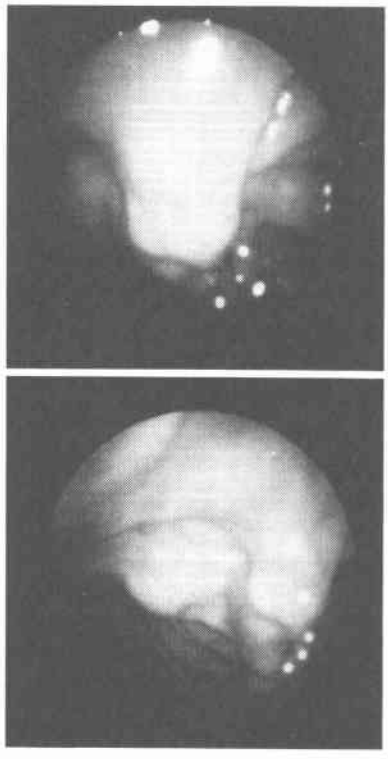

Fig. 3 CT findings of the abdomen. 12×10cm sized tumor is shown.

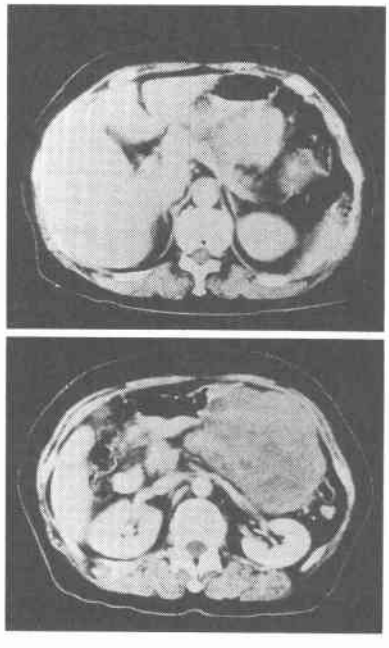

脈に栄養される血管に富んだ腫瘍が指摘され胃原発の粘膜下腫瘍と診断された（**Fig. 4**）.

腹腔鏡所見：確定診断のため腹腔鏡が行われた．腹腔内の所見では，表面平滑で凹凸のある腫瘍が胃の大彎を押し広げるように発育していた．大きさは小児頭大で大網が腫瘍の一部を覆っており，針生検で胃平滑筋肉腫と診断された（**Fig. 5**）.

手術所見ならびに肉眼所見：開腹所見では，腫瘍は胃体部大彎と横行結腸の間にあり，大網に包まれており，結腸間膜と癒着がみられた．腹腔内に肝転移およびリンパ節転移がないことを確認した後，腫瘍の起始部より約5cm離して胃を楔状に切除した．腫瘍は13.5×12.5×10.5cm大の弾性軟のもので，薄い被膜に覆われていた（**Fig. 6**）.

病理組織所見：組織学的には平滑筋細胞の結節状，束状弾性像が主体で，個々の細胞も大型で球状をした

Fig. 4 Celiac angiography. Tumor stain from the right and left gastro-epiploic artery is shown.

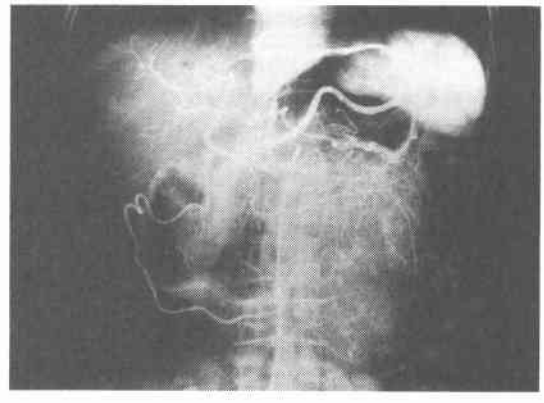

Fig. 5 Laparoscopic findings. Needle aspiration is performed.

Fig. 6 Pedunculated tumor originated from the greater curvature of middle part of stomach.

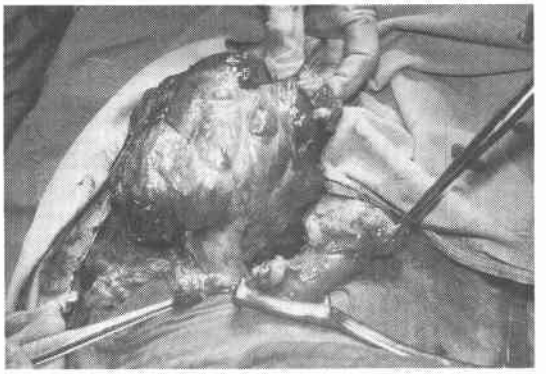

Fig. 7 Histological finding of the tumor. Hematoxylin Eosin stain, ×400.



核を有し，N/C比もやや高く，核分裂像は高倍率（×400）で2～3視野に1個みられ，胃平滑筋肉腫の所見を呈していた（**Fig. 7**）.

術後経過：術後外来で経過観察を行っていたが，約6年目の昭和61年1月に左季肋下に約5cm大の腫瘤に気付き，精査目的で再入院となった．腫瘤は弾性軟で可動性は良好で圧痛はなかった．腹部CT所見では内部に小さな低吸収域を有する辺縁が分葉化した直径5cmの腫瘤が胃の前面で小腸壁に接していた．この腫瘤は明かに胃から離れていた．腹部超音波検査でも同様の所見が指摘され，胃平滑筋肉腫の腹腔内再発が疑われた．由来臓器決定のため血管造影を行ったところ，胃体部大彎側の近くに7.5×6.5cm大で主に左胃動脈と中結腸動脈に栄養される血管に富んだ腫瘍が指摘された．大網あるいは結腸間膜に再発した胃平滑筋肉腫と診断し，腫瘍摘出術を施行した．開腹所見では，腫瘍は結腸間膜に接して発育しており，直径は約7cm，被膜を有していた．また表面は結節状で新生血管に富んでおり，前回の腫瘍とよく類似していた（**Fig. 8**）．結腸間膜前葉を含めて腫瘍摘出術を行った．摘出された腫瘍の大きさは7×6×4cmで，病理組織学的には前回と同様の胃平滑筋肉腫の像を呈していた．術後経過は順調で，術後3年6か月の現在，再発の兆候を認めていない．

Fig. 8 Recurrent tumor on anterior sheath of the mesocolon.

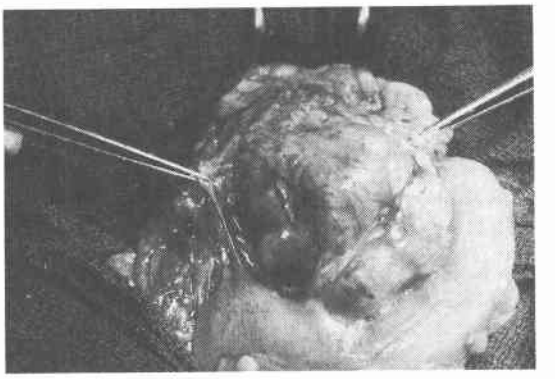

Table 1

Laboratory data			
WBC	5100	CEA	1.1 (ng/ml)
RBC	472×10^4	AFP	0.6 (ng/ml)
Hb	13.6 (g/dl)	amylase	278 (IU/l)
Ht	40.6 (%)	glucose	106 (mg/dl)
Pl	14×10^4		
TP	7.3 (g/dl)		
Alb	4.1 (g/dl)		
Ca	9.1 (mg/dl)		
T.Chol.	267 (mg/dl)		
BUN	13 (mg/dl)		
Uric acid.	4.1 (mg/dl)		
Cr.	0.8 (mg/dl)		
Alp	47 (IU/l)		
T.Bil.	0.9 (mg/dl)		
GOT	23 (IU/l)		
GPT	22 (IU/l)		
LDH	183 (IU/l)		
LAP	56 (IU/l)		
γ-GTP	10 (IU/l)		

考　察

胃平滑筋肉腫の悪性度および予後の指標について北岡ら[4]は，腫瘍の大きさ，核分裂像の出現頻度と細胞密度にあるとし，直径5.1cm以上で核分裂指数が5.0以上のものは悪性度が高いと報告している．和田ら[5]も

核分裂像の多寡および細胞密度は，悪性度の一つの指標と考えられると述べている．Crocker[6]およびWelchら[7]は腫瘍径3cm以上，和田ら[5]は5cm以上のものに悪性が強く疑われると報告している．角谷ら[8]は消化管の平滑筋肉腫の検討から，腫瘍径が5cm以上のものでは5cm以下のものに比べて再発・死亡率が高く，径10cm以上では全例に再発が認められたことより腫瘍径が悪性度の判定に有用であると述べている．

予後と関連するDNA ploidy patternの報告[8]もみられるが，報告が少なく今後の検討課題となるであろう．

胃平滑筋肉腫の外科的治療の問題点は胃の切除範囲とリンパ節郭清であるが，一致した結論は得られていない．胃平滑筋肉腫のリンパ節転移率は欧米では10～15%[9][10]であると報告されているが，本邦ではリンパ節転移は少ないとの報告が多い[4]．しかし大井ら[1]の集計では46例中25例（54.3%）と高い転移率を示したと報告されている．高木ら[2]は28例中5例（18%）にリンパ節転移を認め，いずれも胃癌取り扱い規約[11]の第1群リンパ節で，リンパ節転移を認めた例は全例C領域で，大きさは3.5～9.0cm，平均7.1cmであったと報告し，胃癌に準じた手術を行うべきであると述べている．一方，笹子ら[12]の文献的集計ではリンパ節転移は651例中77例（11.8%）であったとしており，特に5cm未満の腫瘍に限った場合は2.2%の転移率にすぎなかったと報告している．したがって，小さい腫瘍においては局所切除を，5cm以上の腫瘍ではR1の郭清を伴う胃切除を推奨している．

胃平滑筋肉腫の転移形式は肝転移が最も多く，次いで腹膜播種であり，リンパ節転移は少ない．したがって局所切除が行われることが多い[4][10]が，腫瘍径の大きな例の局所切除の切除断端よりの再発の報告もあり十分な配慮が必要であると述べている[8]．またもう一つの問題として腫瘍の剝離面に問題があったとする例[8]もみられており注意を要する．和田ら[5]の死亡例の5例はすべて局所再発を有しており，そのうち3例は剖検により再発後の周囲臓器への直接進展が確かめられている．このような再発形式から考えて初回手術時における徹底的な局所の切除とリンパ節郭清が強く望まれると述べている．Croker[6]は胃平滑筋肉腫は血行転移が主体でリンパ節転移は少ないため，リンパ節郭清の適応はないが，腫瘍より少なくとも2cm離して切除し局所再発をさけるべきであると述べている．Welch[7]は良性の場合は局所切除でよいが，悪性の場合は浸潤があると考えられる隣接臓器を広範囲に切除すべきであると述べている．Skandalakisら[3]は転移は，胃壁外性発育を示す上部の腫瘍に頻度が高いと述べている．

われわれの外科的治療方針は，十分な症例を経験していないため，結論的なことはいえないが，種々の画像診断および生検所見，最近では超音波内視鏡を含め少しでも悪性所見が考えられる場合は，原則として癌に準じた切除とリンパ節郭清を施行している．

今回経験した再発例は，初回手術の腹腔鏡施行時の生検で組織学的に胃平滑筋肉腫と診断された例で，典型的な茎を持った胃壁外性の発育を示した腫瘍であった．再発の原因は胃の局所切除によるものではなく，大網の剝離面における腫瘍細胞の残存も否定出来ないが，腹腔鏡検査時の太い針による生検が腫瘍細胞の撒布をまねき，これが主たる原因と考えられた．

予後については大井[1]らの集計によると，3年生存率63.6%，5年生存率44.4%で癌よりも良好であったと報告している．一方，北岡ら[4]の5年生存率は84.3%，高木ら[2]は81%と報告している．胃平滑筋肉腫も胃癌と同様，早期発見がなされれば，予後の向上が期待できる．

文　献

1) 大井　実，三穂乙実，伊藤　保ほか：非胃癌性腫瘍—全国93主要医療施設からの集計的調査—．外科 29：112—133，1967
2) 高木國夫，山本英昭：胃腸管平滑筋肉腫—50例の臨床的特徴について—．消外　5：1507—1513，1982
3) Skandalakis IE, Stephen WG, Shepard D: Smooth muscle tumors of the stomach. Int Abstr Surg 110：209—226，1960
4) 北岡久三，岡林謙三，木下　平ほか：胃平滑筋肉種の予後と手術法，とくに局所切除の適応について．癌の臨　29：811—816，1983
5) 和田　昭，石黒信吾，建石竜平ほか：胃平滑筋肉種の臨床病理的検討．成人病　22：2—11，1981
6) Crocker DW: Smooth muscle tumors of the stomach. Ann Surg 170：239—243，1969
7) Welch JP: Smooth muscle tumors of the stomach. Am J Surg 130：279—285，1975
8) 角谷直孝，米村　豊，大山繁和ほか：消化管平滑筋性悪性腫瘍の臨床病理学的検討．日外会誌　90：1873—1878，1989
9) McGrath PC, Neifield JP, Laurence W Jr et al: Gastrointestinal sarcoma. Analysis of prognostic factors. Ann Surg 206：706—710，1987

10) Appelman HD, Helwig EBH: Gastric epithelioid leiomyoma and leiomyosarcoma (leiomyoblastoma). Cancer 38: 708—728, 1976
11) 胃癌研究会編：胃癌取扱い規約．第11版，金原出版，東京，1985
12) 笹子三津留，木下　平，丸山圭一ほか：胃平滑筋肉腫51切除例からみた切除術式の検討．日消外会誌 22: 2212—2216, 1989

Recurrence of Gastric Leiomyosarcoma in the Abdominal Cavity in the Sixth Postoperative Year

Masatsugu Kitamura, Kuniyoshi Arai, Kaoru Miyashita and Yoshiaki Iwasaki
Department of Surgery, Tokyo Metropolitan Komagome Hospital

Gastric leiomyosarcoma growing outside the stomach wall was histologically diagnosed in a 64-year-old woman by means of a variety of examinations. The patient's chief complaint was a painless abdominal mass. Laparotomy revealed a 13.5 × 12.5 × 10.5 cm pedunculated tumor from the greater curvature to outside the stomach wall. No lymphatic metastasis was found, and wedge resection was performed. In the sixth postoperative year the patient noticed a mass in the left hypochondrium and returned to the hospital for examination. Similar examinations were conducted. Laparotomy was performed for recurrent gastric leiomyosarcoma in the greater omentum and mesocolon. The tumor had a diameter of 7 cm and was located next to the mesocolon. The tumor and the mesocolic anterior sheath were extirpated. Histopathologically, the gastric leiomyosarcoma was similar to that of the primary lesion. The suspected cause of recurrence was puncture aspiration, rather than tumor cell remnants in the local resected area or the detached area.

Reprint requests: Masatsugu Kitamura Department of Surgery, Tokyo Metropolitan Komagome Hospital
3-18-22 Honkomagome, Bunkyo-ku, Tokyo, 113 JAPAN