日消外会誌　23（12）：2798～2802，1990年

胃脂肪腫の直上粘膜に発生したIIa型早期胃癌の1例

千葉県東病院外科
佐藤　徹　茂木　好則　東　弘志
昭和大学外科
津嶋　秀史　河村　正敏　小池　正

胃脂肪腫は比較的まれな疾患であるが，今回，その直上粘膜にIIa型早期胃癌を併発した1例を経験したので報告する．

症例は77歳，女性．健診の胃内視鏡検査にて異常を指摘され，精査目的にて入院．胃角上部小弯側前壁寄りに胃粘膜下腫瘍を認め，その直上粘膜にIIa型早期胃癌を併発しており，胃亜全摘手術を施行した．

病理組織学的には粘膜下層の脂肪腫およびその直上の粘膜内にとどまる中分化型腺癌と診断された．胃脂肪腫に胃癌を併発した症例は，本邦では17例が報告されているにすぎない．しかも直上の粘膜に胃癌が発生した報告はなく，きわめてまれな症例と思われた．

Key words: lipoma of the stomach, gastric cancer, submucosal tumor of the stomach

1．はじめに

胃脂肪腫は比較的まれな疾患で，発生頻度はDebrayら[1]によれば，胃良性腫瘍中0.5～6.7％といわれている．これに胃癌を併発した症例はさらに少なく，本邦においては1954年の水野ら[2]の報告以来17例の報告があるのみである[3]．今回われわれは胃脂肪腫直上に発生したIIa型早期胃癌の1例を経験したので，若干の文献的考察を加え報告する．

2．症　例

患者：77歳，女性．

現病歴：昭和63年10月13日，健診の胃内視鏡検査にて胃粘膜下腫瘍を認め，精査目的にて当科に入院となる．腹痛，食欲不振などの消化器症状は認めなかった．

家族歴：特記すべきことなし．

既往歴：65歳時，胃ポリープ（良性）にて入院．75歳時より高血圧にて内服加療中．

現症：入院時，血圧146/60mmHg，体格中等度，栄養状態良好．眼球眼瞼結膜に黄疸，貧血なし．腹部は平坦で腫瘤は触知せず，圧痛も認めなかった．

入院時検査所見：入院時一般検査（**Table 1**）では，軽度の鉄欠乏性貧血の所見以外には異常を認めなかった．

＜1990年7月10日受理＞別刷請求先：佐藤　徹
〒142　品川区旗の台1－5－8　昭和大学医学部外科

Table 1　Examination findings at admission

WBC	4600 mm³	BUN	10.1 mg/dl
RBC	438×10⁴ /mm³	Cr	1.1 mg/dl
Hb	10.0 g/dl	Amy	254 U
Ht	32.8 %		
Plt	47.9×10⁴ /mm³	FBS	80 mg/dl
		CRP	(−)
TP	7.6 g/dl		
Alb	3.8 g/dl	CEA	2.2 ng/ml
T-Bil	0.52 mg/dl	β2MG	2.2 mg/l
GOT	18 U		
GPT	13 U	Urinalysis	
ALP	5.1 U	Protein	(−)
Na	142 mEq/l	Glucose	(−)
K	4.5 mEq/l	Ketone	(−)
Cl	100 mEq/l	Occult Blood	(−)
Fe	29 mg/dl		
TIBC	228 μg/dl	Stool Occult Blood	(−)

上部消化管内視鏡所見：胃角上部小彎側に半球状の隆起性病変を認めた．立ち上がりはなだらかで，bridging foldを有しており，生検鉗子を用いて押さえてみると，比較的弾力性に富む軟らかい腫瘤であった．表面はほとんどの部分は周囲粘膜と同一の性状であったが，注意深く観察すると，頂部に軽度の発赤を伴うやや不整で丈の低い扁平隆起を認めた（**Fig. 1**）．同部より行った生検にてGroup V，乳頭状腺癌がえられた．

胃X線検査は本人が強くこれを拒否したため，施行

Fig. 1 Gastroendoscopic picture: A submucosal tumor accompanying "tenting sign" in observed in the upper gastric angle and a low flat bulging with mild redness in also found in the apex (arrow).

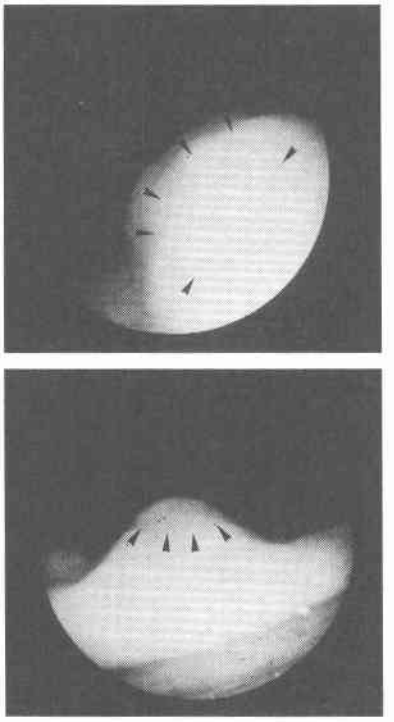

Fig. 2 Isolated specimen: A semibulbar mass of 2×2.5×1cm in size accompanying a bridging fold is seen near the anterior wall of the corpus ventricuri on the lesser curvature side, which is complicated with an early gastric cancer of Type IIa in the apex (arrow).

Fig. 3 Loupe picture: A gastric lipoma restricted in the submucosal layer and an early gastric cancer of Type IIa (arrow) in the mucosa just above the lipoma are seen.

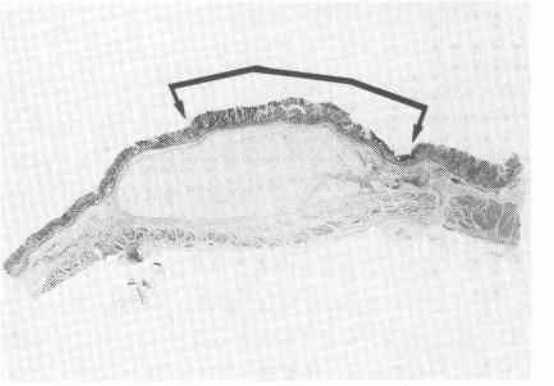

できなかった.

以上より胃粘膜下腫瘍（胃脂肪腫疑い）およびその頂部に発生したIIa型早期胃癌の診断にて，昭和63年10月25日手術を施行した.

手術所見：上腹部正中切開にて開腹．腹水(－)，肝転移(－)．胃体部に母指頭大の軟らかい腫瘤を触知したが，漿膜面への突出は見られず，また癌の浸潤も認められなかった．2群までのリンパ節郭清（R2）を含めた胃亜全摘術（Billroth-I）を施行した.

切除標本：胃体部小彎側前壁寄りに，なだらかな立ち上がりを有し，bridging foldを伴う2.0×2.5×1.0 cmの半球状の腫瘤を認め，割面では充実性で黄色調を呈した粘膜下腫瘍であった．また頂部には1.0×1.0 cmの丈の低い，軽度不整な扁平隆起を認めた（**Fig. 2**).

病理組織学的所見：粘膜下層に成熟した脂肪組織を認め，肛門側には薄い線維性被膜を有しているが，口側では境界が不明瞭であった．しかし脂肪肉腫の所見は認めず，良性の脂肪腫と診断した(**Fig. 3, 4**)．脂肪腫の直上より口側にかけて，粘膜内に限局した中分化型腺癌（moderately differentiated adenocarcinoma）を認め，脂肪腫との間は粘膜筋板により境されていた．胃癌取扱い規約[4]に従うと，tub2, m, ow(－), aw(－), P_0, H_0, ly_0, v_0, n(－), stage Iであった(**Fig. 5**).

また周囲の粘膜は腸上皮化生，リンパ濾胞を伴った，萎縮性胃炎の像を呈していた（**Fig. 3**).

術後経過は良好で，第22病日に退院となった.

3. 考　察

胃脂肪腫は胃良性疾患の中でも比較的まれな疾患と

Fig. 4 Pathohistological finding: A mature typed lipoma is seen in the submucosal lesion with a picture suggestive of atrophic gastritis in the surrounding mucosa. (HE, ×20)

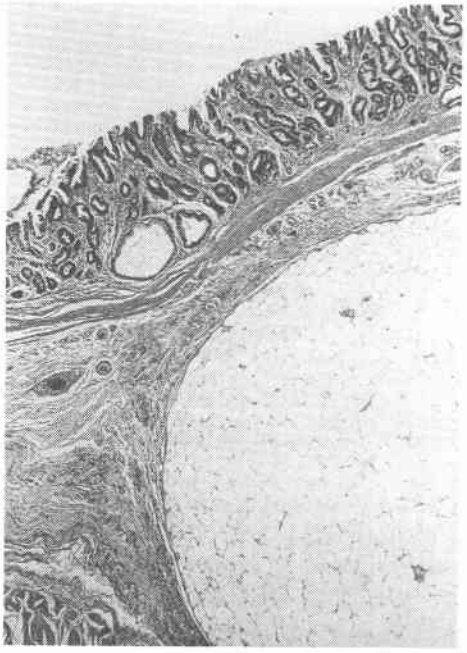

Fig. 5 Pathohistological finding: A moderately differentiated adenocartinoma restricted in the mucosa is seen. (HE, ×20)

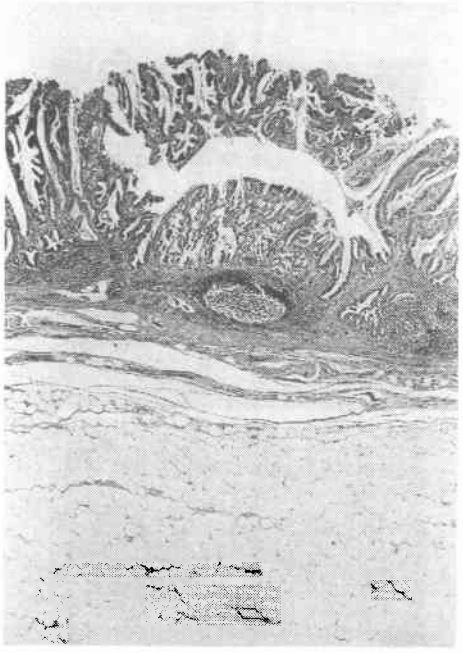

されている．本邦では仙波ら[5]，佐々木ら[6]が詳細に検討し，現在約130例余りが報告されている．年齢は50～70歳台に好発し，やや女性に多い[7]．発生部位は幽門部が59%と最も多く，体部が38%で噴門部はきわめて少ない．大きさは5cm以下が76%を占め，そのほとんどは胃内型の発育型を示す[5]．

症状としては，Palmer[8]は出血50%，幽門狭窄20%としているが，わが国ではこのような症状を呈するものは少なく，心窩部痛，空腹時不快感，悪心，呕吐など不定の消化器症状を訴えるものが多い．これはわが国においては集団検診や胃X線検査，胃内視鏡検査が発達しており，潰瘍形成あるいは腫瘍の増大による狭窄症状が出現する前に発見されるためであると思われる．

内視鏡検査上の特徴的な所見としては，①生検鉗子で押さえた時の軟らかさで，"tenting sign"または"cushion sign"といわれるもの，②色調の変化で腫瘍の表面粘膜が周辺粘膜に比べて黄色調を呈すること，の2点が挙げられている[9)10]．自験例ではtenting signを認め，脂肪腫を疑ったが，色調の変化は著明ではなかった．

胃脂肪腫の診断方法として，近年computed tomography (CT)による診断例が増えており有効と思われるが，ほかに超音波内視鏡，切開生検法，穿刺細胞診などが行われている．しかし現在なお，脂肪腫を含めた胃粘膜下腫瘍の術前診断は困難であることが少なくない．

併存病変について，田中ら[11]は65例について検討し，胃癌との併存15.3%，潰瘍10.8%，胃ポリープ5.4%という結果を得，胃脂肪腫の実際の母集団が不明なため，この頻度に関しては問題があるとしつつも，癌併存脂肪腫例は以外に多いとしている．

本邦において，胃癌を併存する胃脂肪腫の報告は過去17例のみである[3]．詳細な記載のないものもあるが，ほとんどは同時性異所性であり，これらが明らかに同一部位に見られたのは著者が検索しえた範囲では自験例のみであった．ほかに近接して存在したものが4例報告されており[2)11)~13]，いずれも癌は胃脂肪腫の口側に認められた．

非上皮性良性腫瘍と胃癌発生の因果関係について，岩永ら[13]は，①互いに無関係，②ある共通の原因が存在，③一方の腫瘍がほかの腫瘍の発生を促した，など

が考えられ，両者が離れて存在する場合は①が，近接して存在する場合は③の可能性が高いとしている．また田中ら[11]は癌併存脂肪腫は脂肪腫単独例よりも高齢者に多く，また周囲粘膜に強い胃炎像が観察されるなどの所見より，胃粘膜下腫瘍病変の存在という状態が胃粘膜のびらん，再生，びらんなどの病的状態の反復を促し，これが胃癌発生の要因となりうるとし，両者が離れて存在する場合でも③の可能性が完全に否定しえないとしている．

自験例でも周囲粘膜は腸上皮化生を伴った萎縮性胃炎の像を呈しており，反復するびらん，あるいは胃炎が胃癌発生を促したことは否定できないと思われる．さらに胃の内腔に突出した胃粘膜下腫瘍の口側および直上粘膜がびらんや胃炎をきたしやすいことは，容易に推察され，近接して発生した胃癌併存脂肪腫の4例[2)11)~13)]すべてにおいて，胃癌が脂肪腫の口側に位置している事実は岩永ら，田中らの意見を裏づけるものと思われた．したがって，胃粘膜下腫瘍に遭遇したさいには，それだけにとらわれることなく，ほかに粘膜病変が存在する可能性があることを認識し，詳細な観察が必要と思われる．

胃脂肪腫の治療としては，癌合併例や良悪性の鑑別が困難な症例，幽門狭窄や出血などの合併症をもつものなどが手術適応となるが，小さいものではポリペクトミーにて摘出しえるものもある[14]．脂肪腫自身の悪性化の頻度はきわめて低いといわれ，経過観察となる場合もあるが，その際には癌の発生要因となりうることを念頭に置き，厳重な follow up が必要であると思われる．

文　献

1) Debray Ch, Martin E: Benign gastric tumors. Edited by Bockus HL. Gastroenterology. Vol I. Third Edition. Sannders, Philadelphia, 1974, p1018—1040
2) 水野尚武，手島甲子郎，千葉　博：胃脂肪腫の共存せる胃癌．東北医誌　50：221—223，1954
3) 廣本雅之，日下部輝夫，津嶋秀史ほか：早期胃癌合併胃脂肪腫の1例．日臨外医会誌　50：1365—1370，1989
4) 胃癌研究会編：胃癌取扱い規約．改訂第11版，金原出版，東京，1985
5) 仙波　宗，北岡久三，犬飼偉経ほか：術前診断可能であった胃脂肪腫の1例—105例の文献的考察．外科治療　45：589—595，1981
6) 佐々木盛光，加藤典博，佐々木純ほか：巨大胃脂肪腫の1例．外科診療　24：1171—1176，1982
7) 森岡恭彦，森　亘，斎藤　建ほか：消化器外科病理学．医学書院，東京，1989
8) Palmer ED: Benign intramural tumors of the stomach. Medicine 30：81—181，1951
9) Chu AG, Clifton JA: Gastric lipoma presenting as peptic ulcer: Case report and review of the literature. Am J Gastroenterol 78：615—618，1983
10) Maderal F, Hunter F, Fuselier G et al: Gastric lipomas—An update of clinical presentation, diagnosis, and treatment. Am J Gastroenterol 79：964—967，1984
11) 田中貞夫，徳永正義，福田　実：胃脂肪腫の5例，とくに胃癌併存3例の報告と文献的考察．癌の臨 23：1263—1266，1977
12) 磯　利次，大槻道夫，山田雅博ほか：慶大外科において経験した胃良性腫瘍．臨外　17：1237—1248，1962
13) 岩永　剛，和田祥之，今井克一ほか：胃癌と胃非上皮性良性腫瘍との併存例．胃と腸　5：1667—1677，1970
14) 永塚　健，狩野　敦，折居正之ほか：内視鏡的ポリペクトミーにより摘出しえた出血性胃脂肪腫の1例．Gastroenterol Endosc 27：1345—1348，1985

A Case of Early Gastric Cancer of Type IIa Originated in the Mucosa Just above a Lipoma of the Stomach

Tohru Satoh, Yoshinori Mogi, Hiroshi, Azuma, Hidehumi Tsusima*,
Masatoshi Kawamura* and Tadashi Koike*
Department of Surgery, Azuma Hospital, Chiba Prif.
*Department of Surgery, Showa University School of Medicine

Though lipoma of the stomach is a relatively rare disease, we recently experienced a case of gastric lipoma complicated with an early gastric cancer of Type IIa in the mucous membrane just above the lesion. A 77-year-old woman was found to have an anomaly in the gastroendoscopic examination in a routine medical checkup and was referred to our department for detailed examinations. A submucosal tumor was found near the anterior wall of the upper gastric angle on the lesser curvature side, which was complicated with an early gastric cancer of Type IIa in the mucous membrane just above the lesion. Subtotal gastrectomy (Billroth I method), R_2 lymphadenectomy, was performed. Pathohistologically, a lipoma in the submucosal layer and a moderately differentiated adenocarcinoma restricted to the mucosa just above the lesion were diagnosed. Only 17 cases of lipoma of the stomach complicated with gastric cancer have been reported in Japan. Further, there is no report concerning a gastric cancer originating in the mucosa just above the lipoma lesion, and this case thus seemed to be of extreme rarity.

Reprint requests: Tohru Satoh Department of Surgery, Showa University School of Medicine
1-5-8 Hatanodai, Shinagawa-ku, Tokyo, 142 JAPAN