日消外会誌　23（12）：2803～2807，1990年

# 胃軸捻症を伴った成人Larrey孔ヘルニアの1例

富山医科薬科大学第2外科
勝山　新弥　　坂本　　隆　　勝木　茂美　　斉藤　文良
広川慎一郎　　魚谷　英之　　山下　　巌　　藤巻　雅夫

71歳の女性で軸捻転症を伴った胃をヘルニア内容としたまれなLarrey孔ヘルニアの1手術例を経験した．術前の上部消化管造影X線検査で胃は逆α上を呈しており短軸性の胃軸捻症を起こしていたが，経腹的に手術を施行し経過は順調であった．胸骨後ヘルニアは全横隔膜ヘルニアの約2～3％といわれ，本邦報告例は本症例をくわえ1989年2月までに171例を認めた．男女比は1：2で女性に多く，左右別頻度では右側が76.0％，左側が9.9％，他の14.1％は，中央，両側，不明であり右側が多かった．ヘルニア内容として横行結腸・大腸，大網，肝，小腸，胃，の順におおいことから注腸造影X線検査は本症の診断に重要と思われた．経胸，経腹手術の頻度は経胸的47.5％，経腹的44.0％であるが，開胸後開腹となった症例はあるが開腹後開胸となった症例を認めないことから術前診断がつけば開腹手術が望ましいと思われた．

**Key words**：gastric volvulus, hernia of Larrey's foramen, Morgagni's hernia

## 緒　言

全横隔膜ヘルニアのうち胸骨後ヘルニアは約2～3％とまれな疾患である．最近，軸捻転症をともなった胃をヘルニア内容としたまれなLarrey孔ヘルニアを経験したので報告する．

## 症　例

患者：71歳，女性．

主訴：悪心，おう吐．

家族歴：特記すべきことなし．

既往歴：昭和58年7月より紅斑性天疱瘡にて当院皮膚科で治療中（ステロイド使用中）．昭和59年2月子宮脱にて手術．

現病歴：昭和58年7月より紅斑性天疱瘡にて当院皮膚科にて治療中であった．昭和63年10月頃から食後に悪心．おう吐が出現し，ほぼ毎日おう吐するような状態であった．2か月で10kgの体重減少を認めたが放置していた．この後，紅斑性天疱瘡が増悪し昭和63年12月15日再入院した．このとき左胸部の異常陰影を指摘され食道裂孔ヘルニアの疑いにて，昭和62年12月24日当科紹介され手術目的にて入院となった．

身体所見：身長149cm，体重54kgと肥満を認めた．血圧122/72mmHg，貧血，黄疸は認めない．全身皮膚に紅斑，びらん，色素沈着を多数認め，胸部打診では左下胸部は鼓音を呈していた．上腹部に軽度の膨隆を認めたが，圧痛，筋性防御は認めなかった．

検査所見：血液生化学所見では赤沈の亢進とrapid ACTHテストの反応性の低下を認める以外異常を認めなかった（**Table 1**）．

胸部単純写真では中心陰影は右方に圧排され，左横隔膜下の胃泡とは別に左下肺野に鏡面形成像を認めた（**Fig. 1**）．上部消化管造影X線検査のための胃管は比較的容易に挿入可能で，造影すると胃は著明に拡張しており，胃前庭部は噴門部より頭側に存在し左胸腔内に認められた．胃は全体として逆α状を呈し，短軸性胃軸捻転症をおこしていた．その11日後に施行した注

**Table 1**　laboratory findings on admission

| | | | | | | | |
|---|---|---|---|---|---|---|---|
| RBC | 366×10⁴ /mm³ | TP | 6.4 | g/dl | AMY | 173 | SU/dl |
| WBC | 7300/mm³ | ALB | 3.8 | g/dl | Na | 138 | meq/L |
| Ht | 38.4 % | LDH | 169 | IU/L | K | 3.2 | meq/L |
| Hb | 12.0 g/dl | GOT | 11 | KU | Cl | 95 | meq/L |
| Plat | 21.3×10⁴ /mm³ | GPT | 7 | KU | BUN | 15 | mg/dl |
| CRP | 1.4 mg/dl | γ-GTP | 15 | IU/L | CRE | 0.6 | mg/dl |
| ESR | 22mm/1hr | ALP | 8.7 | KAU | CEA | 1.4 | ng/ml |
| | 52mm/2hr | T-BIL | 0.8 | mg/dl | AFP | 3 | ng/ml |
| | | D-BIL | 0.1 | mg/dl | CA19-9 | 17 | U/ml |

rapid ACTH test

| | | |
|---|---|---|
| cortisol | 0min. | 9.1 mcg/dl |
| | 30min. | 12.6 mcg/dl |
| | 60min. | 16.0 mcg/dl |

＜1990年9月12日受理＞別刷請求先：勝山　新弥
〒930-01　富山県富山市杉谷2630　富山医科薬科大学第2外科

**Fig. 1**　A gastric babble with an air-fluid level was seen in the left lower lung field of a chest roentgenogram.

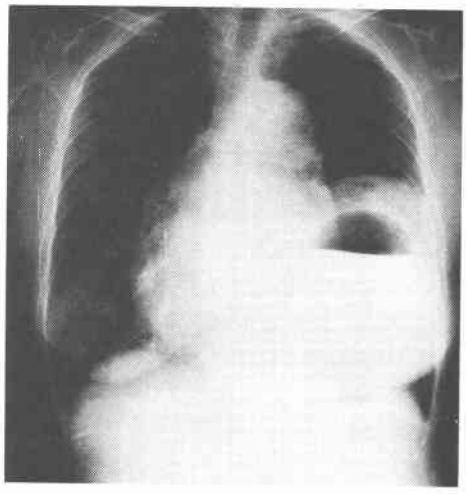

腸造影 X 線検査では，横行結腸は胸骨後部を通って約25cm にわたり左胸腔内に嵌入しており（**Fig. 2**），同時に施行した上部消化管造影 X 線検査では胃軸捻転は解除し腹腔内に整復されていた．腹部 computed tomography では胸骨後部から前縦隔にかけて腸管の脱出を認めた．胃内視鏡検査では萎縮性胃炎を認めたが潰瘍は認めなかった．胃は体中部より小彎側につり上げられ狭窄気味となっているが，胃内視鏡は通過可能であった．狭窄部を通過すると幽門部は広がり呼吸による開閉を認め，そこがヘルニア門と思われた．幽門輪，十二指腸球部には異常を認めなかった．以上より短軸性胃軸捻転症をともなった Larrey 孔ヘルニアの診断にて，1989年1月19日に手術を施行した．

手術所見：上腹部正中切開にて開腹すると，左胸骨後部に6cm×1cm のヘルニア門を認め，そこに横行結腸が嵌入していた．横行結腸は周囲との癒着はなく容易に腹腔内に整復でき，また変性壊死も認めなかった．大腸，小腸は非常に可動性があり，あまり固定されておらず，胃も非常に可動性があり容易に Larrey 孔より入りうる状態であった．このヘルニアは薄いヘルニア嚢（腹膜）を有しており，ヘルニア嚢を Kelly 鉗子にて挟みながら引っ張ると簡単に腹腔内に引き出しえた．ヘルニア嚢を切除し絹糸にて縫縮後2cm×6cm の Marlex mesh にて補強し手術を終了した（**Fig. 3**）．

術後経過：術後一過性に左胸水を認めたが，おおむね経過は順調であった．術後上部消化管造影 X 線検査

**Fig. 2a**　A stomach with the shape of an inverted alpha located in the left pleural space is depicted in the erect position of upper gastrointestinal series. **2b**　A transversecolon incarcerated through the retrosternal space is shown in the barium enema study.

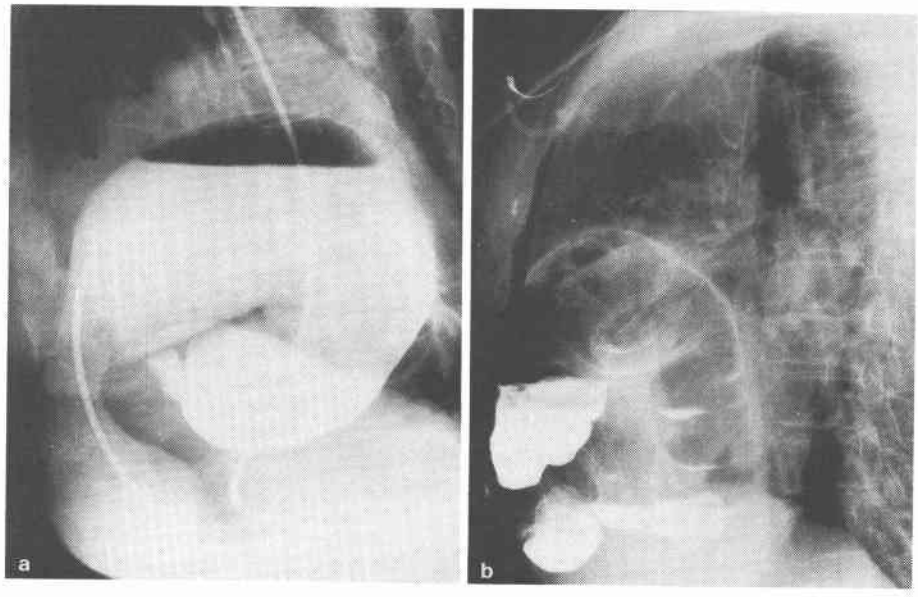

**Fig. 3a** A foramen of Larrey with a size of 6cm×1cm is seen in the left upper part of **3b** A hernia sac made of peritoneum.

a

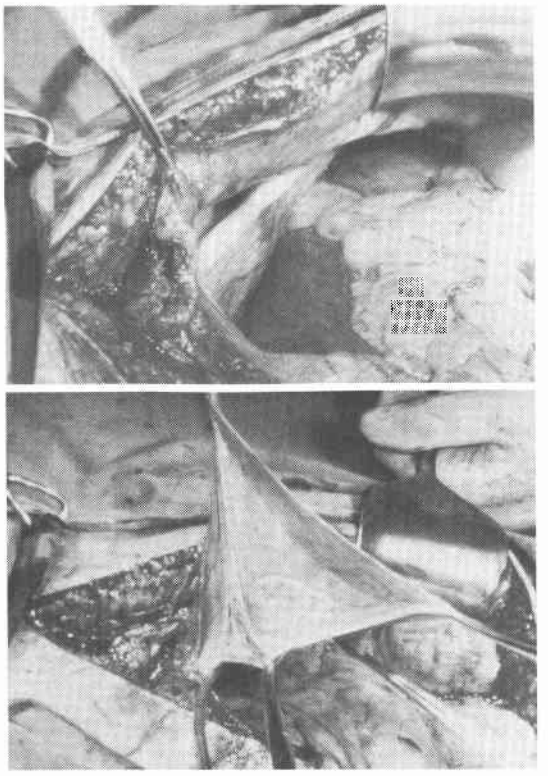

b

**Fig. 3** schema

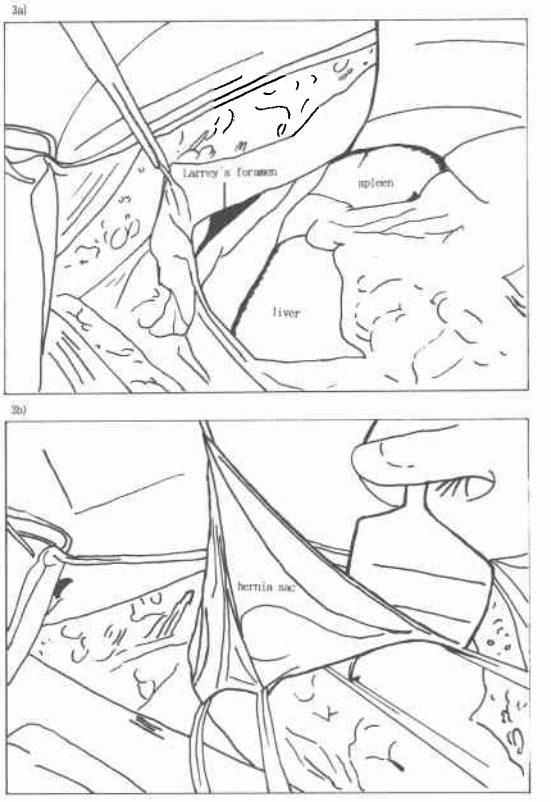


では胃は腹腔内にあり，胃軸捻転およびヘルニアは認めなかった．腸追跡造影検査にても左胸腔内への再嵌入はなく横行結腸は腹腔内に整復されていた．

## 考　察

横隔膜の胸骨付着部と肋骨付着部の間にある左右の肋骨三角は生理的に筋層の乏しい抵抗脆弱部で，ここに生ずるヘルニアは胸骨後ヘルニア(retrosternal hernia）とよばれている[1]．また右をMorgagni孔ヘルニア，左をLarrey孔ヘルニアと区別して呼称することもあるが，左右を区別せずにMorgagni孔ヘルニアと統一して呼称する方が妥当であるとする意見もある．本症は比較的まれな疾患で全横隔膜ヘルニアの約2～3％[2]といわれ，本邦胸骨後ヘルニアは井村[3]らの1981年までの153例の報告例に今回集計症例と当科症例の2例を加え1989年2月まで171例であった．男女比は約1：2で女性に多い傾向があった．好発年齢は10歳以下の小児期と40歳から60歳にピークを持つ2峰性の発症が認められている[4]．前者は胸肋三角部の発育不全による先天性因子が大きく男児にやや多いが，後者は肥満や妊娠による筋肉の脆弱化や，肺気腫などの呼吸器疾患による胸郭の変形や腹圧の上昇による後天性因子が大きく女性に多い傾向がある．今回集計例を加えた171例における左右別頻度では（**Table 2**）のごとく右側が76.0％，左側9.9％と圧倒的に右側が多く，これは左側横隔膜上には心および心嚢があるためヘルニアが右側よりも発生しにくいと一般には考えられている[5]．胸骨後ヘルニアの多くはヘルニア嚢を有する真性ヘルニアで，ヘルニア内容としては（**Table 3**）に示すように横行結腸・大腸，大網，肝，小腸，胃，の順に多い[1)6)7)]．内容として横行結腸が最も多いことからも，上部消化管造影X線検査だけでなく注腸造影X線検査は本症の診断に有用であると思われた．また腹部computed tomographyは，手術を要しない胸骨後脂肪腫との鑑別に有用である[8]．本症例は71歳と高齢の肥満した女性で，以前の胸部単純写真にて異常を認

**Table 2**　prevalence of sites of herniation

| | right side | left side | center | both sides | unknown |
|---|---|---|---|---|---|
| Imura, et al (～1981) | 114 | 16 | 5 | 4 | 14 |
| Cases after the report by Imura, et al (～1989) | 16 | 1 | 0 | 0 | 1 |
| Total cases | 130 | 17 | 5 | 4 | 15 |
| % | 76.0 | 9.9 | 2.9 | 2.3 | 8.9 |

**Table 3**　Prevalence of herniated organs

| Herniated organs | Hokezu, et al | Cases after the report by Hokezu, et al | Total cases | % |
|---|---|---|---|---|
| stomach | 11 | 2 | 13 | 5.5 |
| small intestine | 17 | 1 | 18 | 7.6 |
| colon | 86 | 10 | 96 | 40.5 |
| omentum | 77 | 12 | 89 | 37.6 |
| liver | 19 | 0 | 19 | 8.0 |
| spleen | 2 | 0 | 2 | 0.8 |
| total cases | 212 | 25 | 237 | 100 |

めていないことより後天性の発症が強く疑われた．また天疱瘡の治療のため皮膚科にて長期間ステロイドを使用していたことが組織の脆弱化を招き本症の発生を助長した可能性もあると思われた．胃軸捻転症の発生頻度は胃 X 線学的に0.1%前後[9]で，続発性胃軸捻転症の原因として胃炎，胃潰瘍などの胃病変や，横隔膜弛緩症，横隔膜ヘルニア，食道裂孔ヘルニア，気胸，無気肺などがあげられている[10]が，自験例は胸骨後ヘルニアのうちでも比較的頻度の少ない左側の Larrey 孔ヘルニアに合併したものであった．Payer は横隔膜ヘルニアに胃軸捻転症がまま伴うことを指摘し文献よりえた500例の横隔膜ヘルニア中12例に胃軸捻転症を合併していたと述べている[11][12]．胸骨後ヘルニアの手術方法には経胸的，経腹的，および両者併用の3通りがあるが，経胸的アプローチの利点として，1）術前診断が不確実で肺縦隔疾患の可能性がある場合，2）ヘルニア嚢と胸腔内臓器が癒着している場合，3）肥満患者の場合に対処が容易であることである．経腹的アプローチの利点としては，1）Morgagni 孔に近く左右どちらのヘルニアも対処できる，2）腹腔内の処置，精査が容易であることである[3][13]．経胸的，経腹的手術の頻度は経胸的47.5%，経腹的44.0%でほぼ同数であった（**Table 4**）．自験例では，消化管造影にて術前診断がついており肺縦隔疾患の可能性は少なく，さらにヘルニア内容が胃から横行結腸に変わっていたことから癒着の可能性は少ないと考え経腹的アプローチを採用した．開胸となった例では術前診断が不確実な例が多く，開胸後開腹手術となった症例はあるが開腹後に開胸となった症例はない[14]ことから術前診断がつけば開腹手術が望ましいと思われた．

**Table 4**　prevalence of operation methods for retrosternal hernia

| | thoracic approach | abdominal approach | longitudinal incision of Sternum | unidentified operation | no operation | unknown |
|---|---|---|---|---|---|---|
| Imura, et al | 62 | 52 | 3 | 6 | 16 | 14 |
| Cases after the report by Imura, et al | 5 | 10 | 0 | 3 | 0 | 0 |
| Total cases | 67 | 62 | 3 | 9 | 16 | 14 |
| % | 47.5 | 44.0 | 2.1 | 6.4 | * | * |

## 文　献


1）師田　昇，中岡　康：横隔膜ヘルニア．呼吸　6：595—600，1987

2）丸野　要，加藤博司，二村　明ほか：Morgagni 孔ヘルニアの2治験例．外科診療　20：349—353，1980

3）井村賢治，岡田　正，鎌田振吉ほか：乳幼児 Morgagni 孔ヘルニア4症例．小児外科　13：799—808，1981

4）渡邊　至，須山正文，的場直矢ほか：小腸軸捻転症をともなった Morgagni 孔ヘルニアの1治験例．仙台病医誌　7：45—49，1986

5）山田公雄，水口嘉治，須田　厚ほか：Morgagni 孔ヘルニア．日臨外医会誌　41：85—95，1980

6）幅　光正，長屋昌宏，新実紀二ほか：Morgagni 孔ヘルニア．外科診療　18：223—231，1976

7）法化図陽一，有馬寛雄，井形昭弘：Morgagni 孔ヘルニアの1症例と法邦報告例の文献的考察．臨と研　58：1182—1186，1981

8）Bellamy J：Les hernies de la fente de Larrey ou de Morgagni. Chirurgie 110：485—491，1984

9）広本雅之，津嶋秀史，高橋正人ほか：左横隔膜弛緩症を伴う出血性胃潰瘍合併胃軸捻転症の1例．日臨外医会誌　49：1418—1423，1988

10）太田大作，尾崎　彰，古瀬　光ほか：左横隔膜弛緩症に合併した慢性胃軸捻転症の2例．日臨外医会誌　47：1462—1468，1986

11）Payer A：Volvulus ventriculi und die Achsendrehung des Magens. Mitt Grenzgeb Med Chir 20：686，1909

12）藤川光弘，石川　徹，作山携子ほか：慢性胃軸捻転

症．臨放線 16：381—392，1971
13）市谷 雄，北野司久，弘野慶次郎ほか：Morgagni ヘルニアの4手術例．日胸外会誌 25：1087—1901，1977
14）村山祐一郎，神谷 豊，中村昭光：Morgagni ヘルニアの1治験例と本邦報告例の検討．胸部外科 35：751—758，1982

## A Case of Hernia of Larrey's Foramen in Adult with Gastric Voluvulus

Shinya Katsuyama, Takeshi Sakamoto, Shigemi Katsuki, Fumiyoshi Saito, Shinichiro Hirokawa, Hideyuki Uotani, Iwao Yamashita and Masao Fujimaki
Second Department of Surgery, Toyama Medical and Pharmaceutical University

A 71-year-old woman was operated on for a rare hernia of Larrey's foramen involving a stomach with voluvulus. Preoperative radiography revealed that the shape of the stomach looks like an inverted alpha compatible with mesenteroaxial voluvulus. A transabdominal operation was performed and the postoperative course was good. It has been reported that retrosternal hernias consitute 2 to 3% of all diaphragmatic hernias. By February 1989, 171 cases were reported in Japan. They were two times as frequent in females as in males. Hernia of the right side was more frequent than that on the left; the percentage of right-sided hernia was 76.0%, while that of left-sided hernia was 9.9%. Other 14.1% were centre, both sides and unknown. Abdominal organs such as transverse colon, colon, omentum, liver, small bowel and stomach are most frequently involved in this type of hernia. Accordingly, roentgenographic studies with a barium enema are of great value in confirming the diagnosis.

**Reprint requests:** Shinya Katsuyama Second Department of Surgery, Toyama Medical and Pharmaceutical University
2630 Sugitani, Toyama, 930-01 JAPAN